Digitized by Google

OLOGY
BRARY



Digitized by Google

Digitized by Google

Digitized by Google

Digitized by Google

Digitized by Google

LEHMANN'S MEDIZINISCHE ATLANTEN.
BAND IX.

Atlas und Lehrbuch

der

Histologie

und

mikroskopischen Anatomie des Menschen

von **J. Sobotta**
ao. Professor der Anatomie in Würzburg.

Zweite, vermehrte und verbesserte Auflage.

Mit 400 zum grössten Teil mehrfarbigen Abbildungen nach Originalen von Universitäts-Zeichner **W. Freytag.**



MÜNCHEN
J. F. LEHMANN'S VERLAG
1911.

Digitized by Google

BIOLOGY
LIBRARY
G

Alle Rechte, insbesondere das der Uebersetzung, vorbehalten.

Copyright 1910 by *J. F. Lehmann, München.*

UNIV. OF
CALIFORNIA

Lithographie und lithogr. Druck von *Reichhold & Lang, G. m. b. H., München.*
Buchdruck von *Meisenbach Riffarth & Co., München.*
Klischees von *C. Angerer & Göschl, Wien.*
Papier von *Otto Heck, G. m. b. H., München.*
Einbände von *L. Beer, München.*

Digitized by Google

Meinem hochverehrten Lehrer und väterlichen Freunde,

Herrn Geheimen Medizinalrat

Professor Dr. **Wilhelm Waldeyer** *in Berlin*

widme ich anlässlich seines bevorstehenden 50jährigen Doktorjubiläums als Zeichen der **Verehrung** *und* **Dankbarkeit** *dieses Buch.*

Würzburg, im Oktober 1910.

Der Verfasser.

247643

Digitized by Google

Digitized by Google

Vorwort zur ersten Auflage.

Als der Verfasser der Aufforderung der Verlagsanstalt nachkam, die Zahl ihrer überall bekannten und weit verbreiteten medizinischen Handatlanten durch einen Atlas der Histologie des Menschen zu vermehren, war er sich der Schwierigkeit eines solchen Unternehmens wohl bewusst.

Mit Rücksicht auf das Vorhandensein mehrerer vorzüglicher und weit verbreiteter Lehrbücher der Histologie musste es als ein Wagnis erscheinen, auf diesem Gebiete wiederum mit etwas Neuem hervorzutreten.

Es lag daher auch in der ursprünglichen Absicht des Verfassers, lediglich einen histologischen *Atlas* in lithographischen Tafeln zu schaffen und den Text auf eine ausführliche Tafelerklärung zu beschränken.

Der Versuch, einen histologischen Atlas zu verfassen, ist nicht neu und der vorliegende kann sich bereits zweier Vorgänger rühmen, von denen der eine ebenfalls in farbiger Lithographie ausgeführt ist. Anscheinend hat jedoch trotz mancher nicht zu leugnender Vorzüge keiner der beiden eine weitere Verbreitung finden können[1]).

In das Verlangen der Verlagsanstalt, an Stelle einfacher Tafelerklärungen einen fortlaufenden Text in Gestalt eines kurzen *Grundrisses* zu setzen, hat der Verfasser nicht ohne Zögern eingewilligt. Es geschah dies im Interesse einer besseren Absatzfähigkeit des Bandes. Mit einer solchen muss die Verlagsanstalt wegen der enorm hohen Herstellungskosten des Werkes rechnen.

Die Verlagsanstalt hat in der Tat keine Mühe und Kosten gescheut, das Buch so reich auszustatten, wie es nur irgend möglich war. Die 80 lithographischen Tafeln sind mit Hilfe von mehr als 30 Farben ausgeführt und sind mit äusserster Sorgfalt und Genauigkeit gedruckt. Sie stellen mikroskopische Präparate in absolut naturgetreuer Wiedergabe dar, wie solche in einem Lehrbuch oder Atlas bisher noch nicht zu finden waren.

Obwohl der Schwerpunkt dieses Bandes auf den lithographischen Tafeln beruht, sind die einfarbigen (schwarzen) Figuren mit nicht geringerer Sorgfalt ausgeführt; das gleiche gilt vom Text.

Die 80 lithographischen Tafeln sind in der Anstalt von *Fr. Reichhold* in München hergestellt worden und zwar mittels der Schnellpresse. Es geschieht leicht, dass beim Druck mit der Schnellpresse, namentlich so subtiler Objekte, wie viele der 80 Tafeln es sind, kleine Fehler auftreten, namentlich bei einigen Farben, welche sich schwer drucken lassen. Solche Fehler, die übrigens in dem vorliegenden Buche auf ein Minimum reduziert sind, lassen sich nicht völlig vermeiden. Infolgedessen

[1]) Als dieser Band schon längere Zeit in Arbeit war, erschien ein Lehrbuch der Histologie, welches ebenfalls farbige lithographische Tafeln enthält, aber nur ganz wenige (8), deren Figuren zum Teil nicht einmal Präparate aus der menschlichen Histologie erläutern.

Digitized by Google

wird häufig der Maschinendruck hinter dem Handpressendruck zurückstehen. Den Atlas aber im Handpressendruck herzustellen war sowohl wegen der enormen Zeit als auch der gewaltigen Mehrkosten unmöglich. Immerhin ist der lithographischen Anstalt der Maschinendruck fast aller Tafeln so vorzüglich gelungen, dass dieselben sich vom Handpressendruck kaum unterscheiden. Wo einige kleinere Fehler noch bestehen, ist auf dieselben in der Anmerkung meist bereits aufmerksam gemacht worden.

Die den gesamten Abbildungen des Buches zugrunde liegenden Originalzeichnungen sind von Herrn Universitätszeichner *W. Freytag* hier mit grösster Sorgfalt und Genauigkeit in mustergültiger Weise hergestellt worden.

Wesentlich zur Erleichterung der Anfertigung der Originalzeichnungen diente eine vom Verfasser für dieses Buch fast durchweg angewandte Methode, nämlich die Präparate bei der Vergrösserung, mit welcher sie zu zeichnen waren, zu *photographieren* und die Photographie derart als Grundlage für die Zeichnung zu benutzen, dass mittels einer genauen Pause die Umrisszeichnung auf den Zeichenkarton übertragen wurde.

Diese Methode verbürgt nicht nur eine genaue Umrisszeichnung auch der feinsten Details, sondern vor allem auch eine sehr genaue Vergrösserung, da Messungen mit der photographischen Camera ungleich genauer werden, als solche mit dem Mikroskop. Vor allem fallen alle Fehlerquellen der Zeichenapparate fort, die namentlich bei grossen Gesichtsfeldern und schwachen Vergrösserungen durch Rand-Verzerrungen sich bemerkbar machen. Selbstverständlich lässt das Pausen eines mikrophotographischen Positivbildes eine viel genauere Strichführung zu, als sie der Stift bei Benutzung eines Zeichenapparates gestattet.

Aber die Verwendung mikrophotographischer Aufnahmen hat noch einen anderen grossen Vorteil. Das Positivbild dient auch nach der Pause noch dauernd während der Anfertigung der Originalzeichnung als Kontrollbild. Da die Details einer Zeichnung, namentlich eines Uebersichtsbildes, bei schwacher Vergrösserung fast stets mit stärkerer Linse ausgeführt werden, liegt die Gefahr sehr nahe, dass die Zellkerne z. B. grösser dargestellt werden, als es die angewandte Vergrösserung erlaubt.

In dieser Beziehung wird, wie die Literatur zeigt, viel gesündigt; es werden z. B. Zellkerne schon bei Vergrösserungen, die weit unter zehn liegen, eingezeichnet, während in menschlichen Geweben die Zellkerne meist erst bei fünfzehnfacher Vergrösserung sichtbar sind.

Die Abbildungen, welche in diesem Bande der Oeffentlichkeit übergeben werden, stellen die genauen Abbilder der Präparate dar. Die Genauigkeit der Darstellung wurde jedoch nicht soweit getrieben, dass alle auch störenden Zufälligkeiten des Präparates mit zur Darstellung gelangten. Einige wenige Figuren sind durch Kombination zweier oder dreier Schnitte gewonnen worden, wobei hauptsächlich Raumersparnis massgebend war.[1]) Die Kombination geschah nicht willkürlich, sondern in der Weise, dass die zu kombinierenden Präparate bei genau derselben

[1]) Eine stärkere Abänderung gegenüber dem Präparate hat eigentlich nur die Figur 2, Tafel 77, erfahren und zwar wesentlich nur das linke Drittel, wo das Präparat wegen Faltung der Netzhaut teilweise der Fläche nach getroffen war. Es wäre töricht gewesen, in diesem Atlas den Flachschnitt zur Darstellung zu bringen; ein besseres Präparat stand mir aber nicht zur Verfügung.

Digitized by Google

Camerastellung photographiert wurden und die Positive dann entsprechend ausgeschnitten und zusammengesetzt wurden, sodass dem Zeichner keine Möglichkeit zu subjektiver Veränderung gegeben war. Im ganzen wurden gegen 200 mikrophotographische Aufnahmen für die im Atlas dargestellten Figuren gemacht.

Was die Wahl der im vorliegenden Atlas reproduzierten Präparate betrifft, so wurde von dem Grundsatz ausgegangen, möglichst nur *menschliche* Präparate abzubilden, tierische nur da zu verwenden, wo dieselben entweder unbedingt nötig waren oder wo brauchbare menschliche Präparate dem Verfasser nicht zur Verfügung standen.

Damit erhält der Atlas nicht bloss für den Studierenden als Leitfaden im mikroskopischen Kurs grossen Wert, sondern auch für den *praktischen Arzt,* für welchen selbst die besten Abbildungen tierischer Präparate nur geringen Nutzen haben.

Bei weitem die meisten der in diesem Bande abgebildeten Präparate sind vom Verfasser selbst hergestellt worden; eine kleine Reihe stammt aus der Sammlung der Anatomie hier.[1]) Die Präparate der beiden Figuren der Tafel 39 war Herr Professor *Stöhr* hier so liebenswürdig mir zur Reproduktion zu überlassen; die Präparate, nach denen die Figuren der Tafel 59 und Figur 66 gezeichnet sind, verdanke ich meinem Freunde und Kollegen *Prof. K. W. Zimmermann* in Bern, das Präparat der Figur 2 Tafel 18 meinem lieben Freunde Prof. *E. Kallius* in Göttingen. Diesen Herren spreche ich auch hiermit meinen besten Dank aus.

Zu besonderem Danke verpflichtet bin ich meinem früheren hiesigen Kollegen Prof. *H. Braus,* jetzt in Heidelberg, für die Ueberlassung einer ganzen Reihe konservierten Materials eines Hingerichteten. Eine grosse Zahl der in vorliegendem Atlas abgebildeten Präparate sind von diesem Material hergestellt worden; das Präparat der Figur 1 Tafel 66 ist von Herrn Prof. *Braus* selbst angefertigt worden.

Die grosse Mehrzahl der in diesem Atlas abgebildeten Präparate stammt von zwei Hingerichteten (einige wenige auch von zwei weiteren Hingerichteten), stellt also ein frisches, in jeder Beziehung einwandfreies Material dar. Dasselbe gilt auch von einer Anzahl Präparate, die noch lebenswarm $2^1/_2$ Stunden nach dem Tode einer Leiche entnommen wurden.

Die Abbildung der Präparate in diesem Buche geschah fast ausnahmslos in der Vergrösserung der gewöhnlichen, dem Studierenden in den mikroskopischen Kursen zugänglichen Trockensysteme; Immersionssysteme wurden absichtlich vermieden (nur die feineren Details einiger weniger Figuren sind mit Hilfe solcher eingezeichnet). Auf feine Strukturverhältnisse des Zellprotoplasmas etc. wurde aus demselben Grunde nicht eingegangen, wie überhaupt *Abbildungen und Text des Atlasses das für den Studierenden und Arzt Notwendige bringen, darüber aber nicht hinausgehen.* Beide lehnen sich sowohl in Bezug auf Verteilung wie Umfang des Stoffes eng an die gebräuchliche Art der *histologischen Kurse* an.

Der Text des Atlasses stellt, wie gesagt, nur einen kurzen Grundriss, kein ausführliches Lehrbuch dar. Es konnten daher weder Literaturnachweise noch strittige Anschauungen Platz finden. Der Text beschränkt sich auf allgemein Anerkanntes,

[1]) Die letzteren dürften meist von Kustos P. Hofmann hergestellt worden sein.

Digitized by Google

ohne dabei unvollständig zu sein; er dürfte deswegen aber dem Studierenden und Arzt neben dem Atlas als bequemes Nachschlagebuch dienen.

Eine Reihe von Präparaten, bei denen die lithographische Reproduktion keine besonderen Vorteile gehabt hätte, wie Golgipräparate des Zentralnervensystems, Zahn- und Knochenschliffe, wurden, um die Herstellungskosten und damit den Preis des Buches nicht unnötig zu steigern, durch eine der photomechanischen Methoden (Zinkographie und Autotypie) wiedergegeben. (Der Holzschnitt ist bis auf vereinzelte Fälle hierzu nicht geeignet, da seine Manier notwendigerweise die Strukturen des Präparates, namentlich glatte Töne, schematisiert.)

Die Anordnung von Atlas und Text in diesem Buche ist so vorgesehen, dass die Tafeln (es sind ausser den 80 farbigen lithographischen Tafeln auch 32 der 68 schwarzen Figuren auf Tafeln gedruckt) ihren Platz möglichst an der Stelle finden, wo der zugehörige Text steht. In den wenigen Fällen, in denen der Raumverteilung wegen eine grössere räumliche Trennung von Text und Abbildung unvermeidlich war, ist durch eine Notiz im Texte auf die entsprechende Figur hingewiesen.

Im übrigen ist der Text als fortlaufendes Ganze geschrieben ohne besondere Hinweise auf die nebenstehenden Abbildungen. Letzteren dagegen, insbesondere auch den lithographischen Tafeln, sind besondere Erklärungen beigegeben, welche so angeordnet sind, dass linker Hand die Tafelerklärung, rechts die Tafel steht.

Tafeln und Text sind daher auch bis zu einem gewissen Grade unabhängig. Der Leser kann den Text allein lesen sowohl, wie auch die Tafeln an der Hand der Erklärungsblätter unabhängig vom Texte studieren.

Eine Inhaltsangabe des Textes wie der Abbildungen und ein auf den Text bezügliches Sachregister finden sich am Anfange des Buches.

Wenn der Verfasser hiermit den Atlas der Oeffentlichkeit übergibt, so ist derselbe sich wohl bewusst, dass das Buch manche und auch manche berechtigte Kritik auszuhalten haben wird. Die Herstellung desselben hat $3^1/_2$ Jahre Zeit gekostet; wenn der Verfasser jetzt noch einmal von vorne beginnen würde, so wüsste er selbst, was anders gemacht werden könnte. Und das Gleiche gilt von der lithographischen Anstalt.

Zwei Vorwürfen, die dem Atlas voraussichtlich gemacht werden, möchte der Verfasser gleich von vornherein begegnen. Erstlich wird es getadelt werden, dass viele Figuren bei einer geringeren Vergrösserung zur Darstellung gelangt sind, als das vielleicht nützlich gewesen wäre. Das hat seinen Grund in dem relativ kleinen Format des Buches, von dem die Verlagsanstalt nicht abweichen wollte und konnte.

Zweitens wird bemerkt werden, dass einzelne Kapitel der Histologie und mikroskopischen Anatomie mit relativ vielen, andere mit relativ wenig Tafeln ausgestattet sind. Es hat das seinen Grund darin, dass ursprünglich mehr Tafeln geplant waren, als jetzt vorliegen, und dass sich die Notwendigkeit zu beschränken erst ergab, als schon für mehrere Kapitel die grössere Tafelzahl fertiggestellt war.

Würzburg, November 1901.

J. Sobotta.

Digitized by Google

Vorwort zur zweiten Auflage.

Der relativ lange Zeitraum, der seit dem Erscheinen der ersten Auflage dieses Buches verflossen ist, war der hauptsächliche Anlass zu der so durchgreifenden Veränderung, die das vorliegende Werk in seiner jetzigen Gestalt erfahren hat. Es kann kaum mehr als eine neue Auflage des alten Buches bezeichnet werden. Sowohl in seinem textlichen Teile wie besonders in bezug auf seine Abbildungen hat es eine so weitgehende Ausgestaltung erfahren, dass es fast als ein völlig neues Werk betrachtet werden kann.

Schon das Format des Buches hat sich geändert und auch in diesem Punkte lehnt es sich eng an die im gleichen Verlage erschienenen Bände des „Atlas der deskriptiven Anatomie" des Verfassers an. Noch mehr gilt das aber für den Inhalt des Buches. Abbildungen sowohl wie Text sind so gewählt, dass sie sich unmittelbar an die genannten Atlanten des Verfassers beziehungsweise seinen Grundriss der deskriptiven Anatomie des Menschen anschliessen. Damit ist auch der Text der ersten Auflage von dem Umfange eines kleinen Grundrisses von selbst zu dem eines kurzen Lehrbuches angewachsen, wohl gemerkt, eines kurzen; denn, um das Buch nicht unhandlich zu machen, musste eine möglichst knapp gehaltene, aber dennoch für den Studierenden sowohl wie für den Arzt vollkommen ausreichende Darstellungsweise gewählt werden. Aus dem gleichen Grunde wurde in ausgedehntem Masse von der Einrichtung der Einschaltung weniger wichtiger Tatsachen etc. in Gestalt von Anmerkungen oder in Petitdruck Gebrauch gemacht. Für die erste Orientierung über den betreffenden Gegenstand kann der Studierende über diese Zusätze hinweglesen, ohne dass der Zusammenhang der Darstellung gestört wird. Völlig neu gegenüber der alten Auflage ist das am Schlusse des Buches angefügte Kapitel über das Mikroskop, seine Anwendung und die mikroskopische Technik. Spezielle Bemerkungen über die Technik der abgebildeten Präparate enthalten die Tafelerklärungen unter dieser Rubrik in ganz kurzer Form.

Fast noch mehr als in der ersten Auflage ist die Selbständigkeit des Textes einerseits und der Tafeln andererseits gewahrt worden. Von den 400 Abbildungen des Buches sind daher nur 37 (38) in den Text gedruckt und auch das sind meist Schemata, die bei weitem grösste Mehrzahl befindet sich auf den 56 Tafeln des Buches. Jeder Tafel steht das entsprechende Erklärungsblatt gegenüber, so dass beide zusammen unabhängig vom Text als reiner Atlas gebraucht werden können. Andererseits sind aber zur Erleichterung des gemeinsamen Gebrauches von Atlas

Digitized by Google

und Text dem letzteren Marginalien beigegeben, die auf die entsprechenden Abbildungen hinweisen. Auch sind die Tafeln so in den Text eingefügt, dass sie möglichst dem zugehörigen Abschnitt des Lehrbuches entsprechen. In den wenigen Fällen, wo das nicht ganz genau zutrifft, war es aus drucktechnischen Gründen nicht möglich.

Von den 56 Tafeln des Atlas sind 8 in schwarzer Farbe ausgeführt, und zwar teils mit Hilfe des Autotypieverfahrens, teils auf dem Wege der einfachen Zinkätzung (Strich- und Kornätzung ohne Raster); 32 Tafeln enthalten mehrfarbige Lithographien, darunter viele Bilder der 1. Auflage, aber auch zahlreiche neue; den Rest von 16 Tafeln decken mehrfarbige Autotypien, nach einem an anderer Stelle[1]) von mir ausführlich beschriebenen Verfahren hergestellt.

Es wurde in der Regel jedes Präparat (Organ z. B.) dreimal dargestellt, 1. bei schwacher, 2. bei mittlerer, 3. bei starker Vergrösserung. Meist wurden Präparate ausgewählt, die mit möglichst einfachen und allgemein gebräuchlichen Methoden hergestellt waren, wie sie der Student und Praktiker am häufigsten zu sehen gewohnt ist. Da wo nötig, wurden Präparate ausgesucht, bei denen Spezialmethoden und -Färbungen angewandt worden waren.

In noch weit höherem Grade als in der ersten Auflage wurde — namentlich mit Rücksicht auf den Gebrauch des Buches seitens des Praktikers — dafür Sorge getragen, dass möglichst viel menschliche Präparate zur Darstellung gelangten. Aus diesem Grunde sind auch eine Reihe von Abbildungen der ersten Auflage, die tierische Präparate darstellten, durch neue ersetzt worden. In der Tat ist die Zahl der Abbildungen des Buches, die sich auf tierisches Material beziehen, jetzt eine recht geringe. Dabei stammt die grosse Menge der abgebildeten menschlichen Präparate von Hingerichteten (auf den Tafelerklärungen durch † bezeichnet), zum Teil ist es auch Operationsmaterial (auf den Tafelerklärungen durch * bezeichnet). Ausser den bereits in der ersten Auflage genannten Kollegen haben eine Reihe weiterer mir Material zur Verfügung gestellt, in erster Linie mein früherer hiesiger Kollege *Martin Heidenhain* in Tübingen, dann der bisherige Prosektor am hiesigen pathologischen Institut hier (jetzt in München) Privatdozent *Dr. Schmincke*, ferner *Dr. Dectjen* in Heidelberg. Die Knochenfibrillenpräparate der Tafel 7 sind von dem bisherigen Inspektor der hiesigen Anatomie, Custos *P. Hofmann*, angefertigt worden. Für Durchsicht der Korrekturen bin ich Herrn *Dr. Franz*, Prosektor für Histologie hier, verpflichtet. Allen diesen Herren sage ich auch hiermit meinen besten Dank.

Die Originalzeichnungen für die Abbildungen des Buches stammen aus der überaus geschickten Hand des Herrn Univ.-Zeichners *W. Freytag* hier, dem ich für seine grossen Bemühungen an dem Zustandekommen des Buches ebenfalls meinen Dank ausspreche. Als Grundlage für fast alle Zeichnungen diente die Mikrophotographie, deren hohen Wert gerade auch für starke Vergrösserungen ich immer mehr schätzen gelernt habe. Vor allem verbürgt diese Methode auch eine sehr sichere Bestimmung der Vergrösserung.

[1]) Zeitschr. f. wissenschaftl. Mikroskopie und mikr. Technik. Bd. XXVII.

Digitized by Google

Die Lithographien hat die Anstalt von *Reichhold & Lang* in München in vortrefflicher Weise hergestellt und gedruckt. Die Strichätzungen und namentlich die ausgezeichneten Autotypien stammen von der unübertrefflichen Firma *C. Angerer & Göschl* in Wien. Den Druck hat in durchaus mustergiltiger Weise die Firma *Meisenbach Riffarth & Co.* in München besorgt. Dass die Verlagsanstalt keine Kosten gescheut hat, um das Buch in seiner Ausstattung auf eine denkbar hohe Stufe der Vollendung zu bringen, wird jeder Leser auf den ersten Blick erkennen.

Würzburg, im Oktober 1910.

J. Sobotta.

Corrigenda.

Auf Tab. 2 fehlt bei Fig 1 die Bezeichnung: *tr.*
„ „ 29, Fig. 1 rechts lies: *vint* statt *cinf.*
„ „ 32 fehlt in einem Teil der Auflage die Bezeichnung: *tp.*
„ „ 54 lies statt *tmt: tmtt.*
„ p. 154 fehlt bei der Erklärung für Tab. 32: *tp* = tunica propria.
„ p. 174 fehlt bei der Erklärung für Tab. 39: *epid* = Epidermis.

Digitized by Google

Inhaltsangabe.

	Seite
A. Die Histologie oder die Lehre von der Zelle und den Geweben	1— 54
I. Die Zelle	1— 14
II. Die Gewebe	14— 54
Das Epithelgewebe	15— 26
Das Stütz- oder Bindesubstanzgewebe	26— 37
I. Das Bindegewebe	27— 34
II. Das Knorpelgewebe	34— 36
III. Das Knochengewebe	36— 37
Das Muskelgewebe	37— 44
Das Nervengewebe	44— 54
I. Die Nervenzellen	45— 49
II. Die Nervenfasern	49— 53
III. Die Nervenstütz- oder Kittsubstanz (Neuroglia)	53— 54
B. Die mikroskopische Anatomie der Organe	55—250
I. Die Organe des Skeletsystems	55— 65
II. Die Organe des Blut- und Lymphgefässsystems	65— 88
IIa. Das Blutgefässsystem	65— 79
1. Das Herz	66— 68
2. Die eigentlichen Blutgefässe	68— 73
a) Die Arterien	68— 71
b) Die Venen	71— 72
c) Die Kapillaren	73
3. Das Blut	73— 79
IIb. Lymphgefässsystem	79— 88
1. Die Lymphgefässe	79— 81
2. Die Lymphdrüsen	81— 82
3. Die Lymphknötchen	82
4. Die Milz	82— 86
5. Die Thymus	86— 87
6. Das rote Knochenmark	87— 88
III. Die Organe des Muskelsystems	88— 91
IV. Die Organe des Nervensystems	91—115
1. Das Zentralnervensystem	91—105
a) Rückenmark	91— 95
b) Die Grosshirnrinde	95— 99
c) Die Kleinhirnrinde	99—103
d) Die Hypophysis und Zirbel	103—104
e) Die Hüllen und Blutgefässe des Zentralnervensystems	104—105
2. Das peripherische Nervensystem	105—115
1. Die peripherischen Nerven	105—107

Digitized by Google

Seite

2. Die (peripherischen) Ganglien . . . . . 107—109
3. Die (peripherischen) Nervenendigungen . . . . . 109—115
a) Motorische Nervenendigungen . . . . . 109—111
b) Sensible Nervenendigungen . . . . . 111—115
1. Tastzellen und Tastzellenkörperchen . . . . . 111—112
2. Endkolben . . . . . 112—113
3. Die Muskel- und Sehnenspindeln . . . . . 113—115
V. Die Verdauungsorgane . . . . . 115—151
1. Die Mundhöhle 116
2. Die Lippen . . . . . 116—117
3. Die Zähne . . . . . 117—121
4. Die Zahnentwicklung . . . . . 121—123
5. Die Drüsen der Mundhöhle (Speicheldrüsen) . . . . . 123—129
a) Die serösen Drüsen der Mundhöhle . . . . . 125—128
b) Die mucösen Drüsen der Mundhöhle 128
c) Die gemischten Drüsen der Mundhöhle . . . . . 128—129
6. Die Zunge . . . . . 129—132
7. Gaumensegel, Gaumenmandel, Pharynx . . . . . 132—133
8. Die Speiseröhre, Oesophagus . . . . . 133—135
9. Der Magen . . . . . 135—138
10. Der Dünndarm . . . . . 139—141
11. Der Dickdarm und Mastdarm 141
12. Die lymphatischen Bildungen des Darmes . . . . . 141—143
13. Die Blut- und Lymphgefässe und die Nerven des Magens und Darms . . . 143—145
14. Die Leber . . . . . 145—149
15. Die Bauchspeicheldrüsen . . . . . 149—151
VI. Die Respirationsorganne . . . . . 151—161
1. Die Nasenhöhle . . . . . 151—153
2. Der Kehlkopf . . . . . 153—155
3. Die Luftröhre und die Bronchen . . . . . 155—157
4. Die Lunge . . . . . 157—160
Anhang: Die Schilddrüse . . . . . 160—161
VII. Die Harnorgane . . . . . 161—172
1. Die Nieren . . . . . 161—169
2. Die ableitenden Harnwege . . . . . 169—172
VIII. Die männlichen Geschlechtsorgane . . . . . 173—186
1. Die Anhangsdrüsen der männlichen Geschlechtsorgane 173
2. Penis und männliche Harnröhre . . . . . 175—176
3. Der Hoden . . . . . 176—183
4. Die ableitenden Samenwege . . . . . 183—186
IX. Die weiblichen Geschlechtsorgane . . . . . 186—198
1. Der Eierstock, Ovarium . . . . . 186—193
2. Die ausführenden weiblichen Geschlechtsorgane . . . . . 193—198
3. Die äusseren weiblichen Geschlechtsorgane 198
Anhang: Die Nebenniere . . . . . 198—201
X. Die äussere Haut . . . . . 201—214
Die epidermoidalen Gebilde der Haut . . . . . 205—214
1. Die Haare . . . . . 205—208
2. Die Entwicklung der Haare und Haarwechsel . . . . . 208—209
3. Die Nägel . . . . . 209—211
4. Die Drüsen der Haut . . . . . 211—214

Digitized by Google

Seite

XI. Sehorgan . . . . . 214—238
1. Die äussere Augenhaut . . . . . 214—218
2. Die mittlere Augenhaut . . . . . 218—223
3. Die innere Augenhaut . . . . . 223—232
a) Pars optica retinae . . . . . 223—231
b) Pars caeca retinae 231
c) Sehnerv und Sehnervenpapille . . . . . 231—232
4. Die Linse . . . . . 232—233
5. Glaskörper und Strahlenbändchen . . . . . 233—235
6. Augenlider und Bindehaut . . . . . 235—237
7. Der Tränenapparat . . . . . 237—238
XII. Das Gehörorgan . . . . . 238—249
1. Aeusseres Ohr 238
2. Das Mittelohr . . . . . 239—241
3. Inneres Ohr . . . . . 241—249
a) Vacculus, Utriculus, Bogengänge . . . . . 241—243
b) Die Schnecke . . . . . 243—249
XIII. Das Geschmacksorgan . . . . . 249—250
XIV. Das Geruchsorgan 250
C. **Allgemeine mikroskopische Technik** . . . . . 251—293
I. Das Mikroskop und seine Anwendung . . . . . 251—263
Messen und Zeichnen mikroskopischer Objekte . . . . . 260—262
Hilfsinstrumente für die Mikroskopie . . . . . 262—263
II. Die Herstellung mikroskopischer Präparate . . . . . 263—293
1. Die Herstellung und Untersuchung frischer Präparate . . . . . 263—265
2. Die Herstellung konservierter Präparate . . . . . 265—291
A. Die Konservierung oder Fixierung . . . . . 265—282
a) Konservierung durch Wärme 265
b) Konservierung durch Flüssigkeiten . . . . . 266—272
B. Nachbehandlung konservierter Präparate 272
C. Das Schneiden konservierter mikroskopischer Präparate . . . . . 272—273
D. Kurze Angaben über Mikrotomtechnik . . . . . 273—277
1. Das Einbetten der Präparate . . . . . 273—276
2. Das Mikrotom und das Schneiden mit diesem . . . . . 276—277
E. Das Färben mikroskopischer Präparate 277
1. Karminfärbungen . . . . . 278—279
2. Haematoxylinfärbungen . . . . . 279—282
3. Anilinfarbstoffe . . . . . 282—283
F. Besondere Färbungs- und Imprägnationsmethoden . . . . . 283—290
G. Einschliessen der gefärbten Präparate . . . . . 290—291
H. Weitere Methoden der Anfertigung mikroskopischer Präparate . . 292—293

Digitized by Google

Verzeichnis der Tafeln[1]).

Tafel 1. Zelle und Epithelgewebe.
„ 2. Epithelgewebe II. Stützgewebe I.
„ 3. Stützgewebe II.
„ 4. Stützgewebe III. Muskelgewebe I.
„ 5. Muskelgewebe II. Nervengewebe I.
„ 6. Nervengewebe II.
„ 7. Knochen.
„ 8. Knochenentwicklung I.
„ 9. Knochenentwicklung II.
„ 10. Blutgefässe.
„ 11. Blut, Knochenmark, Lymphdrüse.
„ 12. Milz und Thymus.
„ 13. Muskel und Sehne.
„ 14. Rückenmark.
„ 15. Gross- und Kleinhirnrinde I.
„ 16. Gross- und Kleinhirnrinde II, Hypophyse.
„ 17. Peripherische Ganglien und Nerven.
„ 18. Nervenendigungen I.
„ 19. Nervenendigungen II, Zahn I.
„ 20. Zahn II.
„ 21. Zahnentwicklung.
„ 22. Lippe und Gaumen.
„ 23. Mundspeicheldrüsen.
„ 24. Zunge.
„ 25. Tonsille, Speiseröhre.
„ 26. Magen.
„ 27. Dünndarm I.
„ 28. Dünndarm II. Dickdarm.
„ 29. Leber I. Gallenblase.
Tafel 30. Leber II, Pankreas.
„ 31. Leber III, Lunge I.
„ 32. Kehlkopf I.
„ 33. Kehlkopf II, Luftröhre, Schilddrüse.
„ 34. Nasenhöhle, Lunge II.
„ 35. Niere I.
„ 36. Niere II.
„ 37. Ureter, Nierenbecken, Harnblase.
„ 38. Prostata, Ductus ejaculatorius, Harnblase.
„ 39. Samenblase, Samenleiterampulle, Penis.
„ 40. Hoden.
„ 41. Nebenhoden, Samenleiter, Samenstrang.
„ 42. Eierstock I.
„ 43. Eierstock II.
„ 44. Eierstock III, Tuba uterina.
„ 45. Uterus, Nebenniere I.
„ 46. Nebenniere II. Vagina, äussere weibliche Genitalien.
„ 47. Aeussere Haut, Haare I.
„ 48. Haare II.
„ 49. Drüsen der Haut, Nagel.
„ 50. Augapfel, Sehnerv.
„ 51. Detailbilder des Auges.
„ 52. Netzhaut, Chorioidea, Tränendrüse.
„ 53. Augenlid, Gehörorgan I.
„ 54. Gehörorgan II: Tuba auditiva.
„ 55. Gehörorgan III: Bogengänge, Macula.
„ 56. Gehörorgan IV: Schnecke.

[1]) Es bedeutet die Bezeichnung † Material von Justifizierten (Enthaupteten), * = Operationsmaterial.

Digitized by Google

Verzeichnis der Textabbildungen.

Figur 1 (p. 3). Schema des Baues einer Zelle.
„ 2 (p. 7). Zellen der Schilddrüse der Maus mit fadenförmigen Mitochondrien.
„ 3 (p. 10). Schema der indirekten Kern- und Zellteilung.
„ 4 (p. 19). Teil eines Durchschnittes einer Dünndarmzotte des Menschen (Schlussleisten und Centrosomen).
„ 5 (p. 22). Sekretkapillaren des Pankreas.
„ 5a (p. 22). Intrazelluläre Sekretkapillaren der Magenfundusdrüsen.
„ 6 (p. 23). Schema der Drüsenformen des Menschen.
„ 7 (p. 29). Elastische Platte (Arterie).
„ 8 (p. 36). Knochenhöhlen (Längsschliff).
„ 9 (p. 41). Enden quergestreifter Muskelfasern.
„ 10 (p. 56). Knochenquerschliff.
„ 11 (p. 57). Knochenlängsschliff.
„ 12 (p. 66). Endothelgrenzen (Arterie).
„ 13 (p. 75). Welckers Blutkörperchenmodelle.
„ 14 u. 15 (p. 77). Elemente des menschlichen Blutes.
„ 16 (p. 78). Haeminkrystalle.
„ 17 (p. 96). Grosshirnrinde (Golgimethode).
„ 18 (p. 101). Kleinhirnrinde (Golgimethode).
„ 19 u. 20 (p. 102). Kleinhirnrinde (Golgimethode).
„ 21 (p. 104). Adergeflecht.
„ 22 (p. 115). Schema des Verdauungstraktus.
„ 23 (p. 121). Schemata zur Zahnentwicklung.
„ 24—26 (p. 127). Schemata der drei Mundspeicheldrüsen.
„ 27 (p. 147). Schema eines Leberläppchens.
„ 28 (p. 150). Schema des Pankreas.
„ 29 (p. 162). Schema des Baues der Niere.
„ 30 (p. 180). Schema der Spermatogenese.
„ 31 (p. 181). Schema vom Bau des Samenfadens.
„ 32 (p. 225). Schema des Baues der Netzhaut des Menschen.
„ 33 (p. 227). Netzhaut des Menschen (Neuroepithel).
„ 34 (p. 230). Gestalt und Grösse der Zapfen (Schema).
„ 35 u 36 (p. 250). Geschmacksknospen.
„ 37 (p. 250). Riechschleimhaut (Golgimethode).

Digitized by Google

A. Die Histologie
oder die Lehre von der Zelle und den Geweben.

I. Die Zelle.

Die Zelle, **cellula**, ist der eigentliche Baustein des Körpers. Jedes lebende Wesen geht aus einer Zelle hervor. Die niedrigsten Tiere (Protozoen) bestehen überhaupt bloss aus einer Zelle. Bei ihnen übt diese alle Lebenserscheinungen und Funktionen aus. Aber auch im Körper der höheren Tiere (Metazoen), der sich aus sehr vielen, meist zahllosen Zellen zusammensetzt, ist die Zelle der Sitz der eigentlichen Lebenserscheinungen, nur verteilen sich bei den vielzelligen Tieren die einzelnen Funktionen auf die zu diesem Zwecke besonders differenzierten Zellen, die sich wieder zu grösseren Verbänden, den Geweben, zusammenschliessen. Man bezeichnet die Zelle deswegen auch als den Elementarorganismus des Körpers. Jede Zelle geht wieder aus einer anderen Zelle (Mutterzelle) hervor und zwar bei den höheren Tieren ausschliesslich auf dem Wege der Teilung. Niemals entsteht eine Zelle aus einem nichtzelligen Mutterboden (omnis cellula e cellula — R. Virchow).

Die Form der Zelle ist eine ausserordentlich mannigfache. Als Grundform müssen wir vielleicht die kuglige ansehen, wie sie diejenige Zelle, von der alle anderen abstammen, die Eizelle zeigt. Auch die ersten embryonalen Zellen, die aus der Teilung der befruchteten Eizelle hervorgehen, haben zumeist kuglige Gestalt. Diese Urform der Zelle erfährt aber je nach Lage, Funktion und aus anderen Gründen vielfache Abweichungen, so dass die kuglige Form im erwachsenen menschlichen Körper meist nur bei frei liegenden oder frei schwimmenden Zellen vorkommt. Sehr häufig ist dagegen diejenige Zellform, welche als direkter Abkömmling der embryonalen Keimblätter anzusehen ist, die pallisadenartige Zylinder- oder Kegelform. Eine solche Zelle grenzt mit ihrem seitlichen Umfang an benachbarte im gleichen Verbande befindliche Zellen, während von den kurzen Flächen die obere frei liegt, d. h. gegen eine freie Oberfläche hinsieht, die untere oder basale an anderes Gewebe grenzt. Daneben kommen auch sehr unregelmässige Zellformen vor, oft sehr langgestreckte faserartige, ferner sternförmig verästelte, recht häufig auch ganz platte Zellen.

Tab. 42, Fig. 3 u. 5

Die Form der tierischen Zellen erinnert nur noch sehr selten an diejenige Form von Pflanzenzellen, die zur Wahl des Namens „Zelle" Veranlassung gegeben hat, d. h. einen, von einer starren Membran umgebenen Raum. Trotzdem hat man den historischen und kurzen Namen Zelle beibehalten anstatt des vorgeschlagenen „Elementarorganismus".

Digitized by Google

Bei weitem die meisten Zellen des menschlichen Körpers sind unbeweglich fixiert, sei es durch Einreihung in einen Zellverband ihrer gleichen Zellform (Epithel, Bindesubstanzen), sei es durch Einlagerung in anderes Gewebe (Muskelfasern, Nervenzellen). Daneben aber erzeugt der Körper auch vollkommen freie Zellen wie die des Blutes, namentlich die Leukocyten, die imstande sind in ausgedehntem Masse Wanderungen durch die verschiedensten Gewebe vorzunehmen. Ein typisches Beispiel freier Zellen
Tab. 40, Fig. 10 sind die Geschlechtszellen (Eizellen und Samenfäden), die sogar bestimmt sind, den menschlichen Körper zu verlassen; sie stellen zellige Drüsensekrete dar (s. u.).

Die Grösse der Zellen ist ähnlichem Wechsel unterworfen wie die Form. Die kleinsten Zellen messen nur 4—5 μ[1]) und selbst weniger, die grössten sind mit blossem Auge leicht zu erkennen, oft sogar sehr gross, wie die Eier mancher Tiere (Dotter grosser Vogel- und Haifischeier). Die extreme Grösse solcher Zellen (bis Kindskopfgrösse) entsteht aber erst durch sekundäre Einlagerungen in den Zelleib. Die meisten Zellen des menschlichen und tierischen Körpers sind durchaus mikroskopisch, 5—20 μ gross, nur wenige, wie die grossen Nervenzellen einiger Tiere, sind mit blossem Auge sichtbar.

Tab. 5, Fig. 3 Auch die grössten Nervenzellen des Menschen können mit unbewaffnetem Auge eben noch erkannt werden (multipolare Vorderhornzellen)[2]). Zu den kleinsten Zellen des menschlichen Körpers
Tab. 11 gehören die kleineren Leukocyten-Formen des Blutes (4,5 μ), einige Nervenzellen (Kleinhirnrinde, Netzhaut) und die Blutplättchen (1—4 μ), deren zellige Natur allerdings zweifelhaft ist. Zellen mittlerer Grösse sind meist die des Stützgewebes und des Epithels. Zu den allergrössten Zellen gehört auch die Eizelle (200—300 μ), während die männliche Geschlechtszelle, der sog. Samenfaden zu den allerkleinsten gehört (trotz seiner lang-fadenförmigen Gestalt).

Die Zelle hat drei wesentliche oder Hauptbestandteile: 1. den Zelleib oder das Protoplasma; 2. den Zellkern; 3. das Centrosoma (Zentralkörperchen). Daneben kommen gelegentlich unwesentliche Bestandteile der Zelle vor.

Von den drei Hauptbestandteilen fehlt der Zelleib nie, wenn er auch manchmal von nur minimaler Grösse ist; dagegen entbehren manche Zellen des Kerns, allerdings nur in Fällen, wo die betreffende Zelle in ihrem Jugendzustand kernhaltig war. Ob das Centrosoma unter Umständen fehlen kann, ist unsicher.

Das **Protoplasma**[3]) ist eine halbflüssige weiche Substanz, die sehr dehnbar ist, 70—80 % Wasser enthält und alkalisch reagiert. Sie besteht hauptsächlich aus einem Gemenge sehr komplizierter Eiweisskörper, die chemisch noch nicht genau bekannt sind. In Wasser ist das Protoplasma unlöslich, quillt aber leicht auf. An Salzen enthält es in erster Linie Kaliumsalze, weniger Natriumsalze und andere. Es ist fast immer farblos. Selten erscheint es unter dem Mikroskop homogen, meist lässt es auch schon im frischen Zustande eine Struktur erkennen. Es umschliesst die übrigen Gebilde der Zelle, Kern und Centrosoma.

Die Struktur des Protoplasma ist eine sehr komplizierte. Es bestehen daher z. T. recht verschiedene Auffassungen über seinen Bau. Am wahrschein-

[1]) 1 μ = $^1/_{1000}$ mm.

[2]) Des Rückenmarks. Sie werden bis 150 μ gross.

[3]) Der seit langer Zeit gebräuchliche Name Protoplasma steht dem Begriff Deutoplasma gegenüber, d. h. gewissen Zelleinschlüssen wie Granula und namentlich den Dotterkörnern der Eier. Da letztere ganz anderer Natur sind als das Protoplasma, würde die Bezeichnung Plasma oder Cytoplasma vollkommen genügen. Dem Protoplasma stellt man wohl auch den Begriff Paraplasma (s. u.) gegenüber.

Digitized by Google

lichsten ist es, dass der Bau des Protoplasma ein feinfädiger ist. Seine Hauptmasse besteht aus einem Gerüst feiner Fädchen, die sich mannigfach durchkreuzen, ohne aber eigentlich Netze zu bilden (Flemming). Man nennt dieses Fadenwerk die Filarmasse oder das Mitom. Die Räume zwischen dieser Filarsubstanz werden Fig. 1 von einer nicht nur physikalisch sondern auch chemisch verschiedenen Masse erfüllt, der Interfilarsubstanz oder Paramitom. Die weniger stark lichtbrechende Interfilarmasse stellt wahrscheinlich eine fast flüssige Substanz dar, die an und für sich homogen ist, aber meist wiederum kleine Körnchen, Mikrosomen enthält, wie sie auch im Bereich der Filarmasse zu finden sind. Die Fadenstrukturen sind an manchen Zellen (gewisse Epithelien) oft sehr deutlich erkennbar.

Nach einer anderen Auffassung des Protoplasmabaues würde dieses aus geschlossenen Maschenräumen bestehen und einen wabigen (schaumigen) Bau haben Fig. 1 (Bütschli). Die Wabenwände würden dann von der Filarmasse gebildet werden und daneben, namentlich an den Knotenpunkten Mikrosomen enthalten, der Inhalt der Waben wäre ein flüssiger und vielleicht der Interfilarsubstanz gleich zu erachten. Tab. 2, Fig. 1 In der Tat erscheinen viele Zellen, namentlich Drüsenzellen, von ausgesprochen alveolär-schaumigem Protoplasmabau.

Eine dritte Strukturtheorie des Protoplasma stammt von Altmann. Dieser sieht körnige Bildungen des Protoplasma als das wesentliche an. Solche Granula sollen, in einer Intergranularsubstanz gelegen, die wichtigsten Bestandteile des Protoplasma sein (Granulatheorie). Altmann fasst sogar die Granula als die eigentlichen Elementarorganismen auf (Bioblasten), die in der Zelle nur kolonieartig zusammenliegen[1]).

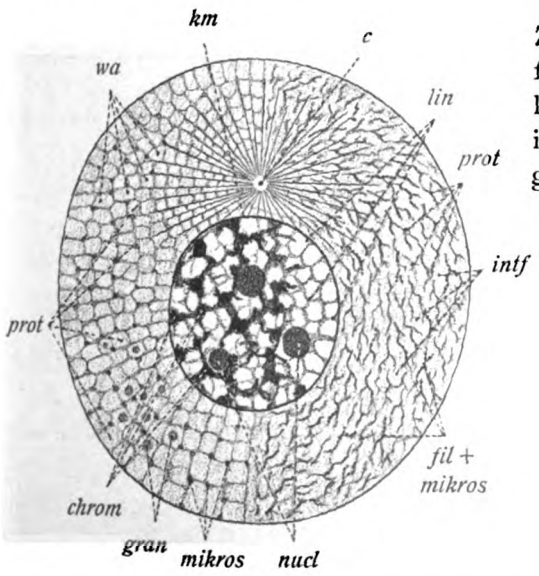

Fig. 1. **Schema des Baues einer Zelle,** links ist der wabige, rechts der fädige Bau des Protoplasma, in der linken Kernhälfte Chromatin und Linin, in der rechten nur das Liningerüst dargestellt.

Erklärung der Bezeichnungen:

c = Centrosoma mit Strahlung
chrom = Chromatin des Kerns
fil + mikros = Filarmasse mit Mikrosomen
gran = Granula
intf = Interfilarmasse
km = Kernmembran
lin = Linin
mikros = Mikrosomen
nucl = Nucleolen
prot = Protoplasma
wa = Waben.

[1]) Diese Theorie hat von Anfang an nur wenige Anhänger gefunden. Die Bioblasten von Altmann sind vielleicht mit den Chondroisomen zu indentifizieren (s. u.).

Digitized by Google

Fig. 1 Der **Kern** oder **Zellkern**, *nucleus*, ist eine im Innern der Zelle gelegene,
Tab. 1, Fig. 1 vom Protoplasma also vollkommen umschlossene, scharf begrenzte, bläschenförmige Bildung von sehr wechselnder Form. Bis zu einem gewissen Grade richtet sich die Form des Kernes nach der Form der Zelle, d. h. sehr lange, schmale Zellen haben häufig auch längliche Kerne.

Wenn die Gestalt des Kernes auch nicht in dem Masse wechselt, wie die des Zelleibes, so kommen doch sehr mannigfache Kernformen vor; die meisten Kerne sind kuglig oder nahezu kuglig, viele sind ellipsoidisch, selbst wurstförmig. In selteneren
Tab. 11 Fällen ist die Form stark lappig, ringförmig oder die Kerne sind von einer oder mehreren Seiten her stark eingebuchtet oder eingeschnürt, wodurch häufig der Eindruck einer Mehrkernigkeit erzeugt wird (Leukocyten, Knochenmarksriesenzellen).

In gewissen Fällen kommen in einer Zelle zwei oder mehr Kerne vor wie in manchen Epithelzellen, Leberzellen u. a., namentlich den vielkernigen Riesen-
Tab. 9, zellen oder Osteoklasten bei der Knochenresorption, in denen die Zahl der Kerne
Fig. 4—8 eine sehr grosse sein kann (Polykaryocyten genannt, im Gegensatz zu den grossen gelapptkernigen Megalokaryocyten).

Die Grösse des Kernes steht in der Regel in einem gewissen Verhältnis zur Grösse der Zelle derart, dass grosse Zellen meist auch grosse Kerne haben. Es gibt jedoch auch grosse Zellen mit auffällig kleinen Kernen und kleine Zellen mit grossem Kern. In den meisten Fällen aber ist das Volumen des Zelleibes grösser als das des Kernes.

Die Lage des Kerns in der Zelle ist zwar eine verschiedene, doch liegt er meist dem Mittelpunkt der Zelle nahe, oft wohl exzentrisch, fast nie aber genau an der Zelloberfläche. Uebrigens ist die Lage des Kerns oft eine wechselnde in der Zelle, je nach den physiologischen Bedingungen, in denen sich diese gerade befindet. Ausserdem ist die Lage und selbst die Form des Kernes oft von dem benachbarten Zellzentrum abhängig.

Das Aussehen des Kernes, wie es sich unter dem Mikroskop schon bei relativ schwacher Vergrösserung darstellt, ist das eines Bläschens mit scharfer Begrenzung. Die meist sehr feine Begrenzungshaut wird als Kernmembran bezeichnet. Innerhalb dieser findet sich das Kerngerüst, eine sehr verschiedenartig gestaltete Bildung, die den Charakter des ganzen Kernes beherrscht. Es besteht aus einer färbbaren oder chromatischen Substanz, dem Chromatin, und einer achromatischen, dem Linin. Meist ist der Bau des Kerngerüstes ein fädig-wabiger. Seine feinen, netzartig angeordneten Stränge, die mit der Kernmembran zusammenhängen und den eigentlich wabigen Bau des Kerngerüstes bilden, bestehen aus Linin, die gröberen Fäden, Klumpen, Bröckchen, die diesen aufgelagert sind, aus Chromatin. Die Anordnung des Chromatins ist je nach der Art des Kernes sowie nach dem Funktionszustand eine sehr wechselnde.

Tab. 1, Ausser dem Kerngerüst enthält jeder Kern[1]) den Kernsaft, der alle Zwischen-
Fig. 1 u. 2 räume des Kerngerüstes erfüllt, und ein oder mehrere Kernkörperchen *(nucleoli)*.

[1]) Ausser den gewöhnlichen Bestandteilen des Kernes kommen auch Einschlüsse des Kerns vor, namentlich Fetttropfen (Leberzellen, Fettzellen), Pigment, Krystalle, also Bestandteile, die sonst im Protoplasma liegen, wie überhaupt Kern und Protoplasma nicht absolut fremde und von einander unabhängige Bildungen sind (s. a. u.).

Digitized by Google

Diese stellen runde oder rundliche, meist im Zentrum des Kerns gelegene Bildungen dar, die sich durch ihre chemischen Eigenschaften (s. u.) von den übrigen Kernbestandteilen unterscheiden. Sie sind stark lichtbrechend und daher im Gegensatz zum Kern, der ungefähr das gleiche Lichtbrechungsvermögen hat, wie die Zelle, oft schon an der lebenden Zelle sichtbar; ihre Zahl wechselt, manchmal treten sie in grosser Zahl auf (z. B. in manchen Eiern bis zu 100), meist nur in geringer Zahl (1—5). Tab. 1, Fig. 1 u. 2

Was die chemische Zusammensetzung des Kerns anlangt, so besteht er aus mehreren Proteinsubstanzen. Die wichtigste ist das Chromatin; es stellt keinen chemischen Körper dar, sondern ein Gemenge von solchen, namentlich von Nuclein und Nucleinsäure. Es färbt sich leicht und intensiv mit basischen Farbstoffen (basophil) und bildet die färbbaren Stränge des Kerngerüstes. Verschieden von ihm ist das Paranuclein (Pyrenin oder Plastin), welches die Substanz der Kernkörperchen bildet; es färbt sich zwar auch mit basischen Farbstoffen, bei gleichzeitiger Anwendung von sauren und basischen, aber mit ersteren (acidophil)[1]). Tab. 1, Fig. 2

Das Amphipyrenin bildet die Substanz der Kernmembran, das ihm wahrscheinlich nahe verwandte Linin ist die achromatische Substanz des Kerns und des Kerngerüstes im besonderen. Als solches dient es für das Chromatin, dem in jeder Beziehung wichtigsten Bestandteile der Zelle, als Träger (s. a. u.).

Zwischen Kern und Protoplasma bestehen innige Wechselbeziehungen nicht bloss im Zustande der Kernteilung (s. u.), wo die Kernmembran sich auflöst und die achromatischen Kernbestandteile sich mit den ihnen wahrscheinlich nahe verwandten Protoplasmabestandteilen vermengen, sondern auch im Ruhezustand des Kernes. Sowohl Substanzen des Zelleibes scheinen in den Kern übergehen zu können als auch Kernbestandteile (selbst chromatische) in das Protoplasma (sog. Chromidien). Das Chromatin des Kernes erscheint zu gewisser Zeit, namentlich während der Kernteilung in Form regelmässig gestalteter (z. B. fadenförmiger) Bildungen, der sog. Chromosomen (s. u.). Diese bestehen eigentlich nicht aus reinem Chromatin, sondern aus zahlreichen, dichtgedrängten, feinen Körperchen, den Chromatinmikrosomen oder Chromomeren, die wiederum in einem Liningerüst ruhen.[2])

Das **Centrosoma** (auch Zentralkörperchen[3]) oder Cytocentrum genannt) ist der dritte und gleichzeitig der kleinste der drei wesentlichen Bestandteile der Zelle. Seine Grösse beträgt in der Regel weniger als 1 bis mehrere μ[4]). Es stellt das dynamische Zentrum der Zelle dar und tritt infolgedessen hauptsächlich bei den Teilungsvorgängen in Aktion, vielleicht spielt es auch bei andern, z. B. motorischen Funktionen der Zelle (Sekretion, Flimmerbewegung etc.) eine Rolle.

In den ruhenden Zellen der Gewebe des menschlichen Körpers scheint das Centrosoma meist in Zweizahl vorzukommen. Seine Form ist dabei die eines

[1]) Mit den echten acidophilen Nucleolen sind nicht die kernkörperähnlichen Chromatinklumpen zu verwechseln, die sich an manchen Stellen des Kerngerüstes finden; diese sind durchaus basophil.

[2]) Das Liningerüst der Chromosomen erhält sich auch in gewissen Ruhestadien des Kerns, wenn die Chromosomen sich „auflösen", d. h. es tritt dann das Chromatin vorübergehend aus dem Liningerüst des Chromosoma heraus und es entstehen „Chromosomen ohne Chromatin".

[3]) Die Nomenklatur der verschiedenen Autoren wechselt sehr. Die grossen Centrosomen, die man bei dem Befruchtungsvorgang vieler Eier, auch der Eier mancher Wirbeltiere beobachtet, enthalten im Zentrum oft einen oder zwei kleine dunklere Körper, die Centriolen. Die einen identifizieren diese Centriolen mit den Zentralkörperchen der menschlichen Gewebszellen, andere dagegen halten das ganze Centrosoma für eine diesen homologe Bildung. Da auch die grossen Centrosomen während des Befruchtungsvorganges aus den Centren des männlichen Geschlechtsproduktes direkt heranwachsen, so verdient die letztere Auffassung entschieden den Vorzug.

[4]) Beim Befruchtungsprozess zeigen sich, namentlich in den späteren Phasen der Befruchtung, oft recht grosse Centrosomen (s. ob. Anm. 3).

Digitized by Google

kleinen Kügelchens oder kurzen Stäbchens. Es liegt — also als Doppelkörnchen
[Taf. 1, Fig. 1 oder Diplosoma — gewöhnlich in einem hellen Hofe (Centroplasma), der wieder von einem dunkleren, körnigen Protoplasmahofe umgeben ist. Letzterer wird als Archoplasma (Sphäre) bezeichnet. Eine von Centrosoma ausgehende Strahlung, wie sie bei der Teilung der Zelle zu beobachten ist, lässt sich in der ruhenden Gewebszelle nur in seltenen Fällen erkennen.

Was die Lage des Centrosoma betrifft, so liegt es fast stets im Protoplasma, häufig dicht neben dem Kern, oft in einer Ausbuchtung dieses, bei ringförmigen Kernen im Zentrum des Ringes, mitunter aber auch im Kern selbst. In manchen Zellen, z. B. zylindrischen Epithelzellen, liegt das Centrosoma nahe der Zelloberfläche,
Fig. 4 also relativ weit vom Kern entfernt.

Manche Autoren halten die Diplosomen für Centriolen, andere für die Centrosomen selber. Bei mehrkernigen Zellen, namentlich den vielkernigen Riesenzellen, sind mehr als zwei (oft viele) Centrosomen beobachtet worden. Ob in allen Zellen Centrosomen vorkommen, ist ungewiss. Vielleicht verfallen sie in manchen der Degeneration, so dass wohl alle Zellen im Jugendzustande, nicht aber im ausgebildeten Stadium Centrosomen haben. Im Laufe der gewöhnlichen Zellteilung entsteht ein Centrosoma nur aus seinesgleichen, wie Zelle aus Zelle, Kern nur aus Kern.

Ausser den drei wesentlichen Zellbestandteilen, Zelleib, Kern und Centrosoma gibt es eine Reihe unwesentlicher Zellbestandteile, d. h. solche, die gelegentlich aber durchaus nicht in der Regel vorkommen. Hierhin gehören gewisse Umbildungsprodukte des Protoplasma; in erster Linie die Zellmembran, d. h. eine die Zelle rings umhüllende, vom Zelleib deutlich abgrenzbare Haut. Sie besteht entweder aus einer besonders differenzierten Aussenschicht des Protoplasma[1]) oder aus einem Ausscheidungsprodukt dieses. Im letzteren Falle ist die Zellmembran homogen. Eine echte, vom Zelleib trennbare Membran, *pellicula* genannt, ist an tierischen Zellen relativ selten; die meisten Zellen sind also nackt. Häufiger dagegen ist eine partielle Membranbildung an der freien Oberfläche der Zellen (Epithelzellen); eine solche nennt man *cuticula*. Noch häufiger als eine eigentliche pellicula tritt eine *crusta* auf, d. h. eine dichtere Aussenschicht des Zelleibes, die aber allmählich ohne Grenze in das übrige Protoplasma übergeht.

Ausser der Zellmembran gibt es noch andere akzessorische Zellbestandteile. Es sind das:

1. Fibrillen, d. h. fasrige Differenzierungen des Protoplasma wie die Muskelfibrillen der Muskelzellen (s. u.), die Neurofibrillen der Nervenzellen, Gliafibrillen der Gliazellen[2]).

2. Körnchen, Granula. Ausser den (viel kleineren) Mikrosomen und oben (p. 3) erwähnten Granula (Altmann) enthalten namentlich viele Drüsenzellen, Sekretkörnchen oder -tropfen (Sekretgranula), wie Schleim, Glykogen, Fett, Keratohyalin, Pigment[3]) u. a. Diese Sekretmassen erfüllen oft die ganze Zelle, deren Protoplasma dann fast ganz zurücktritt (Fettzellen). Ferner enthalten andere

[1]) Die äussere Schicht des Protoplasma zeichnet sich oft durch etwas abweichenden Bau und abweichende Färbbarkeit aus, ohne eine eigentliche Zellmembran zu bilden. Man spricht dann von einem Exoplasma.

[2]) Andere Fibrillen, wie Bindegewebsfibrillen, liegen im ausgebildeten Zustande ausserhalb des Zelleibes (s. u. p. 28).

[3]) Das Pigment findet sich oft in Gestalt von feinen Körnchen, oft aber auch in Form feiner Nadeln.

Digitized by Google

Zellen wie die farblosen Blutkörperchen besondere Körnchen spezifischer Natur, deren Darstellung durch ihre Verwandtschaft zu bestimmten Farbstoffen leicht gelingt, die z. T. aber auch im lebenden Zustand ebenso sichtbar sind wie die Sekretgranula mancher Drüsenzellen. Sehr verbreitet sind ferner die Pigmentkörnchen in verschiedenen Zellformen, Dotterkörnchen der Eizelle. Man bezeichnet diese Zellbestandteile auch als deutoplasmatische im Gegensatz zum Protoplasma.

3. Kristalloide, kristallähnliche Einschlüsse mancher Zellen, wahrscheinlich Proteinkristalle. Tab. 40, Fig. 9

4. Mitochondrien. Es sind feine, meist sehr feine, mit besonderen Hilfsmitteln (Färbung) darstellbare, körnchenförmige Bildungen des Protoplasma, die weder mit den eben erwähnten Mikrosomen noch mit der eben genannten Granula identisch sind. Sie sind zuerst in den Sexualzellen gefunden worden, scheinen aber auch sonst, namentlich auch in Embryonalzellen, sehr verbreitet zu sein. Oft legen sie sich reihenförmig aneinander und bilden Fäden, die aus aufgereihten Mitochondrien bestehen, sogen. Chondriomiten (nicht mit den Fäden der Filarmasse zu verwechseln). Nicht selten entsteht aus einem solchen Chondriomiten ein vollkommen homogener Faden, der keine Anzeichen einer Zusammensetzung aus einzelnen Mitochondrien mehr erkennen lässt, aber die gleiche Farbenreaktion zeigt wie diese. Man spricht dann von Chondrikonten. Das typischste Beispiel eines solchen ist die Muskelfibrille, die nach neueren Untersuchungen aus Mitochondrien und Chondriomiten entsteht und einen Chondrikonten darstellt, an dem erst später die Querstreifung auftritt. Fig. 2

Vielleicht entstehen auch andere faserige Strukturen der Zellen, wie Bindegewebsfibrillen etc. in ähnlicher Weise aus Mitochondrien. Mitochrondrien, Chondriomiten und Chondriokonten werden auch unter dem Namen Chondriosomen zusammengefasst. Diese Chondriosomen scheinen nach neueren Untersuchungen zu den regelmässigen, nicht zu den akzessorischen Zellbestandteilen zu gehören (s. a. u.).

Oft bilden die Mitochondrien einen neben dem Kern gelegenen Haufen, der als Nebenkern (Mitochondrienkörper) mancher Zellen schon lange Zeit bekannt war. Allerdings werden als Nebenkern wohl auch andere Bildungen bezeichnet, die mit den Mitochondrien nichts zu tun haben. Da die Mitochondrien beiden Geschlechtszellen, dem Samenfaden wie der Eizelle zukommen, so sehen manche auch in ihnen Vererbungsträger (ausser im Kern s. u.). Wahrscheinlich sind die Mitochondrien mit den Altmannschen Granula (s. ob.) identisch.

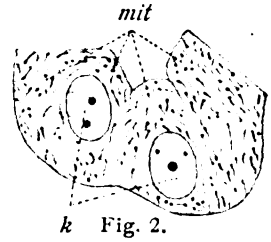

Fig. 2. **Zellen der Schilddrüse der Maus mit fadenförmigen Mitochondrien** (Chondriomiten).

Vergr. 1000:1 nach einem Präparat von Prof. O. Schultze-Würzburg.

k = Kern, *mit* = Mitochondrien.

Fig. 2.

Bei der Regelmässigkeit, mit der durch die neueren Untersuchungen Mitochondrien, beziehungsweise Chondriosomen, in den verschiedensten Zellen des erwachsenen Organismus sowohl wie des Embryo gefunden werden, muss man die Chondriosomen als regelmässige Bestandteile der Zelle auffassen. Aus ihnen entstehen sowohl Fibrillen (s. a. ob.) wie Sekretgranula etc., also Bildungen, die man im Gegensatz zum Protoplasma auch Paraplasten (Paraplasma) genannt hat, da sie durch ihre spezifische Differenzierung gleichsam wie Fremdkörper in der Zelle liegen, ähnlich wie die

Digitized by Google

wahrscheinlich auch aus Mitochondrien hervorgehenden Dotterkörner der Eizelle. Im Gegensatz zu den Paraplasten, den Differenzierungsprodukten der Chondriosomen, hat man für die Chondriosomen auch den Namen Plastosomen vorgeschlagen.

Lebenserscheinungen der Zelle.

Die Lebenserscheinungen der Zelle, soweit sie mit dem Mikroskop studiert werden können[1]), sind 1. die Bewegungsvorgänge der Zelle, 2. die Absonderungs- oder Sekretionsvorgänge, 3. die Fortpflanzungserscheinungen.

Der Sitz der **Bewegungs**vorgänge ist fast ausschliesslich der Zelleib. Der Kern selbst ist zwar auch aktiv beweglich, meist aber werden erst durch die Tätigkeit des Protoplasma Veränderungen der Kernform hervorgerufen. Das Centrosoma tritt im wesentlichen bei den Teilungsvorgängen in Tätigkeit und zeigt sich dann als stark bewegliches Organ (s. u. p. 10). Man unterscheidet drei Arten von Bewegungen der Zelle: 1. die amöboide, 2. die Flimmerbewegung, 3. die Muskelbewegung[2]). Die amöboide Bewegung der Zelle ist eine weit verbreitete; manche Zellformen, wie die farblosen Blutzellen, zeichnen sich durch besondere Fähigkeit zu amöboider Bewegung aus. Diese äussert sich durch langsame Gestaltsveränderung des Zelleibs, indem er (protoplasmatische) Fortsätze, sogen. Pseudopodien ausschickt. Mittels solcher kann die Zelle Ortsveränderungen vornehmen (Wanderzelle) und durch Vereinigung mehrerer ausgestreckter Pseudopodien Fremdkörper in den Zelleib aufnehmen und oft auch verdauen (Phagocyten).

Die Flimmerbewegung äussert sich nicht am ganzen Zelleib, sondern an besonderen, fadenförmigen Elementen der Zelloberfläche, den Flimmer- oder Geisselhaaren. Meist sind — wie bei den flimmernden Epithelzellen — viele solcher Flimmerhaare auf der Oberfläche der Zelle vorhanden, die, in bestimmter Richtung sich bewegend, einen sogen. Flimmerstrom erzeugen (Näheres s. u. Epithel p. 19). Seltener sind geisselförmige Fortsätze in Einzahl vorhanden, wie bei den Samenfäden (s. u. p. 179).

Die Muskelbewegung erfolgt im menschlichen Körper nur in besonders spezifizierten Zellen des Muskelgewebes (s. d. p. 37).

Die **Sekretions**erscheinungen sind — soweit sie mit dem Mikroskop erkennbar sind — fast ausschliesslich an eine besondere Gewebsart, das Epithelgewebe, gebunden (s. dieses p. 15).

Die **Fortpflanzungs**erscheinungen der Zelle äussern sich in Gestalt der Teilungsvorgänge. Man unterscheidet zwei Formen von Zellteilungen, die a) direkte oder amitotische und die b) indirekte oder mitotische (karyokinetische).

a) Die amitotische Teilung wird die direkte genannt, weil es bei dieser Art der Zellvermehrung zu einer einfachen Durchschnürung des Kerns mit nachfolgender Teilung des Zelleibs kommt, ohne dass am Kerne vorher eine nachweisbare Veränderung seiner Zusammensetzung vor sich gegangen ist.

[1]) Gewisse Lebenserscheinungen der Zelle wie die Stoffwechselvorgänge entgehen ganz oder fast ganz der mikroskopischen Beobachtung und gehören daher in das Gebiet der Physiologie.

[2]) Die sogen. Molekularbewegung, die manche tierische Zellen, z. B. Speichelkörperchen unter dem Mikroskop zeigen, beruht auf rein physikalischen Vorgängen.

Digitized by Google

Diese einfache Art der Zellteilung ist selten und spielt gegenüber der mitotischen Teilung eine nur ganz untergeordnete Rolle. Es ist sogar zweifelhaft, ob die Amitose bei normalen Zellen höherer Tiere mit Regelmässigkeit vorkommt oder ob sie nicht bereits ein Anzeichen von Degeneration ist. Häufiger als zur vollständigen Zellteilung scheint es zur amitotischen Kernteilung ohne nachfolgende Zellteilung zu kommen. Auf diese Weise entstehen zwei- und mehrkernige Zellen, wie sie sich in der Leber, manchen Epithelien, Nervenzellen, Leukocyten, Megakaryocyten u. a. finden. Tab. 17, Fig. 3 Tab. 29, Fig. 2

b) Der direkten Zellteilung steht die indirekte oder mitotische (Mitose) gegenüber, auch Karyokinese genannt. Sie stellt den normalen Teilungsvorgang der tierischen und pflanzlichen Zelle dar und verläuft im Tier- wie Pflanzenreich nach dem gleichen, charakteristischen Modus. Wie bei der direkten Zellteilung beginnt der Prozess der Mitose am Kern, es erfolgt erst Kern- und dann Zellteilung, in der Regel jedoch beides in unmittelbarem Zusammenhang. Im Gegensatz zu der echten Kernteilung kommt es bei dieser Teilungsart zu einer vollständigen Umgestaltung des Zellkernes, der eine zeitlang als solcher zu bestehen aufhört („sich auflöst").

Man teilt den Prozess der Mitose gewöhnlich in vier Stadien: 1. die Prophase, 2. die Metaphase, 3. die Anaphase und 4. die Telophase.

1. **Prophase,** Umbildung des ruhenden Kerns in das Knäuelstadium oder Spirem. Die ersten Veränderungen der zur Teilung sich anschickenden Zelle machen sich am Chromatin des Kerns bemerkbar. Die oft recht unregelmässig im Liningerüst verteilten Chromatinstränge schliessen sich fester zusammen, verlieren allmählich ihre zackigen, durch quere Anastomosen der Chromatinstränge verursachten Formen und bilden schliesslich einen langen, mannigfach gewundenen Faden, der den von der achromatischen Kernmembran umschlossenen Kernraum einnimmt. Man nennt dieses Anfangsstadium der Mitose das des dichten Knäuels oder Spirem. Fig. 3 Tab. 1, Fig. 6

Es erfolgt nun die Auflösung der Kernmembran, so dass der Kernsaft und das Liningerüst sich mit dem Protoplasma mischen; das Gleiche geschieht wahrscheinlich mit den Nucleolen, die meist schon im Stadium des dichten Knäuels undeutlich werden[1]). Gleichzeitig wandelt sich der dichte Knäuel in den lockeren um, indem der einheitliche Chromatinfaden in eine Anzahl fadenförmiger Segmente zerfällt, Chromosomen genannt. Sie zeigen eine erheblich stärkere Färbbarkeit als das Chromatin des ruhenden Kernes. Die Zahl der Chromosomen ist keine willkürliche und keine wechselnde. Sie ist für jede Tierspezies eine ganz bestimmte oder konstante, die in allen Zellen des Organismus sich findet. Fig. 3 Tab. 1, Fig. 7 u. 8

Bei höheren Tieren herrscht die Zahl 24 vor, manche niederen Tiere haben nur vier, selbst nur zwei. Mitunter sind die Chromosomen sehr kurz, nicht faden-, sondern kornförmig. Meist sind alle Chromosomen einer Zelle gleich gross, dick und lang, wenigstens ist das bei den Gewebszellen des Menschen der Fall. (Ueber die Zusammensetzung der Chromosomen aus Chromomeren s. ob. pag. 5).

[1]) Es erfolgt die Auflösung der Nucleolen auf dem Wege einer immer weiter fortschreitenden Vakuolisierung.

Digitized by Google

Die Chromosomen des lockeren Knäuels zeigen noch zwei weitere Eigentümlichkeiten. Erstlich ist ihre Gestalt und Anordnung keine regellose, sondern sie bilden winklig geknickte Fäden (Schleifen). Die Knickungsstelle liegt der einen
Fig. 3 (Polfeld oder -seite), die freien Enden des Fadens der anderen Seite des Kerns zugekehrt (Gegenpolfeld oder -seite). Zweitens spalten sich die einzelnen Chromatin-
Tab. 1, Fig. 8 fäden der Länge nach, sodass jetzt jedes Chromosoma einen Doppelfaden darstellt. Die beiden so gebildeten Tochterchromosomen bleiben jedoch noch längere Zeit dicht nebeneinander liegen[1]).

Fig. 3. **Schemata der indirekten Kern- und Zellteilung** (Mitose, Karyokinese).

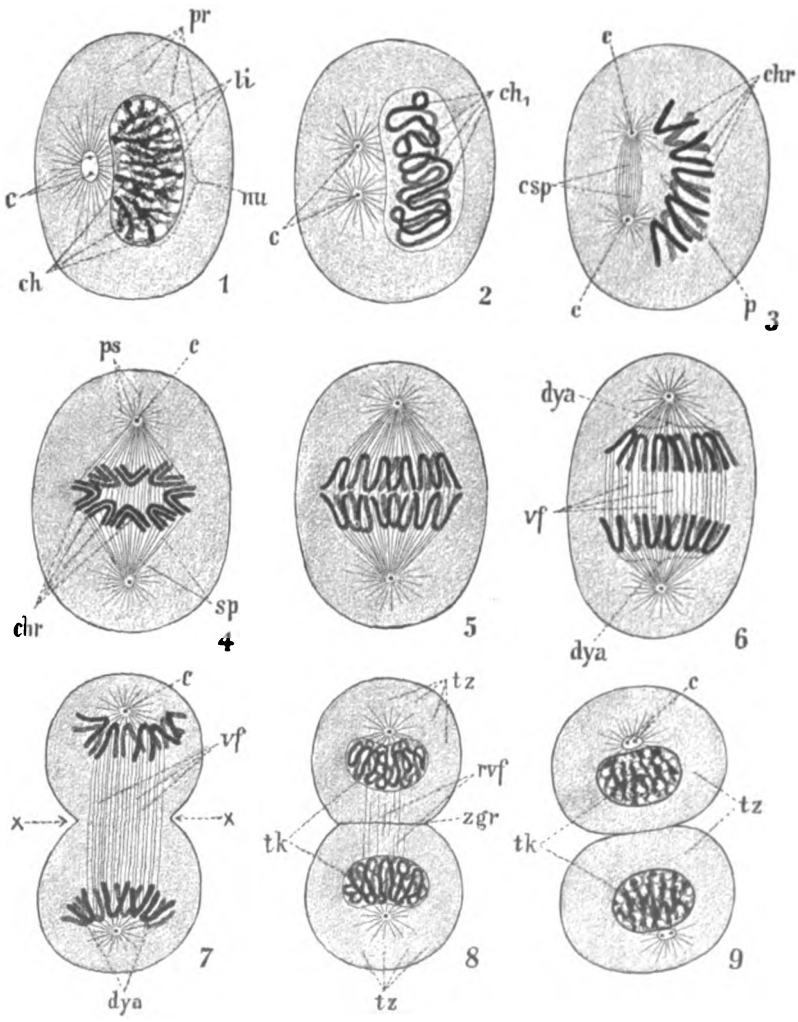

1—3 Prophase
(1 ruhender Kern, 2 Spirem).
4—6 Metaphase
(4 Monaster, 5 Beginn der Metakinese, 6 Dyaster).
7—8 Anaphase
(8 Dispirem).
9 Telophase.

Erklärung der Bezeichnung:

c	Centrosoma
ch	Chromatin
ch1	Chromatinknäuel
chr	Chromosomen
csp	Centralspindel
dya	Dyaster bezw. Tochterstern
li	Liningerüst
nu	ruhender Kern
p	Polfeld
pr	Protoplasma
ps	Polstrahlung
rvf	Reste von Verbindungsfäden
sp	achromatische Spindel.
tk	ruhende Tochterkerne
tz	fertige Tochterzellen
vf	Verbindungsfäden
zgr	Zellgrenze
××	Stelle der Einschnürung des Zelleibs

Fig. 3.

[1]) Infolgedessen ist der Längsspalt in diesem Stadium oft erst bei Anwendung sehr starker Vergrösserungen erkennbar.

Digitized by Google

Während diese Erscheinungen in der Prophase der Mitose am Kern auftreten, lassen sich auch am Centrosoma Veränderungen nachweisen. Das meist schon im Ruhezustand der Zelle dicht neben dem Kern gelegene Centrosoma tritt jetzt Fig. 3 als dynamisches Zentrum der Zelle in Aktion. War es in Einzahl in der ruhenden Zelle vorhanden, so teilt es sich jetzt in zwei; oft aber war die Teilung ja schon in der ruhenden Zelle vollzogen (Diplosoma s. ob. pag. 6). Nach Auflösung der Kernmembran umgibt sich nun jedes der beiden Centrosomen mit einer, das Archoplasma durchsetzenden Strahlung oder Astrosphäre, so dass das Centrosoma selbst der Mittelpunkt einer Strahlensonne ist. Dabei liegen die Centrosomen — zunächst noch dicht benachbart — im Polfeld. Allmählich rücken die Centrosomen mit ihren Astrosphären auseinander und es bildet sich zwischen beiden ein (achromatisches) Fasersystem aus, dessen Elemente von Centrosom zu Centrosom laufen, die Zentralspindel. Das Zellprotoplasma zeigt im Stadium der Prophase noch keine Veränderungen.

2. **Metaphase**, Ausbildung der charakteristischen bipolaren karyokinetischen Fig. 3 Figur, Verteilung der Tochterchromosomen auf die beiden Pole.

Die Metaphase ist charakterisiert durch die achromatische Spindelfigur, an Tab. 1 derem Aequator sich die Chromosomen zu einem Ringe, der Aequatorialplatte an- Fig. 3, 4, 9—11 ordnen. Man nennt dieses Stadium den Monaster oder Mutterstern, weil die mit ihren Knickungsstellen der Achse der Spindel zugekehrten Chromatinschleifen vom Pole der Spindel aus gesehen, eine sternförmige Figur bilden.

Die achromatische Spindelfigur kommt dadurch zustande, dass die beiden Centrosomen nach entgegengesetzten Polen des Kernes auseinanderrücken unter entsprechender Verlängerung der Zentralspindel. Ausser den Zentralspindelfasern und den jetzt als Polstrahlungen bezeichneten Astrosphären der Centrosomen tritt nun noch ein weiteres Fasersystem auf, das der Zug- oder Mantelfasern. Es sind das meist sehr feine und zahlreiche achromatische Fasern, die die Centrosomen mit den am Aequator angeordneten Chromosomen verbinden; sie umgeben die Zentralspindel mantelförmig in Gestalt eines Doppelkegels[1]).

Die Chromosomen ordnen sich am Aequator der Spindel an, der zugleich der späteren Teilungsebene der Zelle entspricht und zwar so, dass die freien Enden der Schleifen gegen den Spindelmantel, die Umbiegungsstellen gegen die Spindelachse gerichtet sind. Der vorher oft nur undeutliche Längsspalt der Chromosomen wird deutlicher und unter Trennung der Tochterschleifen beginnt die als Metakinese bezeichnete Erscheinung der mitotischen Kernteilung. Das Protoplasma zeigt auch in diesem Stadium der Metaphase noch keine Veränderungen, insbesondere noch keine Andeutung einer Teilung.

Die Metakinese äussert sich darin, dass wahrscheinlich durch die Wirkung Fig. 3 der Zugfasern (daher der Name) je ein Tochterchromosoma nach dem entsprechenden Zellpol gezogen wird, und zwar setzt die Wirkung der Zugrichtung zuerst an der Tab. 1, Umbiegungsstelle der Schleife ein, die vorausgezogen wird, während die Enden Fig. 5 u. 12 der Tochterschleifen sich noch berühren. So entsteht die Tochtersternfigur, der

[1]) Die Herkunft der Zugfasern ist noch nicht recht aufgeklärt; wahrscheinlich sind Reste der achromatischen Kernbestandteile (Liningerüst, Kernmembran oder auch die Nucleolen) dabei beteiligt.

Digitized by Google

Fig. 3 Tab. 1, Fig. 5, 12, 13 Dyaster. Zwei sternförmige Figuren, jede aus der gleichen Anzahl von Tochterchromosomen gebildet, liegen einander in der Zelle so gegenüber, dass die freien Enden der Tochterschleifen gegen den ehemaligen Spindeläquator sehen, die Umbiegungsstellen gegen die Centrosomen (Spindelpole). Gleichzeitig mit der Bildung des Dyasters vollzieht sich eine Umbildung der Spindelfigur, indem sie am Aequator in zwei Hälften zerfällt; je eine Hälfte mit dem zugehörigen Centrosom gehört zu einem Tochterstern. Andrerseits aber treten Fasern auf, die die Chromosomen der beiden Tochtersterne untereinander verbinden, die sogen. Verbindungsfäden[1]). Die ganze achromatische Figur erhält damit Tonnenform. Während der Metakinese lässt sich eine allmähliche Verlängerung des Zelleibes senkrecht zur Ebene der späteren Teilung (und des ursprünglichen Spindelaequators) erkennen und gegen Ende der ganzen Metaphase macht sich auch das erste Anzeichen einer Einschnürung des Zelleibes bemerkbar.

3. **Anaphase**, Teilung der Zelle, Umbildung der Tochtersterne zu Tochterknäueln (Dyspirem).

Das Stadium der Anaphase ist dadurch charakterisiert, dass sich in der Mitte der schon im Stadium der späteren Metaphase längsgestreckten Zelle, also an der Stelle des ehemaligen Spindelaequators, eine ringförmige Einschnürung des Protoplasma zeigt, die sich mehr und mehr vertieft und schliesslich zur vollständigen Teilung in
Fig. 3 die beiden Tochterzellen führt. Gleichzeitig bilden sich die beiden Tochtersterne
Tab. 1, Fig. 14 in ganz ähnlicher Weise in Tochterknäuel (Dyspirem) um, wie sich der Mutterknäuel in den Mutterstern verwandelte. Dabei werden die Reste der achromatischen Spindelfigur allmählich undeutlich, die Verbindungsfäden bilden sich ebenfalls mit fortschreitender Einschnürung des Zelleibes zurück,[2]) desgleichen die Polstrahlungen, sodass man am Polfelde der Tochterknäuel die nackten[3]) Centrosomen findet. Die Chromosomen der Knäuel bilden sich nun in zackige, unregelmässig gestaltete Fäden um, die behufs Bildung eines ruhenden Kernes, des Tochterkernes, zusammentreten.

4. **Telophase**. Umbildung der Tochterknäuel in Tochterkerne.

In der Endphase der mitotischen Kernteilung kommt es zu einer vollständigen Teilung des Zelleibes in zwei selbständige Tochterzellen einerseits, andrerseits
Fig. 3 zur Ausbildung des ruhenden Tochterkernes aus dem Tochterknäuel. Dabei tritt
Tab. 1, Fig. 15 eine achromatische Kernmembran um den in Umbildung begriffenen Knäuel auf und unter Ausbildung eines Liningerüstes verteilt sich das Chromatin auf den Kernraum. Gleichzeitig zeigen sich auch Nucleolen, sodass sich also wieder genau die umgekehrte Reihenfolge des Prozesses verfolgen lässt, wie er sich bei der Umbildung des ruhenden Kernes der Mutterzelle in das Spirem vollzog. Meist teilt sich jetzt bereits das (Tochter-)Centrosoma in zwei (Diplosoma).

[1]) Wahrscheinlich sind die Verbindungsfäden Reste der sich zurückbildenden Zentralspindel.

[2]) Dabei werden die Verbindungsfäden allmählich zusammengedrängt und durch die fortschreitende Zellteilung eingeschnürt. Oft treten (färbbare) Verdickungen an der Zellgrenze auf, sogen. Zwischenkörper, das Homologon der bei pflanzlichen Mitosen erscheinenden Spindelplatte.

[3]) Meist verkleinern sich die bis zum Stadium des Monasters und des Beginnes der Metakinese deutlich vergrösserten Centrosomen von nun an wieder. Dieses Anwachsen der Centrosomen während der Mitose ist namentlich bei den Furchungsspindeln des befruchteten Eies deutlich zu beobachten.

Digitized by Google

Das Wesen der indirekten oder mitotischen Kernteilung besteht also nicht bloss in einer einfachen Kern- und Zellhalbierung, sondern es werden gewisse Teile des Kernes, die man auch aus anderen Gründen für die wesentlichsten zu halten berechtigt ist, die Chromosomen der Länge nach gespalten und auf die Tochterzellen gleichmässig verteilt, so dass jede Tochterzelle die gleiche Anzahl von Chromosomen erhält wie die Mutterzelle. Ebenso geht von dem Centrosoma der Mutterzelle je ein Tochtercentrosom auf jede Tochterzelle über.

Man hält die Chromosomen für die Träger der Vererbung, wie ihr Verhalten bei der Befruchtung am deutlichsten zeigt. Es werden also auch bei der gewöhnlichen Gewebsmitose die Eigenschaften der Mutterzelle auf beide Tochterzellen in gleicher Weise übertragen. Ferner ist man zu der Annahme berechtigt, dass die Chromosomen konstante Gebilde sind, die nicht bloss zur Zeit der Mitose auftreten, um dann wieder zu verschwinden, sondern die auch in der ruhenden Zelle, wenn auch in häufig schwer erkennbarer Form persistieren (s. a. ob. p. 5). Dafür spricht nicht nur die Tatsache, das sie bei jeder mitotischen Teilung in der gleichen Zahl und Gestalt auftreten, sondern auch vielfache Erfahrungen und Experimente aus der Lehre von der Befruchtung.

Die Zellteilung führt natürlich zur Bildung gleichgrosser Tochterzellen[1]), die als solche eine gewisse Zeit nach Vollendung der Teilung noch erkennbar sind, Fig. 3 indem sie sich symmetrisch gegenüberliegen, der Kern der einen als das Spiegel- Tab. 1, Fig. 15 bild des Kernes der anderen erscheint. Später findet unter Wachstum des Kernes und Zelleibs bis zur Normalgrösse der ehemaligen Mutterzelle eine gewisse Umlagerung derart statt, dass sich die Zellachsen gegeneinander abknicken. Erfolgt die Zellteilung einer in einer besonderen Hülle liegenden Zelle (Knorpelzelle in der Knorpelhöhle), so bleiben die Teilungsprodukte nebeneinander liegen und bei fortgesetzter Teilung erscheinen ganze Zellreihen.

Es kommt auch mitotische Zellteilung ohne nachfolgende Zellteilung vor, es entstehen dann mehrkernige Zellen, in typischen Fällen ein sogen. Plasmodium, d. h. eine vielkernige Protoplasmamasse.[2])

Was die Dauer des Ablaufes einer mitotischen Zellteilung anlangt, so beträgt diese bei Warmblütern und also auch dem Menschen etwa $^1/_4$ bis $^1/_2$ Stunde, bei Kaltblütern (Amphibien) 1 bis 5 Stunden. Nicht alle Phasen der Mitose verlaufen gleich schnell. Am häufigsten trifft man das Stadium des Monasters und demnächst das des Dyasters; diese dürften also am längsten dauern, relativ schnell dagegen scheinen die Uebergangsstufen vom Spirem zum Monaster zu verlaufen.

Die Lebensdauer der meisten Zellen des Körpers ist eine beschränkte, so dass vielfach zugrunde gehende Zellen in den verschiedenen Geweben gefunden werden. Meist äussert sich das Absterben einer Zelle zunächst in einer Veränderung des Kerns, der unter Verlust seiner eigentlichen Struktur in einzelne chromatische Brocken zerfällt (Chromatolyse oder Karyolyse.[3]) Dann schwindet allmählich auch das Protoplasma. Im Zylinderepithel erscheinen absterbende Zellen oft als

[1]) Es ist das nicht immer der Fall, wenn auch durchaus die Regel. Bei der Bildung der sogen. Richtungskörper am Schlusse der Prozesse der Eireifung kommt es zu sehr ungleicher Zelltheilung, zu einer Art Knospung.

[2]) Dem Plasmodium gegenüber steht das Syncytium, das aus einer Verschmelzung ursprünglich deutlich begrenzter Zellen entsteht. Symplasma heisst das Verschmelzungsprodukt absterbender Zellen.

[3]) Die Kerne mancher Zellen, die zugrunde gehen, nehmen eine gleichmässig dunkle Färbbarkeit an, ohne ein Kerngerüst erkennen zu lassen (pyknotische Kerne). Häufig geht dann der Kern in der Zelle selbst zugrunde (rote Blutzellen), der Zellleib bleibt kernlos bestehen. Häufig treten im Protoplasma zugrunde gehender Zellen auch Vakuolen auf.

Digitized by Google

schmale, dunkel sich färbende Bildungen. Der Ersatz der abgestorbenen Zellen erfolgt dann auf dem Wege mitotischer Zellteilung. An manchen Stellen des Körpers, am besten an den Wurzeln der Haare, lässt sich ein solcher, zum Wachstum des Haares dienender Ersatz sehr leicht erkennen.

Im Gegensatz zu vielen kurzlebigen Zellen gibt es im menschlichen Körper auch solche von langer Lebensdauer. Hierhin gehören namentlich die Nervenzellen, die, soviel man weiss, niemals ersetzt werden, sondern ebensolange leben wie das ganze Individuum.

Durchaus nicht alle Teile des menschlichen Körpers bestehen lediglich aus Zellen, sondern es finden sich, namentlich in manchen Gewebsarten, auch elementare Bildungen, die neben den Zellen und — wenigstens im erwachsenen Körper — unabhängig von ihnen vorkommen. Man hat diese Bildungen auch wohl den Zellen als primären Elementarbestandteilen des Körpers unter dem Namen sekundäre Elementarbestandteile gegenübergestellt. Sie sind aber stets erst nachträglich selbständige Bildungen geworden, ursprünglich waren sie Bestandteile von Zellen oder sie sind Ausscheidungsprodukte solcher. In erster Linie kommen hier elementare Fasern oder Fibrillen vor, wie die Bindegewebsfibrillen, die elastischen Fasern, vielleicht auch die Neurogliafibrillen. Sie sind sämtlich aus Differenzierungen des Protoplasma (speziell der Chondriosomen s. ob. p. 7) entstanden und erst später selbständig geworden (s. a. u. p. 28). Ausser Fasern gibt es auch elementare Häutchen, die entweder Ausscheidungsprodukte einer Reihe von Zellen oder aus der Verschmelzung einer Anzahl platter Zellen entstanden sein können. Hierher gehören z. B. die sogen. membranae propriae der Drüsen, die Glashaut des Haarbalgs u. a.

Drittens kommen die Interzellularsubstanzen in Betracht, die entweder als Kittsubstanz in geringer Menge die einzelnen benachbarten Zellen verbindet oder, wenn sie in grösserem Masse vorhanden ist, den Namen Grundsubstanz führt. In letzterem Falle überwiegt in der Regel die Masse der Grundsubstanz vor der der Zellen, oft in erheblichem Masse. Meist sind die Interzellularsubstanzen weich und homogen; die Grundsubstanz kann jedoch auch wie beim Knorpel recht harte Konsistenz erreichen. Nicht alle Zellen sind durch Kittsubstanz miteinander verbunden, sondern im allgemeinen nur solche, die dicht benachbart liegen wie die Epithelien. Andere Zellen hängen mittelst Fortsätzen zusammen, so dass direkt Zellnetze entstehen können.

Tab. I, Fig. 17

II. Die Gewebe des menschlichen Körpers.

Als Gewebe bezeichnet man Bildungen, die aus gleichartigen Zellen (und Zellerzeugnissen) in regelmässiger Anordnung zusammengesetzt sind.

Die Gewebe sind die Produkte der ersten Differenzierungserscheinungen des embryonalen Körpers. Das Epithelgewebe ist der unmittelbare Abkömmling der embryonalen Keimblätter, während die Bindesubstanzen aus dem Mesenchym des Embryo hervorgehen. Die Differenzierung der einzelnen Gewebe erfolgt schon im embryonalen Zustand, so die Umbildung eines anfangs durchaus epithelial angeordneten Abschnitts des äusseren Keimblattes in das noch höher differenzierte Nervengewebe.

Digitized by Google

Auch das Muskelgewebe entwickelt sich wenigstens zum grössten Teil[1]) sehr früh durch Umbildung ursprünglich epithelialer Abschnitte des mittleren Keimblattes. Der junge embryonale Körper besteht anfangs nur aus Epithel (Keimblätter), später erst tritt das Mesenchym hinzu. Das sind die zwei ursprünglichen Gewebsformen, zu denen erst durch nachträgliche Differenzierungen des embryonalen Epithels (beziehungsweise Mesenchyms bei der glatten Muskulatur) Muskel- und Nervengewebe treten.

Man unterscheidet jetzt allgemein folgende vier Gewebsarten im menschlichen Körper.

1. Das Epithelgewebe.
2. Das Stützgewebe oder Bindesubstanzgewebe.
3. Das Muskelgewebe.
4. Das Nervengewebe.

Das Epithelgewebe.

Das Epithelgewebe besteht aus wohlbegrenzten, regelmässig angeordneten, Tab. 1 u. 2
neben- oder übereinandergelagerten Zellen, welche ihre reinzellige Natur vollkommen bewahren und nur durch geringe Mengen Interzellularsubstanz (Kittsubstanz) getrennt werden.

Das Epithelgewebe überzieht die Oberfläche des ganzen Körpers und aller Schleimhäute, ferner bildet es den wesentlichen Bestandteil aller (echten) Drüsen (Drüsengewebe).

Die Epithelzellen sind fast durchweg weiche, membranlose Zellen, die höchstens an ihrer freien Oberfläche Cuticular- oder Crustabildungen zeigen. Sie sind infolge ihrer Plastizität dehnbar und ändern dabei ihre Gestalt oft erheblich (werden durch Dehnung niedriger). Da benachbarte Epithelzellen in der Regel durch eine nur sehr geringe Menge Kittsubstanz voneinander getrennt werden, so platten sie sich gegeneinander ab, oder es erzeugt eine Zelle mit konvexer Oberfläche eine Grube in der Nachbarzelle.

Die Form der Epithelzellen ist eine sehr mannigfache, trotzdem herrschen gewisse Typen vor, namentlich die platte Form einerseits, die zylindrische (s. a. u.) andrerseits. Die Epithelzellen können sich zu einem Epithel so zusammenschliessen, dass sich eine Zelle neben die andere legt und eine einzige Reihe nebeneinandergelagerter gleichgestalteter Zellen entsteht (einschichtiges und einreihiges Epithel). Andererseits kommen Schichtungen vor, d. h. die Epithelzellen legen sich behufs Bildung eines Epithels in mehrere Lagen übereinander derart, dass jede Reihe aus gleichartigen, die verschiedenen Reihen aus ungleichartigen Zellen bestehen. Als wirklich mehrschichtig bezeichnet man eine Epithelanordnung jedoch nur dann, wenn die verschiedenen Epithellagen einander völlig decken, ohne dass die eine Lage in die andere eingreift. Ist letzteres der Fall, reicht insbesondere die obere zylindrische Lage des „mehrschichtigen“ Zylinderepithels bis an die Epithelbasis, so spricht man nicht von mehrschichtigem, sondern mehrreihigem Epithel[2]).

[1]) Es gilt das nur für die sogen. quergestreifte Muskulatur. Die glatte Muskulatur ist histogenetisch von der gestreiften sehr verschieden, da sie fast ausnahmslos vom Mesenchym stammt (s. a. u. p. 40).

[2]) Das mehrreihige Flimmerepithel z. B. erscheint auf den ersten Blick geschichtet. Erst die Untersuchung mit starken Vergrösserungen lässt erkennen, dass die obere flimmernde Zylinderzellage mit feinen Fortsätzen bis an die Basis der Epithelschicht reicht. Mehrzeilig = mehrreihig.

Digitized by Google

Tafel 1. **Zelle und Epithelgewebe.**

Fig. 1. **Zelle** des Zwischengewebes des menschlichen Hodens (22jährig †). Beispiel einer menschlichen Zelle mit den drei Hauptbestandteilen; **Zelleib, Zellkern und Centrosoma.** Das Centrosoma liegt als Diplosoma in einem hellen Hof, der wieder von einer Verdichtung des Zelleibs, dem Archoplasma umgeben wird. Der Kern enthält ein deutliches Kerngerüst und Nucleolen. Vergr. 1500:1. **Technik:** Konservierung in Zenkerscher Lösung. Einbettung in Paraffin. Färbung dünner Schnitte mit Bordeaux-Eisenhaematoxylin.

Fig. 2. **Kern** einer **Bindegewebszelle** einer Lymphdrüse (Reticulumzelle) des Menschen (*) mit sehr feinem Chromatingerüst und drei grossen acidophilen Nucleolen. Vergr. 1500:1. **Technik:** Konservierung in Kochsalz-Sublimatlösung. Dünne Paraffinschnitte. Färbung mit Boehmerschem Haematoxylin und Eosin.

Fig. 3—5. 3 Zellen des Keimzentrums einer menschlichen (*) Lymphdrüse, in **indirekter (mitotischer) Teilung**. Fig. 3. Polansicht des Monasterstadiums. Fig. 4. Profilansicht des Monasters. Fig. 5. Dyaster. Vergr. 1500:1. **Technik** wie bei Fig. 1.

Fig. 6—15. Die verschiedenen Stadien der **indirekten (mitotischen) Zellteilung** vom Mundbodenepithel einer Salamanderlarve (Salamandra maculata). Fig. 6. Kurz vor Beginn der Mitose, Kernmembran noch erhalten. Fig. 7. Dichter Knäuel. Fig. 8. Lockerer Knäuel. Fig. 9. Monaster in Profilansicht. Fig. 10. Monaster in Polansicht. Fig. 11. Monaster in Profilansicht. Fig. 12. Beginn der Metakinese. Fig. 13. Typischer Dyaster. Fig. 14. Dyspirem. Fig. 15. Telophase (Tochterkerne und -Zellen). Vergr. 500:1. **Technik:** Konservierung gut gefütterter Larven in Chromsäurelösung 2‰. Auswässern in Wasser. Präparation der Epithelhäutchen mit feiner Pinzette. Färbung in Haematoxylin nach Boehmer und Eosin.

Fig. 16. **Geschichtetes Plattenepithel** der Mundhöhle des Menschen. Das Präparat zeigt die typische Anordnung der Zellagen dieser Epithelform (unten zylindrische, dann rundlichpolygonale, schliesslich platte Zellen) sowie die Einbuchtung des Epithels durch die Schleimhautpapillen. Vergr. 280:1. **Technik:** Müllersche Flüssigkeit. Haematoxylin-Eosin.

Fig. 17. **Einschichtiges Plattenepithel** vom grossen Netz des Kaninchens. Vergr. 280:1. **Technik:** Es ist eine dünne Stelle des ganzen Netzes mit Silbernitratlösung behandelt worden und es sind dadurch die Zellgrenzen der beiden (oberen und unteren) Lagen des Peritonealepithels dargestellt worden (schwarz, unteres Epithel grau). Die Kerne sind durch Haematoxylin blau gefärbt.

Fig. 18. **Pigmentepithel** der Netzhaut der Katze. Die ganz flachkubischen von der Fläche gesehenen Zellen sind bis auf die Stelle des Kernes und der Zellgrenzen mit feinen, braunen bis schwarzen Pigmentkörnchen dicht erfüllt. Vergr. 280:1. **Technik:** Sublimatkochsalzlösung. Zelloidinschnitte. Haematoxylin nach Boehmer.

Fig. 19. **Geschichtetes Flimmerepithel** der regio respiratoria der Nasenschleimhaut des Menschen (22jährig †). Typus der gewöhnlichen Form des Flimmerepithels des Respirationstraktus. Vergr. 500:1. **Technik:** Zenkersche Flüssigkeit, Boehmers Haematoxylin-Eosin.

Fig. 20. **Einschichtiges Zylinderepithel** des menschlichen Darmes (22jährig †). Links drei isolierte, rechts eine grössere Zahl festverbundener Zellen von Zylinder- bis Kegelform mit deutlich-streifigem Cuticularsaum. Vergr. 420:1. **Technik:** Kalibichromatformol-Boehmers Haematoxylin-Eosin.

Erklärung der Bezeichnungen für Fig. 1—20.

a = Aster, Polstrahlung
ar = Archoplasma
ba = basale und Ersatzzellen
c = Centrosoma
ci = Flimmerhaare
ch = Chromosomen
cu = streifiger Cuticularsaum
cy = Zylindrische Zellen
g = Zellgrenzen
g^1 = Zellgrenzen der oberen Epithellage
g^2 = „ „ unteren „
k = Kern(e)
k^1 = Kerne d. oberen Epithellage
k^2 = „ „ unteren „
kg = Kerngerüst
km = Kernmembran
l = Leukocyten
n = Kernkörperchen
na = acidophile Nucleolen
pa = Stelle der Papillen
pi = Pigment
pl = platte Zellen
po = Polfeld
pr = Protoplasma
r = rundliche Zellen
sp = achromatische Spindelfigur
tk = Tochterkerne
tz = Tochterzellen
vf = Verbindungsfasern
* = versprengte Chromosomen
** = Stelle des Spindelpols

Digitized by Google

UNIV. OF CALIFORNIA

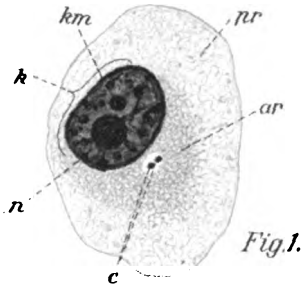

Fig. 1.

Fig. 3.

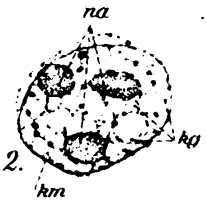

Fig. 2.

Fig. 4.

Fig. 5.

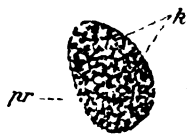

Fig. 6.

Fig. 7.

Fig. 8.

Fig. 9.

Fig. 10.

Fig. 11.

Fig. 12.



Fig. 13.

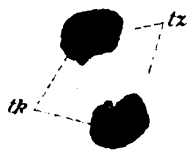

Fig. 14.

Fig. 15.

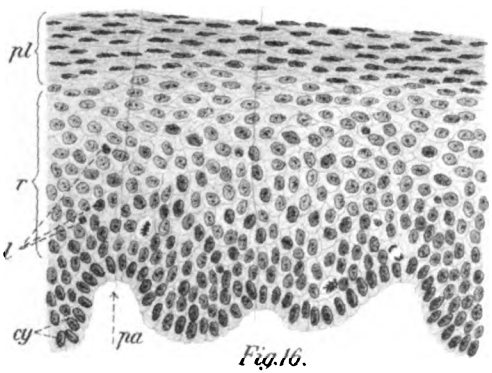

Fig. 16.

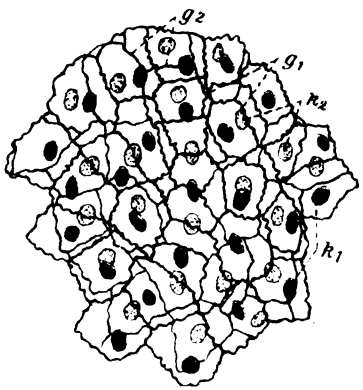

Fig. 17.

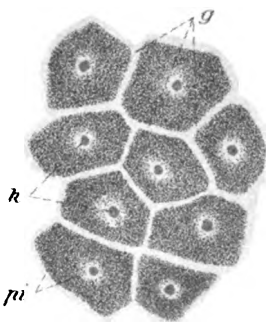

Fig. 18.

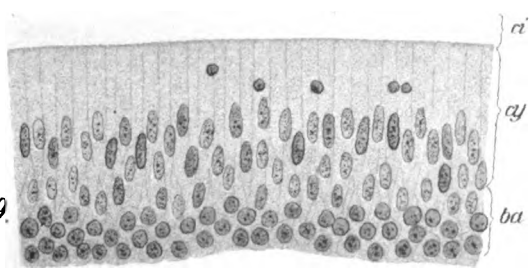

Fig. 19.



Fig. 20.

Digitized by Google

CALIFORNIA

Digitized by Google

Epithelzellen, die Flimmerhaare tragen (s. u. p. 19) nennt man unabhängig von ihrer Form Flimmerepithelien, eine Epithelform, deren oberflächliche Lage von Flimmerepithelien gebildet wird, Flimmerepithel.

Je nach Gestalt und Anordnung der Epithelzellen unterscheidet man verschiedene Epithelformen; im menschlichen Körper kommen ausser dem sezernierenden Epithel der Drüsenendkammern (s. u. p. 12) im wesentlichen folgende Epithelarten vor:

1. Einschichtiges Platten- oder Pflasterepithel, aus einer einfachen Lage meist unregelmässig polygonaler Zellen bestehend. (Epithel der serösen Höhlen, der Lungenalveolen, verschiedener Abschnitte des häutigen Labyrinths, der Anfangsteile mancher Drüsengänge [Schaltstücke]; den Uebergang zum folgenden bildet das Pigmentepithel der Retina.) Tab. 1, Fig. 17 u. 18 Tab. 31, Fig. 4

2. Einschichtiges kubisches Epithel (Epithel der Gehirnplexus, der Linsenkapsel, des Mittelohres [häufig mit Flimmerhaaren], der Bogengänge des Labyrinths, zahlreicher Drüsen und Drüsenausführungsgänge). Tab. 51, Fig. 6 Tab. 31, Fig. 4 Tab. 55, Fig. 2

3. Einschichtiges zylindrisches Epithel. Die Form der Zellen ist keine eigentlich-zylindrische, sondern meist eine sechsseitig-prismatische. Oft sind die Zellen an der freien Oberfläche breit, unten spitz. (Epithel des ganzen Darmkanals, der Gallenblase, vieler Drüsenausführungsgänge.) Tab. 1, Fig. 20 Tab. 28, Fig. 3—5

4. Einschichtiges Flimmerepithel. (Epithel des Uterus, des Eileiters, der feineren Bronchialäste der Lunge, der Nebenhöhlen der Nase [des Mittelohres][1]). Die Form der Zellen ist meist „zylindrisch", seltener kubisch oder platt. Tab. 27, Fig. 4—5 Tab. 29, Fig. 3—4

5. Geschichtetes Pflaster- oder Plattenepithel. Es führt letzteren Namen eigentlich zu Unrecht, da nur die oberen Lagen (in wechselnder Zahl) aus platten Zellen bestehen, die mittleren Lagen rundlich oder unregelmässig polygonal, die unterste zylindrisch ist. Die platten oberen Zellen nehmen wieder gegen die freie Oberfläche an Dicke ab, so dass dieser am nächsten die plattesten Zellen liegen. Das geschichtete Pflasterepithel ist typisch geschichtet. In der Regel ist seine Basalfläche nicht glatt, sondern durch sogen. Papillen der darunter gelegenen Bindegewebsschicht eingebuchtet. (Es findet sich sehr verbreitet und zwar im Epithel der äusseren Haut, der sogen. Epidermis, bei der die oberen platten Lagen verhornen, im Epithel der Mundhöhlenschleimhaut, Rachenschleimhaut, der Stimmbänder, der Speiseröhre, von Teilen der Conjunctiva bulbi, des äusseren Gehörgangs, der weiblichen Harnröhre, des Endabschnitts der männlichen Harnröhre, der Scheide; ohne Papillen und mit wenig Lagen platter Zellen: das Epithel der Hornhaut. Auch das Epithel der Graafschen Follikel des Eierstocks ähnelt dem geschichteten Pflasterepithel.) Tab. 1, Fig. 16 Tab. 46, Fig. 4 Tab. 51, Fig. 8 Tab. 45, Fig. 3 u. 5 Tab. 30, Fig. 8 Tab. 2, Fig. 5 Tab. 42, Fig. 4—6

6. Geschichtetes Zylinderepithel ist selten; (kommt nur in den grösseren Ausführungsgängen mancher Drüsen vor, namentlich den Speicheldrüsen, in der männlichen Harnröhre und auf der conjunctiva palpebrarum, vielleicht ist es auch nur mehrreihig). Tab. 53, Fig. 4

[1]) Auch das Epithel des Zentralkanals des Rückenmarks und der Hirnhöhlen flimmert gewöhnlich; diese Zellen gehören jedoch nach der gebräuchlichen Gewebeeinteilung (s. ob.) zum Nervengewebe, s. a. u. p. 53.

Digitized by Google

7. Geschichtetes Flimmerepithel, in Wirklichkeit nicht geschichtet, sondern mehrreihig (s. ob.), oft nur zweireihig; es ist sehr verbreitet. Seine oberflächlichen Zellen sind prismatisch und tragen die Flimmerhaare, reichen aber stark verschmälert bis an die Basis des Epithels. Zwischen ihren schmalen Enden finden sich breit-spindelförmige Zellen, unten an der Basalfläche des Epithels mehr rundliche.

Tab. 1, Fig. 19 Tab. 33, Fig. 3 (Epithel fast des ganzen Respirationstraktus: der Nasenhöhle, der oberen Teile des pharynx, des grössten Teils des Kehlkopfes, der trachea und aller grösseren Bronchialäste; der tuba auditiva, des ductus deferens; [im Nebenboden besitzt der ductus epididymidis ein besonders hohes zylindrisches Flimmerepithel mit sehr langen, starken, unbeweglichen Haaren (s. a. u. p. 185) und unter den hohen

Tab. 2, Fig. 6 Zylinderzellen einer einzigen Lage rundlicher Epithelzellen; es ist dieses Epithel also nur zweireihig]).

Tab. 2, Fig. 4 Tab. 37, Fig. 2, 3, 5 8. Das sogen. Uebergangsepithel, d. i. das Epithel der ableitenden Harnwege. Es ist ein typisch geschichtetes Epithel, dessen oberste Zellage besonders charakteristisch ist. Sie besteht aus grossen, häufig mehrkernigen, flach-kubischen, aber nicht platten[1]) Zellen, welche auf ihrer Unterfläche mehrere Gruben für die Zellen der folgenden Lage haben. Diese stecken mit abgerundeten Kuppen in den Gruben. Die Zellen dieser Lage sind kubisch bis prismatisch. Dann folgen 1—2 Lagen[2]) rundlicher Zellen, unten niedrig-zylindrische. (Nierenkelche, Nierenbecken, Ureter, Harnblase).

Diesen, meist freie Oberflächen überziehenden Epithelarten steht das fast stets einschichtige Drüsenepithel gegenüber, d. h. die Auskleidung der sezernierenden Drüsenendkammern (s. u.)[3]) Eine besondere Stellung unter dem Drüsenepithel nimmt das Epithel der Hodenkanälchen ein, dessen Gestaltung sehr wechselt und von der Funktion abhängig ist (s. u. p. 177).

Die Verbindungen der Epithelzellen untereinander.

Tab. 1, Fig. 17 Zwischen den einzelnen zu einem Verbande, dem Epithel, vereinigten Epithelzellen findet sich eine etwas wechselnde aber stets geringe Menge Kittsubstanz, welche sich durch Silberlösung (Höllenstein) schwärzen lässt. Häufig, namentlich bei platten Epithelien, greifen die benachbarten Zellen mit Zacken ineinander ein.

Fig. 4 Die Kittsubstanz bildet in der Nähe der Oberfläche, namentlich zylindrischer (prismatischer) Zellen, eine Art Verdichtung, gleichsam einen festeren Abschluss der weichen, fast flüssigen Kittmasse gegen die Oberfläche. Man nennt diese festeren

Tab. 2, Fig. 6 Kittstreifen Schlussleisten. Sie bilden ein vollständiges Netz, in dessen Maschen die Epithelzellen mit ihren Kuppen stecken. Zwischen letzteren bleiben freie Räume ohne Kittsubstanz, die nach unten zu durch die Schlussleisten abgegrenzt werden.

[1]) Das Uebergangsepithel ist einer starken Dehnung (Harnblase) fähig. Die Form der Zellen verändert sich dann nicht unerheblich, so dass im leeren Zustand die oberste Zellage kubisch, ja fast zylindrisch, im gedehnten (vollen Zustand fast vollkommen platt ist.

[2]) Wahrscheinlich ist das Uebergangsepithel nur zweischichtig (s. a. u. p. 169).

[3]) Nicht zum Epithel gehören die Auskleidungen der Gefässe, der Herzhöhlen, der Schleimbeutel, Gelenke etc. Sie stammen vom embryonalen Mesenchym, sind also Bindegewebszellen und werden als Endothel bezeichnet (s. u. p. 66).

Digitized by Google

Fig. 4. **Teil eines Durchschnittes einer Dünndarmzotte des Menschen.** Zylinderepithel. Die Schlussleisten und die Centrosomen sind dunkel gefärbt.

Links ist das Epithel z. T. der Fläche nach getroffen, rechts ist es senkrecht zur Oberfläche durchschnitten. Die Schlussleisten sind teils im Durchschnitt (Punkte) sichtbar, teils von der Fläche (Linien). Das Centrosoma erscheint in Gestalt eines Diplosoma dicht unter der Oberfläche der Zelle. An der freien Oberfläche der Epithels ist ein deutlich gestreifter Cuticularsaum erkennbar. *Vergr. 1080 : 1.* Technik: Konservierung in Zenker'scher Lösung. Feine Paraffinschnitte. Färbung mit Eisenhaematoxylin nach M. Heidenhain.

Erklärung der Bezeichnungen:
c = Centrosoma
cut = Cuticularsaum
kk = Kerne
prot = Protoplasma
schl$_1$ = Schlussleisten von der Fläche bzw. Seite gesehen
schl$_2$ = Schlussleisten im Querschnitt
zgr = Zellgrenzen.

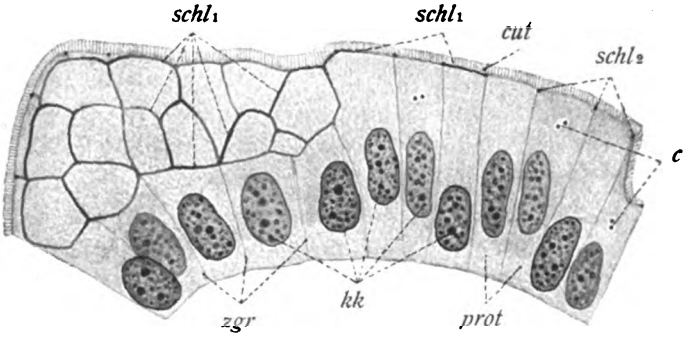

Fig. 4.

Bei manchen Epithelzellen, namentlich den mittleren Lagen des geschichteten Plattenepithels, hat man feine, brückenartige Protoplasmaverbindungen zwischen den einzelnen Zellen nachgewiesen, sog. Interzellularbrücken[1]). Sie durchsetzen die etwas reichlichere Interzellularsubstanz und verbinden die Filarmassen benachbarter Zellen. Wie weit solche Interzellularbrücken innerhalb der Kittsubstanz verbreitet sind, ist noch nicht sichergestellt; sehr fraglich aber ist es, ob sie sich zwischen allen Epithelien finden. Gelegentlich lassen sich an ihnen knotenförmige Verdickungen nachweisen. Häufig finden sich im Epithel Wanderzellen (Leukocyten) also Elemente der Bindesubstanz (s. u.). Tab. 47, Fig. 4

Besondere Einrichtungen der Epithelzellen.

Hierhin gehört zunächst die Ausstattung mit Bewegungsvorrichtungen, den sog. Flimmer- oder Wimperhaaren. Diese bestehen aus protoplasmatischen kontraktilen Zellfäden, welche auf der freien Oberfläche der Zelle aufsitzen und einen flimmernden Saum des Epithels bilden.

Nicht nur alle Flimmerhaare einer Zelle — und in der Regel besitzt jede zahlreiche Wimpern — schlagen nach der gleichen Richtung, sondern die Bewegungsrichtung ist die gleiche für das gesamte Epithel, so dass ein dauernder gleichgerichteter Flimmerstrom an der freien Oberfläche eines solchen Epithels entsteht.

Die Flimmerhaare sitzen nicht locker auf der Zelloberfläche, sondern erstrecken sich auch in den Zelleib selbst hinein. Dabei bildet sich zwischen Wimperbesatz und Zelleib stets eine Art von Cuticula, durch welche sich die Wurzeln der Flimmerhaare hindurch verfolgen lassen. Letztere gehen dann im Zelleib selbst in kleine, dicht unter der Cuticula gelegene Verdickungen über, die sogen. Basal- Tab. 2, Fig. 5

[1]) Isoliert man solche Zellen, so erscheinen sie mit feinen Fortsätzen bedeckt (Riff- oder Stachelzellen), indem die Interzellularbrücken durchreissen.

Digitized by Google

Tab. 2, Fig. 6 körperchen[1]). Manche Epithelzellen wie die des ductus epididymidis tragen lange unbewegliche Wimperhaare (Stereocilien genannt im Gegensatz zu den Kinocilien oder beweglichen Wimpern); ihnen fehlen die Balsalkörperchen.

Fig. 4 Tab. 1, Fig. 20 Tab. 35, Fig. 3 Tab. 2, Fig. 2 Tab. 35, Fig. 3 u. 5 Cuticularsäume finden sich in Gestalt streifiger Bildungen an der freien Oberfläche der Zylinderzellen (namentlich des Darms). Wahrscheinlich bestehen sie aus dicht aneinandergereihten Stäbchen. Ihnen verwandt sind die sogen. Bürstenbesätze mancher Epithelzellen der Niere, welche deutlich von kurzen Stäbchen gebildet werden und vielleicht eine Mittelstellung zwischen Cuticularsaum und Stereocilien einnehmen. Eine Streifung an der basalen Seite zeigen die Zellen der Ausführungsgänge mancher Speicheldrüsen und vieler Epithelzellen der Niere. Hier handelt es sich um reihenförmig angeordnete Mikrosomen.

Tab. 1, Fig. 18 Tab. 47, Fig. 5 Tab. 48, Fig. 2 Ferner können Epithelzellen eine ganze Reihe von verschiedenartigen Zelleinschlüssen aufweisen, in der Regel in Form von Körnchen, wie Fett, Pigment, Keratohyalin oder in Krystallform, Krystalloide.

Eine weitere Eigentümlichkeit mancher Epithelarten ist die Verhornung. Sie betrifft die oberen Lagen des geschichteten Pflasterepithels (beim Menschen nur das der Epidermis, bei Tieren auch das der Mundhöhle) und besteht in einer Umwandlung der kernhaltigen Zelle in eine kernlose Schuppe, deren Protoplosma in Keratin, die spezifische Hornsubstanz umgebildet wird (s. a. u. p. 202). Haare und Nägel sind grössere, aus verhornten Epithelzellen zusammengesetzte Bildungen[2]).

Die wichtigste Funktion der Epithelzellen ist die sekretorische, d. h. die Fähigkeit, gewisse Stoffe auszuscheiden, die man als Sekrete, beziehungsweise Exkrete[3]) bezeichnet. Diese Tätigkeit der Epithelzellen zeigt sich in erster Linie an denjenigen Zellen, die die Endkammern der eigentlichen Drüsen auskleiden, den Drüsenzellen. Aber nicht nur diese sind imstande Stoffe auszuscheiden, sondern auch viele Epithelzellen der freien Oberfläche, namentlich vieler Schleimhäute. Dabei kann entweder die Gesamtheit der Zellen sekretorisch tätig sein wie das gesamte Oberflächenepithel des Magens, oder es finden sich einzelne sezernierende Zellen zwischen nichtsezernierenden, wie die Becherzellen vieler Epithelarten, namentlich des Darms. Man spricht dann auch wohl von einzelligen Drüsen.

Die sekretorische Tätigkeit der Epithelzellen ist allein an das Protoplasma gebunden. Die Sekrete selbst sind dessen Umwandlungsprodukte[4]). Am einfachsten lässt sich der Prozess der Sekretion im mikroskopischen Bilde erkennen, wenn es sich um die Bildung von Fett (Milchdrüse) oder Hauttalg (Talgdrüsen) handelt. Es erscheinen hier die zunächst kleinen, allmählich sich vergrössernden Sekrettropfen als Vakuolen des Protoplasma: entweder platzt der umhüllende Protoplasmasaum und der Sekrettropfen wird dadurch frei wie bei der Milchdrüse, oder es konfluieren wie in den Talgdrüsen zahlreiche einzelne Sekrettropfen, die gesondert im Proto-

Tab. 40, Fig. 4 u. 6

[1]) Die Basalkörperchen scheinen die Centrosomen der Zelle darzustellen, wenigstens der Zellen mit Kinocilien, da bei ihnen keine Centrosomen gefunden werden, wohl aber bei den Zellen mit Stereocilien, denen auch die Basalkörperchen fehlen.

[2]) Bei Tieren Hufe, Krallen, Hohlhörner.

[3]) Als Sekrete bezeichnet man solche Ausscheidungsprodukte, die für den Körper weitere Verwendung finden als Exkrete, solche die aus dem Körper als nutzlos oder schädlich entfernt werden.

[4]) Dabei spielen die Chondriosomen (s. ob. p. 7) anscheinend die Hauptrolle.

Digitized by Google

plasma der Zelle entstanden waren, miteinander unter gleichzeitigem Schwinden des Zellkerns und Zugrundegehen der ganzen Zelle. Es ist dies (bei den Talgdrüsen) der einzige Fall im menschlichen Körper, wo bei der Sekretion Zellen regelmässig zugrunde gehen. [1])

Aehnlich verhält sich die Schleimsekretion seitens der sogen. Becherzellen, die als weitverbreitete (Epithel der Respirationsorgane, Darmepithel u. a.) sezernierende Einzelzellen vorkommen. Vielleicht kann jede beliebige, z. B. Darmepithelzelle oder Flimmerzelle des Respirationstraktus zur Becherzelle werden, indem sich an dem gegen die freie Oberfläche des Epithels gelegenen Teil der Zelle ein schleimiges Sekret aus dem Zellprotoplasma bildet, welches der Zelle die Form eines offenen Bechers gibt, wenn das Sekret kurz vor der Entleerung steht, d. h. an der freien Oberfläche der Zelle nach Sprengung der Zellcuticula zutage tritt. Nach Ausstossung des Schleims kann die Zelle sich zu einer gewöhnlichen Epithelzelle zurückbilden [2]). Tab. 28, Fig. 1

Bei vielen Epithelien, namentlich vielen Drüsenzellen, äussert sich die Tätigkeit der Sekretion in dem Auftreten färbbarer Körnchen (Granula) im Protoplasma, sogen. Zymogenkörnchen, welche die Vorstufen der Sekretbildung darstellen. Diese Körnchen entstehen wahrscheinlich aus Plastosomen (Chondriosomen), nehmen während der sekretorischen Tätigkeit der Zelle an Grösse zu und sind mit Hilfe gewisser Farbstoffe färbbar. Dann nimmt die Färbbarkeit ab und die Körnchen erfahren gewöhnlich vor der Entleerung eine Verflüssigung. Auch als Vorstufen der Schleimsekretion treten derartige Körnchen auf (Mucinogengranula). Aus ihnen bildet sich dann eine helle, meist ganz homogene Masse, der Schleim, Mucin. Die Form solcher Granula ist gewöhnlich eine (annähernd) kuglige; mitunter kommen aber auch ganz abweichende Formen vor (Halbmonde etc.). Tab. 2, Fig. 3 Tab. 27, Fig. 4 Tab. 30, Fig. 7

Im sekreterfüllten Zustande ist die Zelle grösser, oft erheblich grösser als im sekretleeren. Ferner plattet sich der Kern der sekreterfüllten Zelle oft sehr stark ab.[3]) Vielfach erscheinen die sekretleeren Zellen nach Anwendung gewisser Färbmittel dunkler, deutlich namentlich da, wo sie mit sekreterfüllten benachbart liegen.

Die meisten Drüsenzellen, welche nicht körperliche, feste oder festweiche Sekrete liefern wie, Fett, Talg, Schleim, sondern flüssige, entleeren diese Sekrete nicht etwa einfach an die Oberfläche der Zellen, in die Lichtung (Lumen) der Drüse, sondern vermittels sogen. Sekretkapillaren. Es sind das feine, häufig anastomosierende wandungslose[4]) Gänge, die entweder zwischen den Drüsenzellen liegen (zwischenzellige, z. B. seröse Speicheldrüsen u. a.) oder innerhalb des Zelleibes selbst

[1]) Häufig gehen auch Becherzellen nach Entleerung des Sekretes zugrunde; jedoch ist der Vorgang nicht unbedingt mit der Sekretion verbunden (vergl. a. u. p. 139).

[2]) Das ist die Regel bei der Schleimbildung des Oberflächenepithels des Magens (s. a. u. p. 135), wo der basale Teil der Zelle nach Entleerung des Sekretes die ganze Zelle regeneriert, um aber meist sofort von neuem mit der Schleimbildung zu beginnen. Wahrscheinlich gilt das aber auch für viele andere Becherzellen, wenn auch die des Darmepithels meist nach der Sekretentleerung zu Grunde gehen (s. a. u. p. 139).

[3]) Auch der Kern scheint bei der Sekretion nicht untätig zu sein. So beobachtet man an manchen Drüsenzellen, dass im sekreterfüllten Zustande das Chromatinnetz gröber wird und die (der) Kernkörper undeutlich werden oder verschwinden.

[4]) D. h. die Sekretkapillaren haben keine eigenen Wandungen, sondern ihre Wand wird von rinnenförmigen Vertiefungen des Protoplasma benachbarter Zellen (zwischenzellig) gebildet oder sie sind Kanäle im Protoplasma einer einzigen Zelle (binnenzellige Kapillaren).

Digitized by Google

binnenzellige (z. B. Magenfundusdrüsen). Die binnenzelligen Sekretkapillaren zeichnen sich nicht nur durch Anastomosen aus, sondern bilden auch förmliche Netze innerhalb des Zelleibes. Manchen Drüsenzellen fehlen die Sekretkapillaren (Milchdrüsen, Talgdrüsen, Schleimdrüsen, Darmdrüsen, Uterusdrüsen, Niere u. a.).

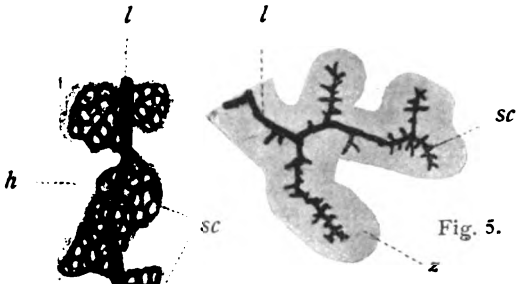

Fig. 5.

Fig. 5. Teil eines nach der Golgischen Methode behandelten **Pankreas des Menschen.** *Vergr. 375:1.* Technik: Silberimprägnation nach Golgi. Die Figur zeigt kurze, zwischenzellige Sekretkapillaren.

Erklärung der Bezeichnungen:

l = Lumen eines Drüsentubulus
sc = kurze Sekretkapillaren
z = Drüsenzellen (die einzelnen Zellen nicht sichtbar).



Fig. 5a.

Fig. 5a. Teil eines nach der Golgischen Methode behandelten Schnittes der **Fundusschleimhaut des menschlichen Magens.** *Vergr. 420:1.* Technik wie bei Fig. 4. Die Figur zeigt sehr deutliche binnenzellige Sekretkapillaren in den sogen. Belegzellen.

Erklärung der Bezeichnungen:

l = Lumen der Drüse.
sc = Sekretkapillaren der Belegzellen.
h = Hauptzellen (einzelne Zellen nicht sichtbar).

Das Epithelgewebe selbst enthält keine Blutgefässe, wohl aber vielfach feine Nervenäste und Nervenendigungen zwischen den Zellen. Die Ernährung des Epithels geschieht von der unter ihm liegenden Bindegewebsschicht aus. Die feinsten Blutgefässe treten jedoch häufig dicht an die Epithelzellen heran.[2])

Das Epithelgewebe geht aus allen drei embryonalen Keimblättern hervor und stellt überhaupt verhältnismässig wenig umgeänderte Abschnitte der embryonalen Keimblätter dar. Das äussere Keimblatt (Ektoderm, Ektoblast) liefert das Epithel der Epidermis, die epithelialen Teile des Auges, das Epithel des inneren Ohres (Labyrinth), das Epithel des vorderen Abschnitts der Mundhöhle, der Nasenhöhle; das innere Keimblatt (Entoderm, Entoblast) das Epithel des ganzen Darmkanals vom hintern Teil der Mundhöhle bis zum After einschliesslich aller Drüsen des Darmes (Leber, Pankreas, Darmdrüsen), das Epithel des gesamten Respirationstraktus mit Ausnahme der Nasenhöhle, das Epithel des Mittelohres und z. T. das der Harnblase; das mittlere Keimblatt (Mesoderm, Mesoblast) das Epithel des Urogenitaltraktus einschliesslich der drüsigen Organe (Niere, wahrscheinlich Nebennieren, ferner Hoden, Eierstock etc.).

Allgemeines über Drüsen und Drüsenformen.

Die Drüsen sind eigentlich Organe, denn sie bestehen nicht nur aus Epithelgewebe, sondern auch aus Bindegewebe (Stützgewebe), wenn das letztere an Masse auch hinter dem Epithel erheblich zurückbleibt. Ihrem Bau und ihrer Entwicklung nach sind die Drüsen Einstülpungen des Oberflächenepithels, die verschiedenartig gestaltete Hohlräume umschliessen und deren Zellen den Charakter von Drüsen-

[2]) An einzelnen Epithelien z. B. denen des Ureter buchten sich Kapillarschlingen bis in die tieferen Lagen des Epithels selbst vor und scheinen intraepithelial zu liegen.

Digitized by Google

zellen angenommen haben. Je nach der Ausdehnung der Epithel-Einstülpung, die zur Drüsenbildung führt, kann die Form und Grösse der Drüse sehr schwanken, desgleichen die Art des Zusammenhanges mit dem Oberflächenepithel, das den Mutterboden der Drüse bildet. Manche Drüsen erscheinen als einfache kurze Buchten des Oberflächenepithels, andere bilden von diesem weit entfernte und völlig getrennte grosse Drüsenkörper, die nur mittels eines sogen. Ausführungsganges mit dem Mutterboden zusammenhängen. Bei manchen Drüsen geht selbst dieser verloren und es kommt dann also zu einer vollkommenen Loslösung vom Oberflächenepithel. Man nennt solche Drüsen geschlossene *(glandulae clausae)*, im Gegensatz zu den offenen *(glandulae evehentes)*.

Bei weitem die meisten Drüsen des menschlichen Körpers sind offene. Man teilt sie in der Regel nach der Form der sezernierenden Endkammern[1]) in tubulöse (besser tubuläre) und alveoläre (acinöse) Drüsen. Sehr viele Drüsen haben aber keine rein schlauchförmigen Endkammern, sondern solche mit bläschenförmigen Anschwellungen; man spricht dann von tubuloalveolären Drüsen, so dass man 3 Hauptformen von Drüsen im menschlichen Körper unterscheiden kann. Jede der drei Formen kann wieder in zwei Gestalten auftreten, nämlich: erstlich als Einzeldrüse, zweitens als zusammengesetzte Drüse. Im letzteren Falle besteht die Drüse

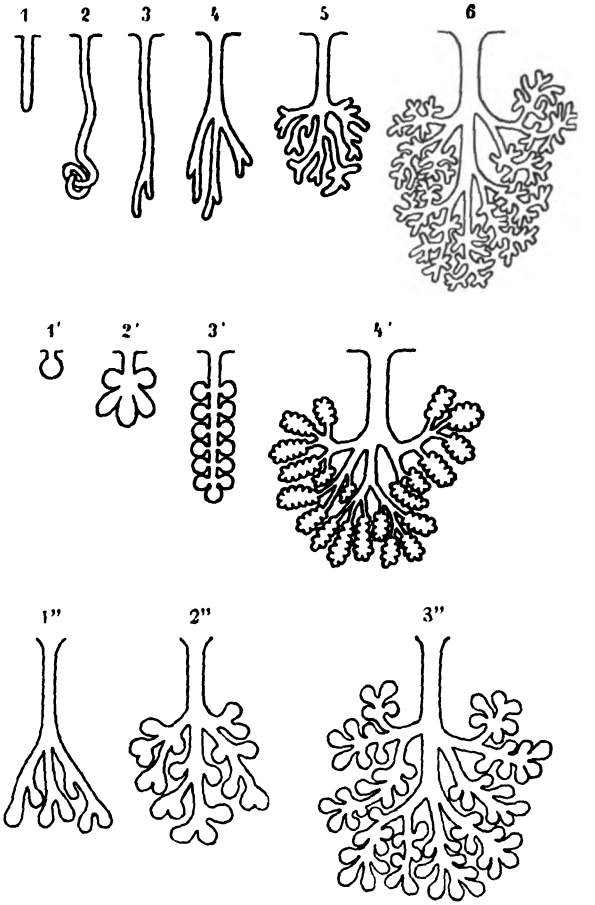

Fig. 6. **Schema der Drüsenformen des Menschen.**

1 = gerade, unverzweigte tubulöse Einzeldrüse.
2 = unverzweigte, am Ende aufgeknäuelte, tubulöse Einzeldrüse.
3 = am Grunde gegabelte tubulöse Einzeldrüse.
4 = mehrfach gegabelte tubulöse Einzeldrüse.
5 = vielfach gegabelte tubulöse Einzeldrüse (Gangsystem).
6 = zusammengesetzte tubulöse Drüse.
1' = aveoläre Einzeldrüse, aus einem Alveolus bestehend.
2' = aus mehreren Alveoli bestehende Einzeldrüse.
3' = aus vielen Alveoli bestehende Einzeldrüse.
4' = zusammengesetzte alveoläre Drüse.
1" = mehrfach gegabelte tubuloalveoläre Einzeldrüse.
2" = vielfach gegabelte tubuloalveoläre Einzeldrüse.
3" = zusammengesetzte tubuloalveoläre Drüse.

[1]) Nicht bloss die eigentliche Endkammer besteht aus sezernierenden Drüsenzellen, sondern vielfach auch die angrenzenden Abschnitte der Ausführungsgänge.

Digitized by Google

Tafel 2. **Epithelgewebe II. Stützgewebe I.**

Fig. 1. **Epithelzelle** einer Drüsenendkammer der menschlichen Ohrspeicheldrüse (28 jährig †). Das Protoplasma zeigt einen deutlich **alveolären** Bau. Die Vakuolen enthalten das Sekret, dessen körnige Vorstufen bei dieser Färbung nicht hervortreten. In dem Knoten des Protoplasmanetzes Mikrosomen. **Vergr. 1500 : 1. Technik:** Konservierung in Alkohol absol. Feine Paraffinschnitte. Färbung mit Haematoxylin und Eosin.

Fig. 2. **Epithelzelle** eines Speichelrohres der glandula parotis des Menschen (28 jährig †). Deutliche **Stäbchenstruktur.** Während der dem Lumen zugeteilte Teil der Zelle (oben) eine feinfädige Struktur des Protoplasma zeigt, lässt der basale (untere) Teil eine Aufreihung grosser Mikrosomen zu stäbchenartigen Bildungen erkennen. Die Zelle enthält einen kreisförmigen Kern mit deutlichem Kernnetz. **Vergr. 1500 : 1. Technik** wie bei Fig. 1.

Fig. 3. **4 Epithelzellen** einer Darmdrüse im Duodenum des Menschen (22 jährig †). Neben zwei (mittleren) körnchenfreien Zellen sieht man zwei sogen. **Panethsche Zellen,** deren Zelleib bis auf den basalen kernhaltigen Abschnitt von (rot gefärbtem) Granula dicht erfüllt ist. **Vergr. 1600 : 1. Technik:** Konservierung in Kalibichromatformol. Feine Paraffinschnitte. Färbung mit Haematoxylin und Eosin.

Fig. 4. Epithel des menschlichen (†) Harnleiters sogen. **Uebergangsepithel.**[1]) Man sieht eine obere plattkubische, dunkler gefärbte Zellage mit crustaartig verdichteter Oberfläche, 1—2 Lagen heller kubisch-zylindrischer Zellen, deren Kuppen die Unterfläche der oberen Zellage aushöhlen, und eine basale kubische Zellage. Im Epithel 2 Leukocyten. **Vergr. 520 : 1. Technik:** Konservierung in Sublimat. Paraffinschnitt. Färbung mit Haematoxylin und Eosin.

Fig. 5. Epithel der ampulla tubae uterinae des Menschen (*). **Einschichtiges flimmerndes Zylinderepithel.** Man sieht ausser den Cilien selbst sehr deutlich noch die Basalkörperchen. **Vergr. 1000 : 1. Technik:** Konservierung in Zenkerscher Lösung. Feine Paraffinschnitte. Färbung mit Haematoxylin und Eosin.

Fig. 6. **Epithel** des **ductus epididymidis** des Menschen (21 jährig †). Sehr hohes, zweireihiges Epithel mit Stereocilien. Man kann eine basale, nicht kontinuierliche, plattkubische Lage von Zellen und eine oberflächliche, zweireihige Lage ganz hoher zylindrischer Zellen mit kurzwurstförmigen Kernen erkennen. Basalkörperchen fehlen, dagegen sind die Schlussleisten zu sehen. **Vergr. 1000 : 1. Technik** wie bei Fig. 5.

Fig. 7. **Zellformen** des gewöhnlichen **Bindegewebes** des Menschen (Nasenschleimhaut, 21 jährig †). Ausser den platten, grossen, langkernigen Fibroblasten sind eine grössere Anzahl von Plasmazellen sichtbar sowie verschiedene Formen von Wanderzellen. Die Fasern erscheinen rot gefärbt; sie laufen der Mehrzahl nach der Längsrichtung der Fibroblasten parallel. **Vergr. 570 : 1. Technik** wie bei Fig. 6.

Fig. 8. **Plasmazelle** aus der Schleimhaut der Nase des Menschen. Man erkennt die Radstruktur des exzentrisch gelegenen Kernes und die juxtanucleäre Vakuole. **Vergr. 1350 : 1. Technik** wie bei Fig. 6.

Fig. 9. **Pigmentiertes Bindegewebe** aus einem senkrechten Durchschnitte der menschlichen Regenbogenhaut (28 jährig †). Neben unpigmentierten Bindegewebszellen solche mit typischem Pigment; durch dessen Anwesenheit werden die Ausläufer der Zellen sehr deutlich. **Vergr. 500 : 1. Technik:** Konserv. in Chromsäure 2‰. Zelloidinschnitte. Färbg. mit Haematoxylin-Eosin.

Fig. 10. **2 Mastzellen** aus dem subkutanen Bindegewebe der Maus. Man sieht deutlich die basophilen, dunkelgefärbten, groben Granulationen. **Vergr. 1000 : 1. Technik:** Konservierung des ausgebreiteten Bindegewebes in Sublimatlösung. Färbung mit Haematoxylin und Eosin.

Fig. 11. **Retikuläres Bindegewebe** aus einem ausgeschüttelten Schnitte einer menschlichen Lymphdrüse (28 jährig †). Man sieht das feinstreifige, bindegewebige Balkenwerk, das als Träger der Lymphzellen dient. Ihm liegen Kerne (beziehungsweise platte Zellen) an. **Vergr. 550 : 1. Technik:** Konservierung in Müllerscher Flüssigkeit. Zelloidinschnitte. Färbung mit Haematoxylin und Eosin. Ausschütteln der Schnitte nach Auflösung des Zelloidins.

Erklärung der Bezeichnungen für Fig. 1—11.

baz = Basalzellen
bdf = Bindegewebefasern
bdz = unpigmentierte Bindegewebszellen
bf = Basalfläche des Epithels
bgr = basophile Granulationen
bk = Basalkörperchen
cil = Cilien (Flimmerhaare)
cru = crustaartige Aussenschicht
cy = Zylinderzellen
fbl = Fibroblasten
gr = Granula
k = Kerne
k1 = Kern einer grossen platten Zelle
kba = Kerne der Basalzellen
kcy = Kerne der Zylinderzellen
l = Leukocyten (Wanderzellen)
ms = Mikrosomen
mz = mittlere Zellage
nu = Kernkörperchen
pbdz = pigmentierte Bindegewebszellen
ploz = platte oberflächliche Zellen
plz = Plasmazellen
pr = Protoplasma
schl1 = Schlussleisten im Durchschnitt gesehen
schl2 = Schlussleisten von der Seite gesehen
st = Stäbchenstruktur
steil = Stereocilien
tr = Bindegewebsbälkchen
vac = Sekretvakuolen
vac1 = juxtanucleäre Vakuole
zgr = Zellgrenzen
zm = membranartige Aussenschicht der Zelle.

[1]) Nach einem Präparate von Prof. M. Heidenhain-Tübingen.

Digitized by Google

UNIV. OF CALIFORNIA

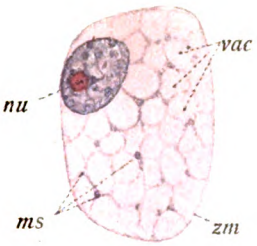

Fig. 1.

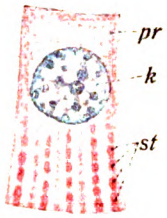

Fig. 2.

Fig. 4.

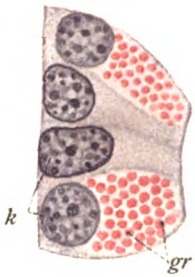

Fig. 3.

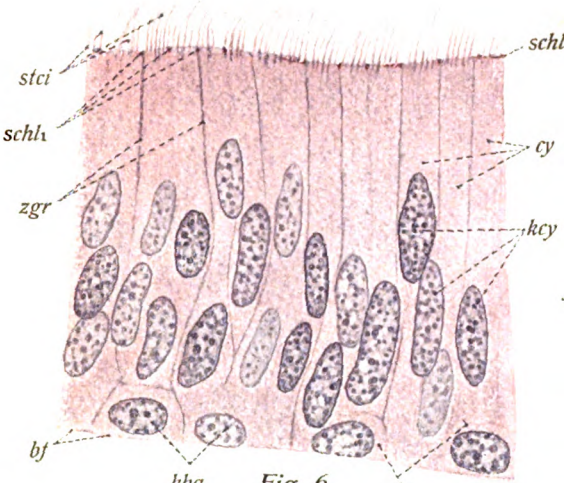

Fig. 6.

Fig. 5.

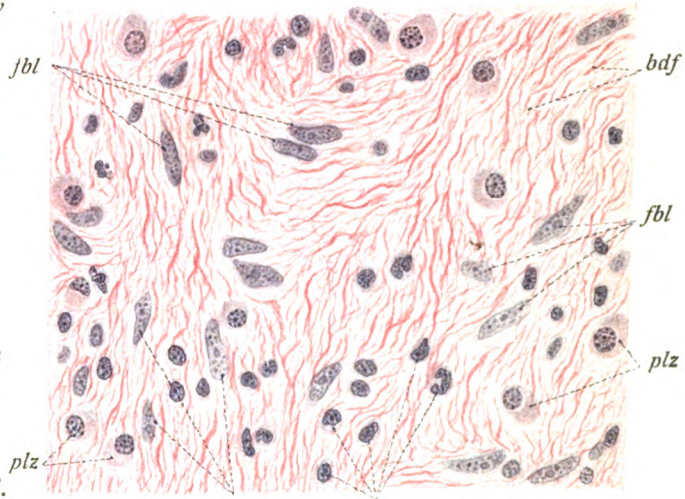

Fig. 7.

Fig. 8.

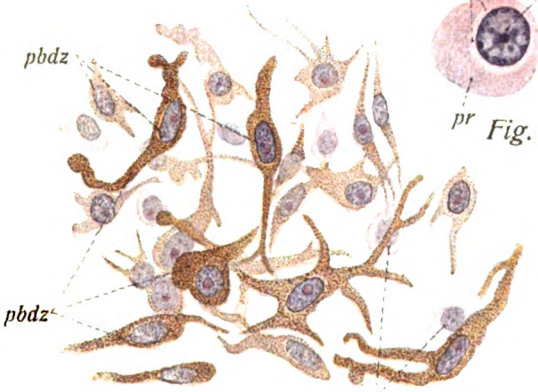

Fig. 9.

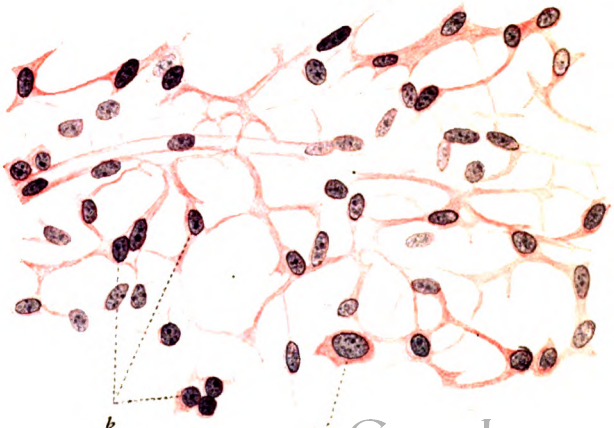

Fig. 11.

Fig. 10.

Digitized by Google

Tafel 2. **Epithelgewebe II. Stützgewebe I.**

Fig. 1. **Epithelzelle** einer Drüsenendkammer der menschlichen Ohrspeicheldrüse (28 jährig †). Das Protoplasma zeigt einen deutlich **alveolären** Bau. Die Vakuolen enthalten das Sekret, dessen körnige Vorstufen bei dieser Färbung nicht hervortreten. In dem Knoten des Protoplasmanetzes Mikrosomen. **Vergr. 1500 : 1. Technik:** Konservierung in Alkohol absol. Feine Paraffinschnitte. Färbung mit Haematoxylin und Eosin.

Fig. 2. **Epithelzelle** eines Speichelrohres der glandula parotis des Menschen (28 jährig †). Deutliche **Stäbchenstruktur.** Während der dem Lumen zugeteilte Teil der Zelle (oben) eine feinfädige Struktur des Protoplasma zeigt, lässt der basale (untere) Teil eine Aufreihung grosser Mikrosomen zu stäbchenartigen Bildungen erkennen. Die Zelle enthält einen kreisförmigen Kern mit deutlichem Kernnetz. **Vergr. 1500 : 1. Technik** wie bei Fig. 1.

Fig. 3. **4 Epithelzellen** einer Darmdrüse im Duodenum des Menschen (22 jährig †). Neben zwei (mittleren) körnchenfreien Zellen sieht man zwei sogen. **Panethsche Zellen**, deren Zelleib bis auf den basalen kernhaltigen Abschnitt von (rot gefärbtem) Granula dicht erfüllt ist. **Vergr. 1600 : 1. Technik:** Konservierung in Kalibichromatformol. Feine Paraffinschnitte. Färbung mit Haematoxylin und Eosin.

Fig. 4. Epithel des menschlichen (†) Harnleiters sogen. **Uebergangsepithel.**[1] Man sieht eine obere plattkubische, dunkler gefärbte Zellage mit crustaartig verdichteter Oberfläche, 1—2 Lagen heller kubisch-zylindrischer Zellen, deren Kuppen die Unterfläche der oberen Zellage aushöhlen, und eine basale kubische Zellage. Im Epithel 2 Leukocyten. **Vergr. 520 : 1. Technik:** Konservierung in Sublimat. Paraffinschnitt. Färbung mit Haematoxylin und Eosin.

Fig. 5. Epithel der ampulla tubae uterinae des Menschen (*). **Einschichtiges flimmerndes Zylinderepithel.** Man sieht ausser den Cilien selbst sehr deutlich noch die Basalkörperchen. **Vergr. 1000 : 1. Technik:** Konservierung in Zenkerscher Lösung. Feine Paraffinschnitte. Färbung mit Haematoxylin und Eosin.

Fig. 6. **Epithel** des **ductus epididymidis** des Menschen (21 jährig †). Sehr hohes, zweireihiges Epithel mit Stereocilien. Man kann eine basale, nicht kontinuierliche, plattkubische Lage von Zellen und eine oberflächliche, zweireihige Lage ganz hoher zylindrischer Zellen mit kurzwurstförmigen Kernen erkennen. Basalkörperchen fehlen, dagegen sind die Schlussleisten zu sehen. **Vergr. 1000 : 1. Technik** wie bei Fig. 5

Fig. 7. **Zellformen** des gewöhnlichen **Bindegewebes** des Menschen (Nasenschleimhaut, 21 jährig †). Ausser den platten, grossen, langkernigen Fibroblasten sind eine grössere Anzahl von Plasmazellen sichtbar sowie verschiedene Formen von Wanderzellen. Die Fasern erscheinen rot gefärbt; sie laufen der Mehrzahl nach der Längsrichtung der Fibroblasten parallel. **Vergr. 570 : 1. Technik** wie bei Fig. 6.

Fig. 8. **Plasmazelle** aus der Schleimhaut der Nase des Menschen. Man erkennt die Radstruktur des exzentrisch gelegenen Kernes und die juxtanucleäre Vakuole. **Vergr. 1350 : 1. Technik** wie bei Fig. 6.

Fig. 9. **Pigmentiertes Bindegewebe** aus einem senkrechten Durchschnitte der menschlichen Regenbogenhaut (28 jährig †). Neben unpigmentierten Bindegewebszellen solche mit typischem Pigment; durch dessen Anwesenheit werden die Auslaufer der Zellen sehr deutlich. **Vergr. 500 : 1. Technik:** Konserv. in Chromsäure 2‰. Zelloidinschnitte. Färbg. mit Haematoxylin-Eosin.

Fig. 10. **2 Mastzellen** aus dem subkutanen Bindegewebe der Maus. Man sieht deutlich die basophilen, dunkelgefärbten, groben Granulationen. **Vergr. 1000 : 1. Technik:** Konservierung des ausgebreiteten Bindegewebes in Sublimatlösung. Färbung mit Haematoxylin und Eosin.

Fig. 11. **Retikuläres Bindegewebe** aus einem ausgeschüttelten Schnitte einer menschlichen Lymphdrüse (28 jährig †). Man sieht das feinstreifige, bindegewebige Balkenwerk, das als Träger der Lymphzellen dient. Ihm liegen Kerne (beziehungsweise platte Zellen) an. **Vergr. 550 : 1. Technik:** Konservierung in Müllerscher Flüssigkeit. Zelloidinschnitte. Färbung mit Haematoxylin und Eosin. Ausschütteln der Schnitte nach Auflösung des Zelloidins.

Erklärung der Bezeichnungen für Fig. 1—11.

baz = Basalzellen
bdf = Bindegewebefasern
bdz = unpigmentierte Bindegewebszellen
bf = Basalfläche des Epithels
bgr = basophile Granulationen
bk = Basalkörperchen
cil = Cilien (Flimmerhaare)
cru = crustaartige Aussenschicht
cy = Zylinderzellen
fbl = Fibroblasten
gr = Granula
k = Kerne
k₁ = Kern einer grossen platten Zelle
kba = Kerne der Basalzellen
kcy = Kerne der Zylinderzellen
l = Leukocyten (Wanderzellen)
ms = Mikrosomen
mz = mittlere Zellage
nu = Kernkörperchen
pbdz = pigmentierte Bindegewebszellen
ploz = platte oberflächliche Zellen
plz = Plasmazellen
pr = Protoplasma
schl₁ = Schlussleisten im Durchschnitt gesehen
schl₂ = Schlussleisten von der Seite gesehen
st = Stäbchenstruktur
stcil = Stereocilien
tr = Bindegewebsbalkchen
vac = Sekretvakuolen
vac₁ = juxtanucleäre Vakuole
zgr = Zellgrenzen
zm = membranartige Aussenschicht der Zelle.

[1] Nach einem Präparate von Prof. M. Heidenhain-Tübingen.

Digitized by Google

UNIV. OF CALIFORNIA

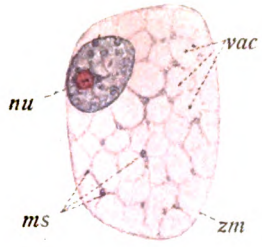

Fig. 1.

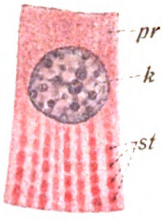

Fig. 2.

Fig. 4.

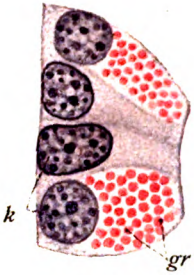

Fig. 3.

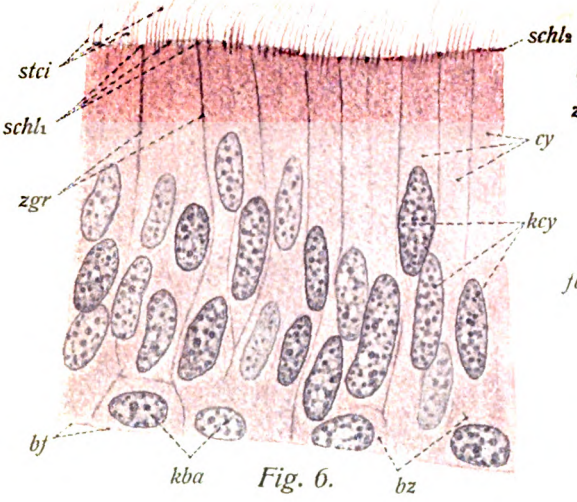

Fig. 6.

Fig. 5.

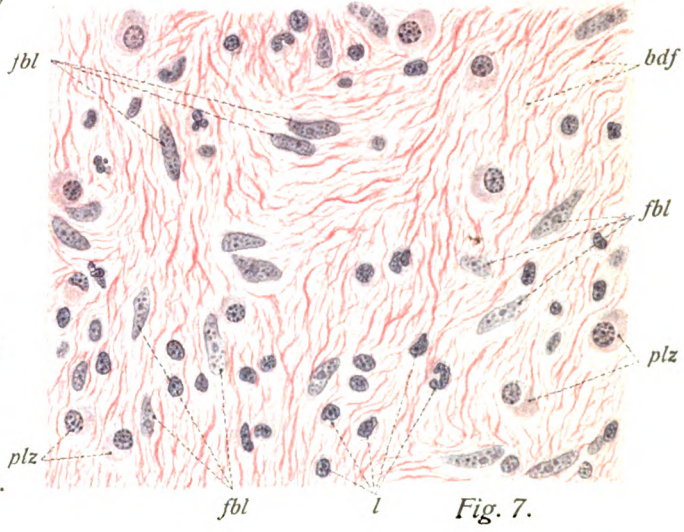

Fig. 7.

Fig. 8.

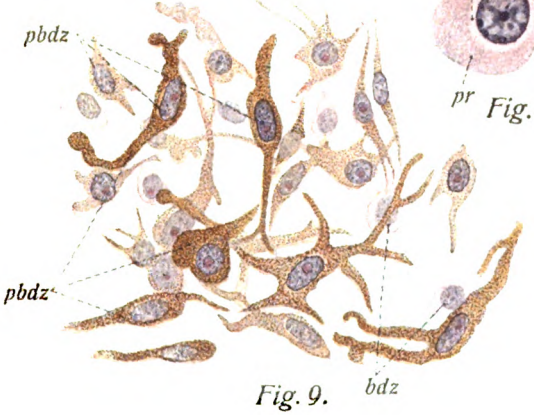

Fig. 9.

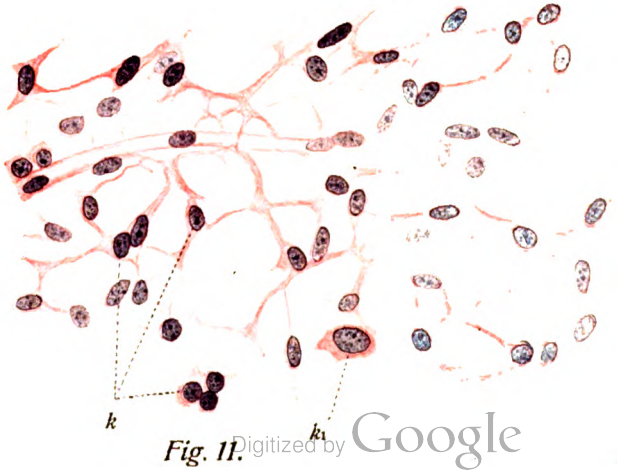

Fig. 11.



Fig. 10.

Digitized by Google

UNIV. OF
CALIFORNIA

Digitized by Google

aus mehreren Gangsystemen, die sich zu einem gemeinsamen Ausführungsgang vereinigen. Es ergeben sich also nach dem oben genannten Schema sechs verschiedene Drüsenformen im menschlichen Körper.

1. Tubulöse Einzeldrüsen. Sie haben entweder die Form einfacher unverzweigter Röhren oder sie sind verästelt. Die unverästelten, tubulösen Einzeldrüsen kommen als kurze, gerade Schläuche vor (Lieberkühnsche Drüsen des Darmes s. u. p. 138) oder als lange am Ende aufgeknäuelte Knäueldrüsen der Haut[1]) Zu den verästelten, tubulösen Einzeldrüsen gehören die sogen. Fundusdrüsen des Magens[2]) (s. u. p. 137) und die Uterindrüsen. Tab. 27 u. 28 Tab. 48, Fig. 10 Tab. 26, Fig. 4 u. 5 Tab. 45, Fig. 2

2. Tubulöse zusammengesetzte Drüsen. Sie bestehen aus einem Komplex verästelter Einzeldrüsen, die in einen gemeinsamen Ausführungsgang münden. Meist sind die schlauchförmigen Endkammern kurz wie bei den verästelten Einzeldrüsen. Bei einigen Drüsen, namentlich dem Hoden, kommt es zur anastomotischen Verbindung der schlauchförmigen Endkammern (retikuläre Drüse)[3]). Tubulöse, zusammengesetzte Drüsen sind ausser dem Hoden (und der Leber) die Nieren, Tränendrüsen, serösen Zungendrüsen[4]). Tab. 40, Fig. 2 Tab. 52, Fig. 5 u. 6 Tab. 35

3. Tubuloalveoläre Einzeldrüsen kommen nur in verästelter Form vor als Pylorusdrüsen des Magens, Littresche Drüsen der Harnröhre (glandulae urethrales) und kleine Schleimdrüsen des oberen Abschnitts des Verdauungstraktus. Tab. 26, Fig. 1 u. 2

4. Tubuloalveoläre zusammengesetzte Drüsen bestehen aus einem Komplex gleichgestalteter Einzeldrüsen, die sich zu einem gemeinsamen Ausführungsgang verbinden. Hierhin gehören die grossen Mundspeicheldrüsen mit Ausnahme der Parotis[5]), Prostata, Lunge, alle grösseren Schleimdrüsen des Respirations- und Verdauungstraktus, die Duodenaldrüsen, Bulbourethraldrüse und die Milchdrüse[6]). Tab. 22, Fig. 2 Tab. 23 u. 27, Fig. 1 u. 2 Tab. 38, Fig. 1

5. Alveoläre Einzeldrüsen. Sie kommen in unverästelter Form vor (kleine Talgdrüsen) oder in verästelter Form (grössere Talgdrüsen, Meibomsche Drüsen [glandulae tarsales]). Tab. 48, Fig. 1 Tab. 46, Fig. 5 Tab. 53, Fig. 1 u. 2

6. Zusammengesetzte alveoläre Drüsen. Diese Form ist selten und findet sich einigermassen rein nur in der Ohr- und der Bauchspeicheldrüse (glandula parotis und pancreas); sie entsteht durch Vereinigung einer Anzahl verästelter alveolärer Einzeldrüsen zu einem gemeinsamen Ausführungsgang[7]). Tab. 34, Fig. 6 Tab. 23, Fig. 1 u. 2 Tab. 30, Fig. 4—7

[1]) Zu den Knäueldrüsen gehören auch die sogen. Ohrschmalzdrüsen des äusseren Gehörgangs.

[2]) Nicht alle Fundusdrüsen sind verästelt, es gibt auch unverästelte.

[3]) Auch die Leber ist eine solche retikuläre Drüse, nur ist hier der Charakter der ursprünglichen Drüsenschläuche verloren gegangen und an Stelle der Tubuli sind nackte Zellstränge getreten (s. u. p. 147). In seltenen Fällen kommen Anastomosen benachbarter Schläuche auch in anderen Drüsen vor.

[4]) Auch die serösen Teile gemischter Drüsen des Respirationstraktus und des oberen Abschnitts der Verdauungsorgane sind tubulös.

[5]) Von den drei grossen Mundspeicheldrüsen ist die glandula sublingualis typisch tubuloalveolär, in der glandula submaxillaris herrscht in ihren mucösen Teilen der tubulöse Charakter vor dem alveolären vor, in den serösen Teilen dagegen der alveoläre. Am meisten tritt das tubulöse Aussehen der Endkammern in der Parotis zurück, so dass diese Drüse grösstenteils rein alveolär erscheint.

[6]) Andere zählen die Milchdrüsen zu den rein alveolären Drüsen.

[7]) Man muss sich nicht vorstellen, dass sich alle Drüsen des Körpers genau unter eine derartige schematische Einteilung unterordnen lassen. Ganz abgesehen davon, dass die Natur überhaupt keine rein mathematischen Formen schafft, finden sich sicherlich auch individuelle Verschiedenheiten, die es erklären, dass ein und dieselbe Drüse bald in die eine, bald in jene Kategorie gezählt wird.

Digitized by Google

Während die offenen Drüsen ihr Sekret durch den Ausführungsgang auf die Körper- oder Schleimhautoberfläche ergiessen, wird das Sekret der geschlossenen Drüsen durch die Blut- oder Lymphgefässbahn aufgenommen. Man spricht dann von innerer Sekretion. Zu den Drüsen mit innerer Sekretion (also ohne Ausführungsgang), die noch den deutlich drüsigen Bau (Drüsenendkammern) zeigen, gehören die Schilddrüse und Teile der Hypophyse. Andere, wie die Hauptmasse der Hypophyse[1]), die Rindenschicht der Nebenniere, die sogen. Epithelkörperchen der Schilddrüse, bestehen nur noch aus Haufen von Epithelzellen ohne Drüsenlumen. Hierhin gehören auch die zwischen den Drüsenalveolen des Pankreas gelegenen Langerhansschen (intertubulären) Zellhaufen, vielleicht auch das corpus luteum des Eierstocks, das grosszellige Zwischengewebe des Eierstocks (interstitielle Eierstocksdrüse) und das Zwischengewebe des Hodens (sehr unsicher).

Tab. 33, Fig. 4
Tab. 16, Fig. 6

Der Eierstock enthält zwar auch geschlossene Drüsenbläschen, besitzt aber keine innere Sekretion, sondern entleert sein zelliges Sekret (das Ei) durch Platzen (Dehiszenz) seiner Drüsenbläschen (dehiszierende Drüse)[2]).

Die meisten Drüsen haben enge, oft sehr enge Lichtungen (Lumina); relativ weite besitzen nur die Hodenkanälchen sowie die geschlossenen Drüsen, wenn die Endkammern sekretvoll sind (Schilddrüse, Hypophyse).

Die Wand der Drüsenendkammern wird nicht nur von dem fast immer einschichtigen[3])Epithel gebildet, sondern auch von einer meist strukturlosen, äusseren, feinen Begrenzungshaut, der *membrana propria*. Sie stellt mitunter eine epitheliale Ausscheidung dar, meist aber wohl ein feines, strukturloses Bindegewebshäutchen. Zwischen ihr und dem Epithel kommen in manchen Drüsen, wie den Endkammern der Knäuel- und Ohrschmalzdrüsen, glatte Muskelfasern vor, gelegentlich auch sternförmige Zellen unbekannter Herkunft und Natur, sogen. Korbzellen.

Tab. 35, Fig. 3
Tab. 49, Fig. 8
Tab. 49 Fig. 7—9

Die Drüsen bestehen ausser dem eigentlichen epithelialen Drüsenkörper auch aus Bindegewebe, das in relativ geringer Menge die Zwischenräume zwischen den Endkammern erfüllt und Träger der Gefässe und Nerven ist. Die letzteren dringen mit ihren feinsten Endigungen bis in die Wand der Drüsenendkammern vor.

Ausser den echten Drüsen, die aus Epithelgewebe bestehen, führen den Namen von Drüsen auch die Lymphdrüsen (lymphoglandulae), Thymusdrüse, Milz, Nebenniere[4]), Carotisdrüse, Steissdrüse. Milz, Lymphdrüsen, vielleicht auch die Thymus bestehen aus lymphatischer Bindesubstanz und gehören zum Gefässsystem; die Marksubstanz der Nebenniere und die Carotisdrüse bestehen aus chromaffinen Zellen (s. u. p. 199), die Steissdrüse aus besonders umgebildeten glatten Muskelfasern, keine von allen (vielleicht mit Ausnahme der Thymus) aus Epithelgewebe.

Das Stütz- oder Bindesubstanzgewebe.

Die zweite Hauptgewebsart des menschlichen Körpers, das Stütz- oder Bindesubstanzgewebe steht in vieler Beziehung im direkten Gegensatz zum Epithel-

[1]) Es handelt sich hier natürlich nur um den vorderen epithelialen Teil der Hypophyse; der hintere besteht ja aus Nervensubstanz (s. a. u. p. 103).

[2]) Ausser dem Eierstock liefert auch der Hoden ein zelliges Sekret (s. u. p. 177).

[3]) Das Epithel der meisten Drüsenendkammern ist nicht nur einschichtig, sondern auch einreihig. Nur im Hoden findet sich ein mehrschichtiges Epithel. Dagegen ist das Epithel der grösseren Drüsenausführungsgänge häufig mehrschichtig oder wenigstens mehrreihig.

[4]) In Betracht kommt hier nur die Marksubstanz; die Rindensubstanz stellt eine Drüse mit innerer Sekretion dar.

Digitized by Google

gewebe. Während letzteres aus Zellen allein besteht, treten diese beim Stützgewebe sehr in den Hintergrund und die Grundsubstanz einerseits, die Fasern (Fibrillen) andrerseits spielen die Hauptrolle. Ihrer embryonalen Entwicklung nach sind die verschiedenen Formen des Stützgewebes Abkömmlinge des Mesenchyms und ihre nahe Verwandtschaft zeigt sich nicht bloss in der Tatsache der Abstammung aus einer gemeinsamen embryonalen Grundform, sondern auch darin, dass die verschiedenen Formen des Stützgewebes die Neigung haben, sich ineinander umzubilden (fibrilläres Bindegewebe in Fettgewebe, Knorpel in Knochen etc.).

Die verschiedenen Arten von Bindesubstanz dienen sämtlich als Stützgewebe für die verschiedensten Teile des menschlichen Körpers und nehmen einen erheblichen Gewichtsteil dieses ein (nächst den Muskeln den grössten). Mit Ausnahme des Zentralnervensystems, wo das Bindegewebe eine relativ geringe Rolle spielt, enthalten alle Organe des menschlichen Körpers erhebliche Mengen der einen oder andern Bindesubstanzform. Insbesondere ist die Bindesubstanz auch Träger der Blut- und Lymphgefässe und der peripherischen Nerven.

Zur Bindesubstanz im weitesten Sinne gehören auch die als Endothel bezeichneten Auskleidungen der Hohlräume des Blut- und Lymphgefässsystems, der Gelenkhöhlen, Schleimbeutel etc. und die Elemente von Blut und Lymphe selbst, die sämtlich wie die Bindesubstanz im engeren Sinne Abkömmlinge des Mesenchyms sind.

Man unterscheidet gewöhnlich drei Hauptformen der Bindesubstanz im engeren Sinne: I. das Bindegewebe, II. das Knorpelgewebe, III. das Knochengewebe. Massgebend für diese Einteilung ist das Verhalten der Grundsubstanz; sie ist beim Bindegewebe weich, fast flüssig, beim Knorpelgewebe fest, aber noch schneidbar, beim Knochen dagegen durch eingelagerte Kalksalze hart.

I. Das Bindegewebe.

Das Bindegewebe zerfällt wiederum in folgende Unterabteilungen: 1. gallertiges Bindegewebe, 2. fibrilläres Bindegewebe, 3. elastisches Gewebe, 4. Fettgewebe, 5. retikuläres Bindegewebe.

Zum Verständnis der verschiedenen Formen der Bindesubstanz ist es notwendig, einen kurzen Blick auf die embryonale Form der Bindesubstanz, das Mesenchym zu werfen. Dieses setzt sich im Gegensatz zu den, zu einem festen Verbande zusammengefügten Keimblättern, die das Epithelgewebe liefern, aus locker angeordneten, unregelmässig geformten, häufig anastomosierenden oder kettenbildenden Zellen zusammen, die ihren Ursprung aus bestimmten Stellen des mittleren Keimblatts[1]) nehmen, derart, dass sie aus dessen epithelialen Verbande austreten. Dieses Zellnetz der Mesenchymzellen stellt anfangs ohne jegliche faserige oder fibrilläre Beimengungen die embryonale Bindesubstanz dar. Später kommt es zur Ausbildung von faserigen Elementen, den kollagenen Bindegewebsfibrillen, die direkte oder indirekte Produkte der embryonalen Mesenchymzellen sind und bald an Masse so zunehmen, dass die ursprünglichen Mesenchymzellen, namentlich im Bindegewebe des Menschen, dagegen ganz zurücktreten. Sie werden als fixe Bindegewebszellen oder Fibroblasten bezeichnet und stellen auch im Bindegewebe des Erwachsenen die Hauptzellform dar.

Während sich so das fibrilläre Bindegewebe mit seinen Unterabteilungen aus dem embryonalen Mesenchym differenziert, geht das Knorpelgewebe aus diesem derart hervor, dass es zunächst ein

[1]) Für die Bindesubstanz kommen in Betracht: 1) die äussere oder Cutislamelle des Urwirbels (Hautbindegewebe), 2) das Sclerotom des Urwirbels (axiale Bindesubstanz, Achsenskelet), 3) die Splanchnopleura (Darmbindegewebe).

Digitized by Google

sogen. Vorknorpelstadium durchläuft, d. h. es kommt nicht zur Faserbildung seitens der embryonalen Mesenchymzellen, sondern diese vermehren sich, bilden mehr rundliche Elemente und erzeugen zunächst ein dichtzelliges, an Grundsubstanz relativ armes Gewebe (Vorknorpel). Dann erfolgt eine Vermehrung der Grundsubstanz, die Knorpelkonsistenz erhält und einzelne Zellen in besondere Höhlungen einschliesst (s. u.) In ähnlicher Weise, aber unter gleichzeitiger reichlicher Fibrillenbildung und Verkalkung der Grundsubstanz kommt es zur Bildung von Knochengewebe. Aehnlich entsteht das Endothel durch Aneinanderlagerung von platten Mesenchymzellen und in etwas abweichender Weise entwickeln sich die Elemente des Bluts.

1. Das gallertige Bindegewebe ist im erwachsenen menschlichen Körper überhaupt nicht mehr vorhanden. Es ist die primitiveste Form der Umbildung der embryonalen Bindesubstanz oder des Mesenchyms und besteht aus sternförmigen,
Tab. 3, Fig. 5 anastomosierenden Bindegewebszellen mit einer verhältnismässig geringen Menge von Grundsubstanz, in der relativ spärliche, feinste Bindegewebsbündel vorkommen. In dieser Form findet sich das Gallertgewebe nur im Nabelstrang des Embryo, beziehungsweise Neugebornen (Whartonsche Sulze) und zwar so, dass die Zahl der Bindegewebs-
Tab. 35, Fig. 4 bündel mit dem Alter des Embryo zunimmt. Dem Gallertgewebe nahe kommt das
Tab. 37, Fig. 3 lockere, oft äusserst faserarme Interstitialgewebe mancher Drüsen, namentlich an Stellen, wo es in etwas reichlicherer Menge auftritt (Pyramiden und besonders Papillen der Nieren)[1]).

2. Das fibrilläre (oder kollagene) Bindegewebe ist bei weitem die verbreitetste Art des Bindegewebes und des Stützgewebes überhaupt. Es findet sich mit ganz wenigen Ausnahmen in allen Organen des menschlichen Körpers und bildet selbst wieder den Hauptanteil mancher Organe (Sehnen, Bänder u. a.). Wie schon sein Name sagt, spielen bei dieser Gewebsform die Fasern oder Fibrillen die Hauptrolle. Ihnen gegenüber treten die Zellen und besonders die Grundsubstanz an Masse zurück.

Zu den faserigen Elementen des fibrillären Bindegewebes gehören in erster Linie die Bindegewebsfasern oder -fibrillen. Es sind äusserst dünne und feine,
Tab. 3, Fig. 1 glattrandige, unverzweigte, fädige Bildungen von etwa $^1/_2$—1 μ Dicke, die selten allein liegen, sondern meist durch geringe Mengen von Kittsubstanz zu Bündeln sehr verschiedener Dicke sich verbinden. Die Bindegewebsfasern bestehen aus kollagenem Gewebe, d. h. sie geben beim Kochen Leim (Glutin, Kollagen)[2]). Sie sind blass, schwach lichtbrechend aber doppeltbrechend (anisotrop), quellen stark mit Essigsäure, so dass sie optisch gelöst werden (im mikroskopischen Bilde verschwinden).

Die Bindegewebsbündel erscheinen entsprechend ihrer Zusammensetzung aus Fibrillen feinlängsgestreift, haben meist einen welligen Verlauf, können im Gegensatz zu den einzelnen Fibrillen mit benachbarten Bündeln anastomosieren und selbst Netze bilden. Sie sind wenig dehnbar, aber weich und biegsam.

Ausser den Bindegewebsfasern kommen fast stets im typischen fibrillären Bindegewebe eine zweite Art von Fasern vor, die elastischen Fasern. Sie unterscheiden sich in mehrfacher Hinsicht von den Bindegewebsfasern. Sie sind stark

[1]) Bei niederen Tieren spielt das Gallertgewebe auch in völlig faserfreier Form eine weit bedeutendere Rolle als bei den höheren.

[2]) Auch die Fibrillen des Knochengewebes und des Knorpels sind kollagen.

Digitized by Google

lichtbrechend, erscheinen daher im mikroskopischen Bilde in scharfen und dunklen Konturen, sie haben eine sehr wechselnde Dicke (Bruchteil eines μ bis ca. 10 μ), sie bilden keine Bündel (auch die dicksten elastischen Fasern sind durchaus einheitliche Elemente), dagegen verzweigen sie sich und gehen Anastomosen ein. Sehr bemerkenswert ist ihre grosse Widerstandskraft gegen chemische Reagentien, sie widerstehen der Einwirkung von Säuren[1]) wie Alkalien, durch Kochen werden sie nicht gelöst. Sie sind ausserordentlich elastisch und bestehen aus Elastin. Infolge ihrer grossen Elastizität rollen sich die Enden einer durchgerissenen Faser auf.

Nicht selten verflechten sich die durchaus nicht immer drehrunden, sondern häufig abgeplatteten elastischen Fasern mit ihren anastomosierenden Verzweigungen zu hautartigen Platten, die in extremen Fällen den Charakter der Zusammensetzung aus einzelnen Fasern ganz verlieren, sodass sogen. gefensterte Membranen Fig. 7 *(membranae fenestratae)* entstehen, d. h. strukturlose Häute mit verschieden grossen Löchern.

Die Art der Anordnung der Bindegewebsbündel gibt Veranlassung zur Einteilung des fibrillären Bindegewebes in zwei Unterabteilungen, das sogen. lockere (oder formlose) Bindegewebe und das geformte. Ersteres zeigt keine Regel- Tab. 2, Fig. 1 mässigkeit in der Anordnung der Bindegewebsbündel, diese liegen lose neben- und übereinander, kreuzen sich in der mannigfachsten Weise, sind von wechselnder Dicke. In dieser Anordnung bildet das lockere Bindegewebe die Füllmasse in und zwischen Drüsen, Muskeln etc., also das eigentliche Interstitialgewebe und ist als solches stellenweise relativ faserarm, besitzt aber reichlich elastische Fasern.

Das geformte Bindegewebe zeichnet sich durch regelmässige Anordnung seiner Faserbündel (zu Strängen, stärkeren Bündeln, Lamellen etc.) aus. Auf diese Weise bilden sich oft, auch unter regelmässiger Kreuzung der Bündel sehr feste Häute, und es entstehen im Gegensatz zu dem äusserst weichen, lockeren Bindegewebe starke und widerstandsfähige Bildungen, wie Sehnen, Bänder, Fascien, Aponeurosen, Schleimhäute, Lederhaut (der äusseren Haut), Knochen- und Knorpelhaut, Hornhaut und weisse Haut des Auges, Netz (areoläres Bindegewebe) u. a. Dabei ist das geformte Bindegewebe oft sehr arm an elastischen Fasern.



Fig. 7.
Elastische Platte aus der arteria basilaris des Menschen.
Vergr. 420:1.

Was die Zellen des fibrillären Bindegewebes anlangt, so sind diese, namentlich im Bindegewebe des Menschen, recht spärlich[2]), insbesondere treten sie gegenüber der Masse der Fasern sehr zurück. Trotzdem lassen sich verschiedene Zellformen konstant auch im zellarmen, lockeren Bindegewebe des Menschen unterscheiden. Die häufigste Form ist die der fixen Bindegewebszellen oder Fibroblasten. Den ersten Namen führen sie im Gegensatz zu den gleichfalls im Bindegewebe

[1]) Die elastischen Fasern sind daher am leichtesten im Bindegewebspräparat zu erkennen, wenn man Essigsäure zusetzt und die Bindegewebsbündel damit „auflöst".

[2]) Das Bindegewebe mancher Säugetiere, wie das von Ratte und Maus ist weit zellreicher als das menschliche und enthält auch viel grössere zellige Elemente.

Digitized by Google

vorkommenden Wanderzellen, den letzteren weil sie die Bildner der faserigen Elemente des Bindegewebes sind, die aus einer Differenzierung, wahrscheinlich der äusseren Schichten des Zelleibes dieser Elemente des Bindegewebes hervorgehen[1]). Ihre Form
Tab. 2, Fig. 7 ist eine sehr wechselnde. Im lockeren Bindegewebe erscheinen sie oft in ähnlicher Form wie im embryonalen Bindegewebe und Gallertgewebe, d. h. sie haben verästelte, dabei aber meist sehr stark abgeplattete Zelleiber mit länglichem Kerne. Im geformten Bindegewebe sind sie meist weniger mannigfach gestaltet und besitzen vielfach Eindrücke seitens der dicht aufgelagerten Bindegewebsbündel[2]). Die Grösse der fixen Bindegewebszellen ist eine ziemlich beträchtliche, sie sind völlig membranlos,
Tab. 3, Fig. 3 so dass die feinen, platten Fortsätze sich ganz allmählich in der Umgebung zu verlieren scheinen.

Eine zweite Zellform, namentlich des lockeren Bindegewebes, sind die Mastzellen (Mastbindegewebszellen). Sie sind mässig gross, länglichrund oder rundlich ohne Fortsätze. Ihre wesentliche Eigentümlichkeit ist die, dass der Zelleib mit
Tab. 2, Fig. 10 sogen. basophilen Körnchen dicht erfüllt ist. Es sind das ziemlich grosse Granula, die sich mit manchen blauen[3]) basischen Farbstoffen wie Haematoxylin, Methylenblau u. a. intensiv färben und häufig den Kern der Zelle fast ganz verdecken. Die Mastzellen finden sich viel seltener im fibrillären Bindegewebe als die Fibroblasten, häufig liegen sie längs kleiner Gefässstämme[4]).

Eine dritte, ebenfalls wohl konstante Zellform des Bindegewebes sind die Klasmatocyten, so genannt, weil sich von ihnen Fortsätze ablösen sollen. Sie sind kleiner, als die Fibroblasten, ihr Zelleib zeigt deutliche Granula in der Umgebung des Kerns und schickt kurze, zipfelförmige Fortsätze aus. Die Natur dieser Zellen ist noch nicht ganz aufgeklärt, wahrscheinlich sind es ruhende Wanderzellen (s. a. u.).

Viertens kommen in sehr wechselnder oft aber auch ziemlich reichlicher
Tab. 2, Zahl im Bindegewebe sogen. Plasmazellen vor, d. h. unverzweigte, proto-
Fig. 7 u. 8 plasmareiche, ziemlich grosse Zellen mit rundem Kern, dessen Chromatin in groben Brocken an der Kernmembran verteilt ist (sogen. Radkern). Dicht neben dem Kern liegt stets ein heller Plasmahof (juxtanucleäre Vakuole) mit den Centrosomen, der übrige Zelleib ist basophil, d. h. er färbt sich mit basischen Farbstoffen dunkel, ohne Granulationen zu zeigen. Die Plasmazellen finden sich ähnlich wie die Mast-
Tab. 2, Fig. 7 zellen oft in der Nähe von Blutgefässen; häufig sind sie in manchen Schleim-
Tab. 26, Fig. 3 häuten (Nase).
Tab. 27, Fig. 4 Fünftens enthält das fibrilläre Bindegewebe fast stets sogen. Wanderzellen (im Gegensatz zu den fixen Zellen), d. h. farblose Elemente des Blutes oder der Lymphe, die aus den betreffenden Gefässen vermöge ihrer amoeboiden Bewegung ausge-

[1]) Die Ansichten über die Entstehung der Bindegewebsfibrillen sind geteilt. Die einen lassen sie stets intrazellulär entstehen und dann erst frei werden, andere nehmen an, dass von den Zellen eine (Grund-) Substanz ausgeschieden wird, die (erst extrazellulär) in Fibrillen zerfällt.

[2]) Am deutlichsten ist das bei den Flügelsehnenzellen (s. u.).

[3]) Auch mit Neutralrot (vital oder supravital) lassen sich die Granula der Mastzellen darstellen.

[4]) Die Granula der Mastzellen sind wasserempfindlich und lösen sich in wässerigen Konservierungsflüssigkeiten oft ganz auf (namentlich beim Menschen). Sie erscheinen dann in gewöhnlichen Gewebspräparaten als rundliche oder länglichrundliche Zellen aus zentralem kleinen Kern und scheinbar homogenem Protoplasma.

Digitized by Google

wandert und auf der Wanderung im Bindegewebe begriffen sind. Sie können alle Charaktere der farblosen Blutzellen zeigen, enthalten also auch gelegentlich eosinophile Granulationen (s. u. p. 76).

Ueber die gegenseitigen Verwandtschaftsverhältnisse der fünf Formen von zelligen Elementen des Bindegewebes sind die Ansichten geteilt. Während einige die Fibroblasten als eine Zellgruppe für sich betrachten und die übrigen Zellen, Mast-, Plasma- und Wanderzellen für Verwandte erklären, halten andere die Mastzellen für umgewandelte Fibroblasten.

Im lockeren Bindegewebe sind alle fünf Zellformen nachweisbar, wenn auch in wechselnden Mengenverhältnissen, im geformten dagegen finden sich fast nur Fibroblasten, die im Gegensatz zu der unregelmässigen Gestalt, die sie im lockeren Bindegewebe haben, gewisse Regelmässigkeit in ihrer Anordnung zeigen. Am deutlichsten ist das an manchen Sehnenzellen, die in Reihen als platte rechteckige Elemente liegen und im rechten (oder stumpfen) Winkel flügelförmige Fortsätze zwischen die benachbarten Sehnenbündel (s. a. u. p. 89) senden (sog. Flügelsehnenzellen). Sehr deutliche fixe Bindegewebszellen des geformten Bindegewebes sind auch die fixen Hornhautzellen des Auges, äusserst platte Elemente mit einem ausserordentlichen Reichtum von Ausläufern, die sich wieder mehrfach teilen. Tab. 4, Fig. 2 Tab. 3, Fig. 3

Die Grundsubstanz des fibrillären Bindegewebes spielt eine sehr untergeordnete Rolle. Sie ist wahrscheinlich fast flüssig und durchaus homogen, so dass sie im mikroskopischen Bilde der unmittelbaren Beobachtung sich entzieht [1]). Im lockeren Bindegewebe ziemlich reichlich vorhanden, tritt sie im geformten sehr zurück und stellt kaum mehr als eine die Faserbündel umhüllende Substanz dar.

Eine Abart des gewöhnlichen fibrillären Bindegewebes ist das pigmentierte Bindegewebe. Seine fixen Zellen enthalten gelbe oder braune Pigmentkörnchen, die im ganzen Zelleib also auch in den Fortsätzen der Zelle gelegen sind. Dadurch werden diese weit deutlicher als im nicht pigmentierten Bindegewebe [2]). Das pigmentierte Bindegewebe ist im menschlichen Körper nur spärlich vorhanden und hauptsächlich auf den Augapfel beschränkt (s. a. u. p. 218) [3]). Es ist relativ zellreich und arm an Bindegewebsbündeln und elastischen Fasern. Neben pigmentierten Zellen kommen in der Regel auch unpigmentierte Fibroblasten vor. Tab. 2, Fig. 9

3. Das elastische Gewebe ist dem gewöhnlichen fibrillären Bindegewebe nahe verwandt und unterscheidet sich von ihm im wesentlichen dadurch, dass die elastischen Fasern gegenüber den Bindegewebsfasern erheblich überwiegen. In typischen Fällen, namentlich beim Nackenbande (besonders des Rindes), finden sich sehr dicke, parallel angeordnete, elastische Fasern, die von einer geringen Menge fibrillären Bindegewebes (mit fixen Bindegewebszellen) umhüllt werden. Das elastische Gewebe ist wenigstens in so reiner Form wie im Nackenband im menschlichen Körper ziemlich selten. Tab. 4, Fig. 3

[1]) Nach Ansicht einiger Autoren wären Grundsubstanz und Fibrillen identisch; es gäbe dann ausser den Fibrillen keine eigentliche (homogene) Grundsubstanz.

[2]) Pigmentierte Bindegewebszellen finden sich gelegentlich auch zwischen den Epithelzellen und bedingen dann eine leichte Färbung des Epithels, ohne dass die Epithelzellen pigmentiert wären oder sie senden wenigstens pigmentierte Fortsätze in das Epithel hinein. Tab. 34, Fig. 4

[3]) Oft enthalten auch Epithelzellen Pigment (Auge, pigmentierte Epidermis; s. a. u. p. 203).

Digitized by Google

Tafel 3. **Stützgewebe II.**

Fig. 1. **Lockeres Bindegewebe** des Menschen, frisch in physiologischer Kochsalzlösung untersucht. Ausser Bindegewebsbündeln sind z. T. (zerrissene) elastische Fasern und einige Zellen (Fibroblasten) sichtbar. **Vergr. 500:1.**

Fig. 2. Sogenanntes **areoläres Bindegewebe** aus dem grossen Netz des Menschen. Es besteht aus anastomosierenden Bindegewebsbündeln festeren Gefüges, die weite Maschen bilden und lediglich Fibroblasten enthalten. **Vergr. 90:1. Technik:** Konservierung in Müllerscher Fl. Färbung mit Haematoxylin und Eosin.

Fig. 3. **Fixe Hornhautzellen** aus einem Flachschnitte der Hornhaut des Kaninchens. Platte, reich verzweigte Bindegewebszellen. Es sind Zellen in verschiedenen Ebenen sichtbar; die Kerne erscheinen nur undeutlich, weil im Protoplasma feine Körnchen (Mitochondrien?) gefärbt sind, die den Kern verdecken. Fasern sind nicht sichtbar. **Vergr. 360:1. Technik:** Vergoldung.

Fig. 4. **Fettgewebe** aus der Augenhöhle des Menschen. Typische Fettzellen mit Fettsäurenadeln in dem grossen, den Raum fast der ganzen Zelle einnehmenden Fetttropfen. Die der Membran anliegenden, abgeplatteten Kerne enthalten ebenfalls Fetttropfen (Lochkerne). **Vergr. 280:1. Technik:** Konservierung in Zenkerscher Lösung. Färbung mit Haematoxylin und Eosin.

Fig. 5. **Gallertiges Bindegewebe** aus einem Querschnitte des Nabelstranges des Neugebornen. **Vergr. 280:1. Technik:** Konservierung in Flemmingscher Lösung. Färbung mit Eisenhaematoxylin.

Fig. 6. Teil eines Durchschnittes eines menschlichen Rippenknorpels; frisch in physiologischer Kochsalzlösung untersucht. Typischer **Hyalinknorpel** mit Knorpelkapseln und Höhlen; in letzteren z. T. 2 bis 3 Zellen. Protoplasma und namentlich Kerne zeigen feine Fetttropfen. **Vergr. 280:1.**

Fig. 7. Teil eines Durchschnittes eines Intervertebralknorpels des Menschen. **Bindegewebsknorpel.** Innerhalb eines festen, faserreichen Bindegewebes liegen vereinzelte Knorpelkapseln mit Knorpelzellen. **Vergr. 180:1. Technik:** Konservierung in Alkohol. Färbung mit Haematoxylin nach Boehmer.

Fig. 8. Teil eines Durchschnittes des menschlichen Ohrknorpels (22jährig †). **Elastischer (Netz-) Knorpel.** Knorpelzellen und -Kapseln liegen innerhalb eines Netzwerkes feiner elastischer Fasern, die dunkel gefärbt sind. **Vergr. 220:1. Technik:** Konservierung in Zenkerscher Lösung. Färbung mit Weigerts Elastin.

Erklärung der Bezeichnungen für Fig. 1—8.

bdb = Bindegewebsbündel
bdk = Bindegewebskerne
bf = Bindegewebsfasern
cap = Kapillaren
elf = elastische Fasern
f = Fetttropfen
k = Kerne
k_1 = Kern von der Fläche gesehen
k_2 = Kern von der Kante gesehen
ka = Knorpelkapseln
ka_1 = Knorpelkapsel mit Kalkkörnchen
pr = Protoplasma
z = Zellen
zm = Zellmembran
* = Fettsäurenadeln.

Digitized by Google

UNIV. OF

Tab. 3.



Fig. 1.

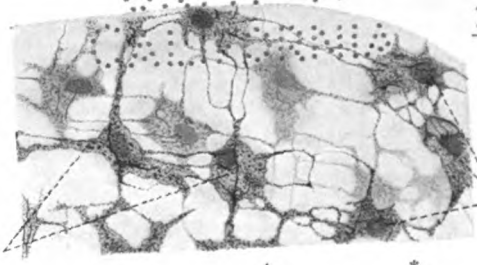

Fig. 3.



Fig. 2.

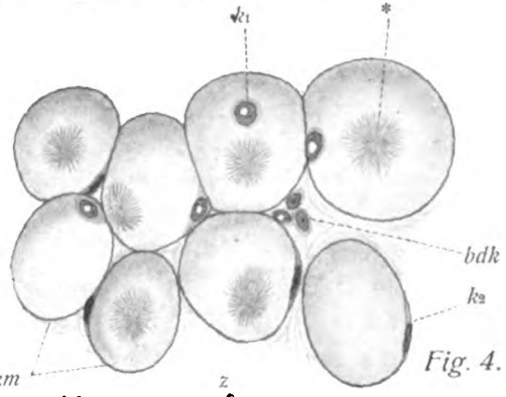

Fig. 4.

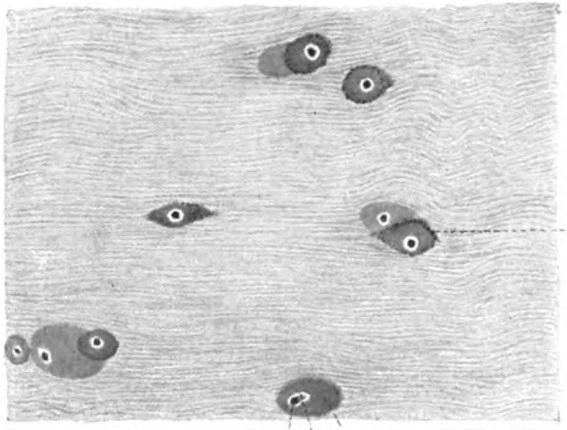

Fig. 7.

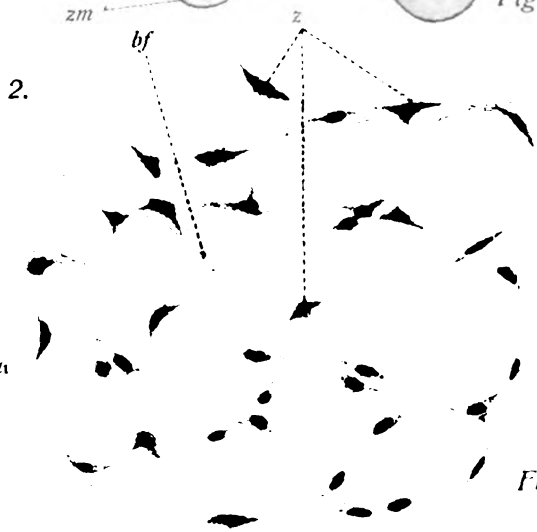

Fig. 5.

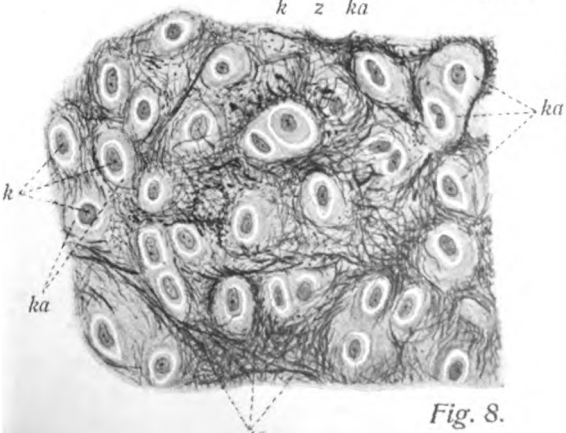

Fig. 8.

Fig. 6.

Digitized by Google

UNIV. OF
CALIFORNIA

Digitized by Google

4. Das Fettgewebe; auch dieses steht dem fibrillären Bindegewebe sehr nahe, da es sich aus dem lockeren Bindegewebe unmittelbar entwickeln und auch bis zu einem gewissen Grade in dieses zurückbilden kann. Dabei spielt die Aufnahme, beziehungsweise Abgabe von Fetttropfen in die fixe Bindegewebszelle die Hauptrolle. Geringe Mengen von Fett (feinste Tröpfchen) können die Fibroblasten ebensogut enthalten wie viele andere Zellen (Epithelzellen, Drüsenzellen, Knorpelzellen), beim typischen Fettgewebe kommt es jedoch zur Bildung von Fettzellen, d. h. kugligen oder nahezu kugligen Zellen, die im wesentlichen einen grossen, etwa 50—75 μ messenden Fetttropfen enthalten. Dieser wird von einem nur ganz schmalen Saum des ursprünglichen Protoplasma der Bindegewebszelle umgeben, der auch den stark abgeplatteten Kern enthält und als eine Art von Zellmembran erscheint. Der Kern zeigt seinerseits in der Regel einen oder mehrere kleine Fetttropfen. Tab. 3, Fig. 4 Tab. 47, Fig. 1 Tab. 48, Fig. 1 Tab. 52, Flg. 5

Die Fettzelle bildet sich aus der gewöhnlichen fixen Bindegewebszelle dadurch, dass sich im Protoplasma dieser feine Fetttröpfchen ablagern, die schliesslich zu einem grossen Tropfen konfluieren und das Protoplasma bis auf den peripheren Saum verdrängen. So kommt es im lockeren Bindegewebe fast überall hier und da zur Bildung einzelner Fettzellen oder Fettzellgruppen. An anderen Stellen des Körpers überwiegt das Fettgewebe vor dem lockeren Bindegewebe und stellenweise tritt reines Fettgewebe auf in Gestalt sogen. Fettträubchen oder -läppchen. Diese bestehen aus dicht gedrängten Fettzellen mit ganz spärlichen, trennenden oder verbindenden Bindegewebsbündeln, umhüllt von einer etwas stärkeren Lage fibrillären Bindegewebes. Dieses Fettgewebe ist reich an Blutgefässen (auch Lymphgefässen und Nerven), zahlreiche Kapillaren liegen in den engen Zwischenräumen zwischen den Fettzellen.

An solchen Stellen, wo normalerweise reines Fettgewebe sich findet (Unterhautgewebe, Gekröse, Nierensinus, Augenhöhle etc.), scheinen die Fettzellen soweit differenzierte Elemente ihrer Art geworden zu sein, dass sie sich in gewöhnliche Fibroblasten auch im atrophischen Zustand des Fettgewebes nicht mehr zurückzubilden imstande sind[1]). Die Fettzellen enthalten im erkalteten, abgestorbenen Zustand häufig Fettsäurenadeln (sogen. Margarinkristalle). Das Fett wird durch Ueberosmiumsäure tief schwarz gefärbt, ebenso durch manche Farbstoffe (Sudan); Aether, Benzol, Chloroform, Terpentinöl lösen wie alle Fettlösungsmittel die Fetttropfen der Fettzellen. Da das Fett stark lichtbrechend ist, erscheint das Fettgewebe im frischen Zustand glänzend, die einzelne Fettzelle (bei hoher Einstellung) dunkelrandig. Ausser Fettzellen und gewöhnlichen Fibroblasten kommen in der Regel noch Wanderzellen als zellige Bestandteile des eigentlichen Fettgewebes vor.

5. Das retikuläre Bindegewebe steht den übrigen Gruppen des Bindegewebes viel ferner als diese sich untereinander und hat vielleicht eine nähere Verwandtschaft zum gallertigen als zum fibrillären Bindegewebe. Es besteht aus Netzen von Fibroblasten, die mittels ihrer Ausläufer anastomosieren und so Maschen Tab. 2, Fig. 11

[1]) Bei der Atrophie typischen Fettgewebes verschwindet das Fett aus den Zellen fast ganz, die Zelle plattet sich dabei ab, ohne aber die Form des typischen, verästelten Fibroblasten anzunehmen. Da an Stelle des geschwundenen Fettes ein stark serös durchtränktes Protoplasma tritt, spricht man auch von serösen Fettzellen.

Digitized by Google

Tab. 2, Fig. 11 bilden, die von Lymphzellen ausgefüllt werden. Beim Menschen und den höheren Tieren überhaupt entwickeln diese Fibroblasten stets feine Fasern, die entweder im Zelleib selbst liegen bleiben oder wie die gewöhnlichen Bindegewebsfibrillen selbständig werden. Jedenfalls besteht das Netzwerk des retikulären Bindegewebes beim Erwachsenen aus Faserbälkchen, an denen man Kerne von Bindegewebszellen (vielleicht auch die ganzen Zellen) anliegend findet.

Das retikuläre Gewebe erscheint stets nur als Stützgewebe für das sogen. lymphatische oder adenoide[1]) Gewebe, d. h. die Maschenräume des Netzwerkes sind mit Lymphzellen (Näheres darüber s. u. p. 81), einer Art farbloser Blutzellen erfüllt. In dieser Zusammensetzung bildet das retikuläre Gewebe die Stützsubstanz der Lymphdrüsen, der lymphatischen Bildungen des Magen-Darmkanals, der Milz, vielleicht auch der Thymusdrüse[2]).

II. Das Knorpelgewebe.

Das Knorpelgewebe stellt eine kleine und fest begrenzte Gruppe der Bindesubstanz dar, deren wesentliche Eigentümlichkeit die ist, dass die Grundsubstanz erstlich relativ reichlich entwickelt ist, zweitens feste, starre, aber schneidbare Beschaffenheit (Knorpelkonsistenz) besitzt. Im übrigen zeigt auch das Knorpelgewebe die gleichen drei Hauptbestandteile wie das Bindegewebe: Zellen, Fasern und Grundsubstanz. Die verschiedenen Knorpelformen unterscheiden sich durch abweichendes Verhalten der Fasern und z. T. auch der Grundsubstanz, während der Charakter der Zellen aller drei Knorpelformen des Menschen der gleiche ist.

Die Knorpelzelle entspricht der fixen Bindegewebszelle oder dem Fibroblasten des fibrillären Bindegewebes und ist wie diese der unmittelbare Abkömmling der embryonalen Mesenchymzelle. Sie ist meist rundlich gestaltet und entbehrt, da sie in einer eigenen, geschlossenen Höhle der Knorpelgrundsubstanz liegt, der Fortsätze. Häufig liegen zwei oder mehr Knorpelzellen in einer Höhle, wobei sich die angrenzenden Flächen benachbarter Zellen abplatten. Der Kern ist meist rundlich, das Protoplasma enthält beim Erwachsenen gewöhnlich einen oder mehrere Fetttropfen.

Die drei Knorpelformen, die fast ausschliesslich[3]) beim Menschen vorkommen, sind: 1. der hyaline Knorpel, 2. der elastische Knorpel (Netzknorpel), 3. der
Tab. 3, Fig. 6 Bindegewebsknorpel (Faserknorpel).

Tab. 22, Fig. 1 1. Der hyaline Knorpel führt seinen Namen nach der Beschaffenheit
Tab. 33, Fig. 3 seiner Grundsubstanz, die unter dem Mikroskope durchaus homogen und strukturlos erscheint, wenn nicht besondere Hilfsmittel angewendet werden. Mit Hilfe solcher (namentlich durch künstliche Verdauung mit Pankreassaft und einige

[1]) Adenoid = drüsenartig bezieht sich auf die nicht genaue Bezeichnung der Lymphdrüsen und Milz als Drüsen. Die gesamten Elemente dieser Organe, Reticulum sowohl wie lymphoides Gewebe gehen gemeinsam aus dem embryonalen Mesenchym hervor.

[2]) Durch neuere Untersuchungen ist es mehr als zweifelhaft geworden, ob die Thymus zu den lymphatischen Organen gehört (s. a. u. p. 86). Jedenfalls geht das Reticulum hier aus Epithelzellen hervor, nicht aus Mesenchym wie bei Lymphdrüsen und Milz.

[3]) Bei niederen Tieren gibt es noch andere Knorpelarten, von denen die eine (vesikulärer Knorpel) auch beim Menschen vereinzelt vorzukommen scheint.

Digitized by Google

chemische Reagentien), entdeckt man aber, dass auch die scheinbar homogene Grundsubstanz des hyalinen Knorpels feinste, kollagene Bindegewebsfasern enthält. Da diese die gleiche Lichtbrechung haben wie die Grundsubstanz selbst, entgehen sie meist der direkten Beobachtung. Infolge der Anwesenheit dieser Bindegewebsfasern ist der Hyalinknorpel anisotrop und gibt beim Kochen Leim (Chondrin oder Knorpelleim)[1]). In der Umgebung der die Knorpelzellen enthaltenden Knorpelhöhlen bildet bei vielen Hyalinknorpeln die Grundsubstanz eine verdichtete, nicht immer deutlich von der umgebenden Substanz abgrenzbare Zone, die Tab. 3, Fig. 6 Knorpelkapsel. Die Grundsubstanz des Hyalinknorpels ist reichlich entwickelt, besonders im Innern hyaliner Knorpelspangen- oder -platten, während die Randzonen zellreicher und ärmer an Grundsubstanz sind. Sie ist basophil, d. h. färbt sich mit gewissen basischen Farbstoffen wie Haematoxylin lebhaft blau. Innerhalb der Knorpelhöhlen finden sich oft zwei und mehr Zellen, oft in langen Höhlungen ganze Zellreihen. Diese sind durch indirekte (mitotische) Teilung der Knorpelzellen entstanden, wobei eine Trennung der geteilten Zellen durch Grundsubstanz unterblieben ist. Doch kann auch eine solche erfolgen, so dass man benachbarte, durch eine schmale Brücke von Knorpelgrundsubstanz getrennte Knorpelhöhlen mit den Tochterzellen findet. Die Knorpelzellen sind gegen Reagentien sehr empfindlich, schrumpfen leicht und ziehen sich von der Wand der Knorpelhöhle zurück. An manchen Hyalinknorpeln, namentlich den Rippenknorpeln, treten asbestartig aussehende, starre, parallele Faserbündel innerhalb der hyalinen Grundsubstanz auf[2]). Der Hyalinknorpel erscheint im frischen Zustande eigenartig opak, weisslich-bläulich, oder leicht gelblich. Er neigt, namentlich im Alter, zur Verkalkung; dabei häufen sich die Kalkkörnchen zuerst in den Knorpelkapseln an. Manche Hyalinknorpel des Menschen, wie die grossen Kehlkopfknorpel verknöchern in einem gewissen Alter regelmässig, d. h. sie wandeln sich teilweise oder ganz in echtes Knochengewebe um, eine Erscheinung, die im grossen Massstabe bei der Umbildung des ursprünglich knorpeligen Embryonalskelets erfolgt. Alle grösseren Hyalinknorpel, insbesondere alle selbständigen Knorpelplatten sind vom Perichondrium, der Knorpelhaut, überzogen. Diese ist auch Träger der Gefässe und Nerven, die nicht in die eigentliche Knorpelsubstanz eindringen. Ebensowenig sind bisher mit Bestimmtheit besondere, dem Saftverkehr dienende Kanälchen in der Knorpelgrundsubstanz nachgewiesen worden.

Der Hyalinknorpel ist im menschlichen Körper die am meisten verbreitete Tab. 8, Art des Knorpelgewebes. Sie findet sich in den Rippenknorpeln, den Gelenk- Fig. 3 u. 4 knorpeln, den grossen Kehlkopfknorpeln, den übrigen Knorpeln des Respirationstraktus (soweit sie nicht elastischer Natur sind)[3]) einschliesslich der Nasenknorpel und den echten Synchondrosen[4]).

[1]) Das Chondrin ist nur Bindegewebsleim (Glutin) mit einigen Beimengungen.

[2]) Obwohl sich diese „Asbestfasern" gegen chemische Reagentien etwas verschieden verhalten, als kollagene Bindegewebsfasern, dürften sie doch nur Umbildungsstufen solcher sein.

[3]) Die Knorpel der Bronchien werden im späteren Leben meist zu elastischem Knorpel.

[4]) Die zahlreichen Synchondrosen des unausgebildeten Skelets bestehen natürlich aus Knorpel, da sie lediglich noch unverknöcherte Reste des Embryonalskelets sind, das anfangs überhaupt rein hyalinknorplig ist.

Digitized by Google

Tab. 3, Fig. 8 Tab. 32, Fig. 1 u. 3 Tab. 34, Fig. 5 u. 6

2. Der elastische Knorpel (Netzknorpel) hat im Gegensatz zum Hyalinknorpel eine ausgesprochen gelbliche Färbung. Er unterscheidet sich von diesem dadurch, dass in der Grundsubstanz reichlich elastische Fasern von meist mittlerer Dicke auftreten, die deutliche und zwar oft recht dichte Netze bilden. Er geht gelegentlich (Giessbeckenknorpel) ohne jede Grenze unter allmählicher Abnahme der Zahl der elastischen Fasern in gewöhnlichen Hyalinknorpel über. Elastischer Knorpel findet sich in der Ohrmuschel und dem äusseren Gehörgang, der tuba auditiva, dem Kehldeckel und den kleinen am Kehlkopfeingang gelegenen Knorpeln, dem processus vocalis des Giessbeckenknorpels. In der Regel gehen aber auch andere Knorpel des Respirationstraktus — namentlich der Bronchialwandungen innerhalb der Lunge — beim Erwachsenen in elastischen Knorpel über, während sie im Jugendzustand fast stets hyalin sind.

Tab. 3, Fig. 7

3. Die dritte Knorpelart, der Bindegewebsknorpel, findet sich am seltensten, hauptsächlich in den fibrocartilagines intervertebrales und anderen sogen. Faserknorpeln (disci articulares, fibrocartilago interpubica und gelegentlich an Stelle echten hyalinen Gelenkknorpels). Er besteht aus dichten Bündeln fibrillären Bindegewebes, zwischen denen in kleinen Gruppen oder vereinzelt Knorpelzellen mit Knorpelkapseln vorkommen. Hier ist also die typische Knorpelgrundsubstanz auf die Knorpelkapseln reduziert. Bindegewebsknorpel geht einerseits in Hyalinknorpel, andrerseits in geformtes Bindegewebe ohne scharfe Grenze über.

III. Das Knochengewebe, *substantia ossea*.

Das Knochengewebe ist ausgezeichnet durch eine feste, verkalkte Grundsubstanz, innerhalb deren sich kollagene und anscheinend unverkalkte[1]) Bindegewebsfibrillen in reichlicher, dichtgedrängter Zahl finden, während die Zellen in besonderen Höhlungen der Grundsubstanz gelegen sind, den Knochenhöhlen.

Die Grundsubstanz des Knochengewebes enthält in äusserst feiner, mit mikroskopischen Hilfsmitteln nicht erkennbarer Verteilung[2]) Kalksalze (phosphorsaurer und kohlensaurer Kalk), ferner unverkalkte kollagene Fibrillen, die fast stets zu Bündeln angeordnet sind. Die Bündel liegen so dicht, dass sie nur durch schmale Streifen von Grundsubstanz getrennt werden. Daneben kommen auch gelegentlich einzelne, nicht zu Bündeln angeordnete Fibrillen vor.

Tab. 7 Fig. 3 u. 4

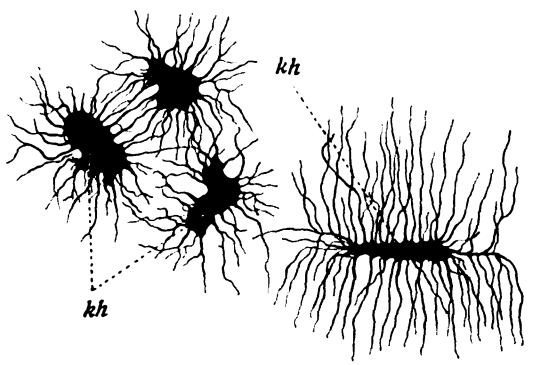

Fig. 8.

Fig. 8. **Knochenhöhlen aus einem Längsschliffe eines menschlichen Röhrenknochens.** Die 3 linken Höhlen sind von der Fläche gesehen, die rechte von der Kante. *Vergr. 700:1.*

Erklärung der Bezeichnungen.
kh = Knochenhöhle.

[1]) Nach Ansicht einiger Autoren sind auch die Fibrillen (wenigstens deren Hauptmasse) verkalkt.
[2]) Die Knochengrundsubstanz erscheint daher zwischen den Fibrillenbündeln homogen.

Digitized by Google

Die Knochenfibrillen können zu feinen oder zu gröberen Bündeln vereinigt sein. Ersteres ist die Regel, und insbesondere die lamellös gebaute (s. u. p. 56) Knochensubstanz, die die Hauptmasse des menschlichen Skelets ausmacht, ist feinbündlig (feinfaserig). Grobbündliger (grobfaseriger) Knochen findet sich ausser bei der Entwicklung (s. u. p. 61) der Knochen nur in Gestalt geflechtartiger Bündel an wenigen Stellen des Skelets (Schädelnähte, Sehneninsertionen)[1]).

Die Knochenzellen sind platte längliche Zellen, die in entsprechenden Höhlungen der Knochengrundsubstanz liegen. Diese Knochenhöhlen („Knochenkörperchen") haben der Form der Zelle entsprechend stark abgeplattete, ellipsoidische Form (kürbiskernähnlich) bei einer Länge von 15—30 μ (Breite von 5—15 und Dicke von 3—8 μ). Benachbarte Knochenhöhlen werden durch zahlreiche, sehr feine und meist — wenn auch nicht stark[2]) — verzweigte Kanälchen verbunden. Man nennt sie Knochenkanälchen, *canaliculi ossium;* sie gehen nach allen Seiten und zwar meist rechtwinklig, von der Knochenhöhle aus, so dass die ganze Knochengrundsubstanz von solchen feinen Kanälchen durchzogen wird. In der Umgebung der Höhlen ist stets eine schmale Zone von Grundsubstanz vollkommen fibrillenfrei. Man nennt diese, aus besonders hartem Knochengewebe gebildete Zone die Knochenkapsel. Tab. 4, Fig. 1 Tab. 7 Fig. 8, 10, 11 Tab. 7, Fig. 4

Die Knochenzelle selbst ist platt, membranlos mit länglichem Kern. Sie sendet feinste Ausläufer in die Knochenkanälchen, ohne dass sich stets mit Sicherheit feststellen liesse, ob diese auch beim Knochengewebe des Erwachsenen noch mit den Ausläufern der Nachbarzelle zusammenhängen, wie das bei der Entwicklung des Knochens (s. u. p. 61) bestimmt der Fall ist.

Das Knochengewebe bildet den Hauptbestandteil aller Knochen und findet sich hier fast stets in einer besonderen Art der Anordnung (Lamellen) [s. u. p. 56]; als reines, nicht lamellöses Knochengewebe bildet es das sogen. Zement der Zahnwurzel (s. a. u. p. 119).

Eine Abart des Knochengewebes ist das Zahnbeingewebe, *substantia eburnea,* das einen der Hauptbestandteile des Zahns darstellt (s. u. Zähne p. 117).

Die Frage der Histogenese des Knochengewebes ist zur Zeit noch eine strittige. Während früher allgemein angenommen wurde, dass die Osteoblasten (s. u. p. 63) in erster Linie oder allein bei der Bildung sämtlicher Elemente des Knochengewebes in Frage kommen und nicht bloss die Knochenzellen sondern auch Grundsubstanz und Fibrillen lieferten, treten jetzt einige Autoren dafür ein, dass den Osteoblasten nur eine verhältnismässig geringe Rolle zukommt; dass sie ausser den Zellen höchstens die Grundsubstanz, nicht aber die Fibrillen bilden. Letztere sollten dann von Seiten anderer Zellen des Bindegewebes gebildet werden und zwar sollte diese Bildung von Knochenfibrillen die ganze Knochenbildung einleiten, die Osteoblasten erst sekundär in Tätigkeit treten.

Das Muskelgewebe.

Der Begriff des Muskelgewebes ist eigentlich in erster Linie ein physiologischer. Man bezeichnet als Muskelgewebe diejenige Gewebsform, deren Elemente sich durch hochgradig gesteigerte Kontraktionsfähigkeit auszeichnen. Gleichzeitig ist die Fähigkeit der Kontraktion an das Vorhandensein von Fibrillen geknüpft.

[1]) Auch die sogen. Sharpeyschen Fasern (s. a. u. p. 57) sind grobe, vom Periost aus in die Knochensubstanz vordringende, sicher unverkalkte Bündel.

[2]) Die von den spitzen Enden der Höhlen ausgehenden Kanälchen sind stärker verzweigt als die von den Flächen entspringenden.

Digitized by Google

Tafel 4. Stützgewebe III. Muskelgewebe I.

Fig. 1. Teil eines Querschnittes eines menschlichen Röhrenknochens (Metacarpalknochen(†)[1]). **Knochengewebe.** Man sieht die Knochenzellen mit ihren langen, in den Knochenkanälchen gelegenen Ausläufern, die Kerne der Zellen, die Kittlinien zwischen den Lamellen (siehe auch Tafel 7). **Vergr. 740:1. Technik:** Konservierung in Alkohol. Entkalkung in 5 proz. Trichloressigsäure. Färbung mit Delafieldschem Haematoxylin und Boraxkarmin. Einschliessen in alkoholisch. Glycerinleim (nach **M.** Heidenhain).

Fig. 2. **Flügelsehnenzellen** aus der Schwanzsehne der Maus. Beispiel platter, reihenförmig angeordneter Bindegewebszellen mit regelmässig gerichteten platten Fortsätzen. Jede Zelle gibt vier rechtwinklig vom Zelleib ausgehende Fortsätze ab, die Sehnenbündel umfassen. Je zwei von diesen liegen in der gleichen Ebene; die einen in der Ebene des Präparates, die anderen senkrecht zu ihr (helle Streifen über den Kernen.) Die länglichen, platten Kerne benachbarter Zellen liegen paarweise dicht nebeneinander. Oben sind zwei Zellen und Kerne von der Kante gesehen dargestellt. **Vergr. 1100:1. Technik:** Haematoxylin, Eisessig, Ammoniak. Quetschpräparat.

Fig. 3. Querschnitt des **Nackenbandes** des Ochsen. Starke elastische Fasern von etwas wechselnder Dicke liegen der Länge nach (querdurchschnitten und gelb im Präparat) in spärlichem, lockerem, kernhaltigem Bindegewebe (rot). **Vergr. 250:1. Technik:** Konservierung in Alkohol. Zelloidinschnitte. Färbung mit Pikrofuchsin und Haematoxylin nach van Gieson.

Fig. 4. Teil eines Längsschnittes einer dünnen, sarkoplasma**armen, quergestreiften Muskelfaser** der Zunge des Menschen (28 jähr. †). Typisches Bild der quergestreiften Faser. Man sieht isotrope und anisotrope Substanz, das Sarkolemma, schmale längliche Kerne an der Innenfläche des Sarkolemma, ferner auch Zwischen- und Mittelscheibe. **Vergr. 800:1. Technik:** Konservierung mit Müllerscher Flüssigkeit. Zelloidinschnitte. Färbung mit Haematoxylin und Eosin.

Fig. 5. Teil eines Längsschnittes einer dünnen, sarkoplasma**reichen, quergestreiften Muskelfaser** der Gaumenbögen des Menschen (28 jähr. †). Die Faser erscheint sehr deutlich längsgestreift, man erkennt einzelne Fibrillen beziehungsweise Fibrillengruppen. Die Querstreifen sind wesentlich niedriger als bei Fig. 4, die Kerne sind breiter und liegen in stärkeren Sarkoplasmaanhäufungen. **Vergr. 800:1. Technik** wie bei Fig. 4.

Fig. 6. Querschnitt einer sarkoplasmareichen **quergestreiften Muskelfaser** des Menschen aus den Gaumenbogenmuskeln (28 jähr. †). Man erkennt sehr deutlich die aus Fibrillengruppen gebildeten Muskelsäulchen, das Sarkoplasma, die Kerne und das Sarkolemma. Der Querschnitt entspricht dem Längsschnitt der Fig. 5 (vergl. auch Taf. 13 Fig. 2). **Vergr. 800:1. Technik** wie bei Fig. 4.

Fig. 7. **Muskelfibrillen** einer Salamanderlarve. Jede der verschieden dicken Fibrillen zeigt abwechselnd isotrope und anisotrope Substanz. **Vergr. 1000:1. Technik:** Konservierung in Chromsäure 2‰. Färbung mit Haematoxylin und Eosin.

Fig. 8. **Verzweigte, quergestreifte Muskelfaser** aus den oberflächlichen Lagen der Zungenmuskulatur des Menschen (28 jähr. †). Eine einzige Faser verästelt sich vor ihrer Insertion an der Zungenfascie in drei stärkere und zwei feinere Zweige. **Vergr. 290:1. Technik** wie bei Fig. 4.

Fig. 9. Teil eines Querschnittes durch einen Papillarmuskel des menschlichen Herzens (21 jähr. †). **Herzmuskulatur.** Man sieht eine Reihe von sehr verschiedenartig gestalteten Querschnitten von Herzmuskelzellen, z. T. sehr sarkoplasmareichen Fasern. Die zentral gelegenen Kerne, der Reichtum an Sarkoplasma, die deutlichen, oft radiär gestellten Muskelsäulchen, das sehr zarte (scheinbar fehlende) Sarkolemm sind neben der unregelmässigen Gestalt für das Querschnittbild der Herzmuskelzelle charakteristisch. **Vergr. 400:1. Technik:** Konservierung in Zenkerscher Lösung. Paraffinschnitt. Färbung mit Haematoxylin und Eosin.

Fig. 10. Teil eines Längsschnittes der **Herzmuskulatur** des Menschen (†)[1]. Man sieht die relativ kurzen, meist einkernigen „Fasern" (Zellen), durch dunkle, rot gefärbte, oft treppenartig abgesetzte Schaltstücke von einander getrennt, mit ihren zentralen Kernen. Zwischen den einzelnen Zellen viele schräge Anastomosen. Wegen ihres Sarkoplasmareichtums erscheinen die „Fasern" auch deutlich längsgestreift. **Vergr. 375:1. Technik:** Konservierung in Sublimat. Feine Paraffinschnitte. Färbung mit Haematoxylin und Eosin.

Fig. 11. Kleines Stück der vorigen Figur bei stärkerer Vergrösserung, die Grenze zweier **Herzmuskelzellen** darstellend. Man erkennt das (dunklere) Schaltstück mit den durchlaufenden Fibrillen, die hier die sogen. Schaltstiftchen erzeugen. **Vergr. 1200:1. Technik** wie bei Fig. 10.

Erklärung der Bezeichnungen für Fig. 1—11.

ai = anisotrope Substanz
bd = Bindegewebe
bk = Bindegewebskerne
elf = elastische Fasern
fi = Fibrillen
hk = Haversscher Kanal
hmz = Herzmuskelzellen
is = isotrope Substanz
k = Kerne
k_1 = Kerne von der Kante gesehen
k_2 = Kerne von der Fläche gesehen
knz_1 = Knochenzellen von der Fläche gesehen
knz_2 = Knochenzellen von der Kante gesehen
lam = Knochenlamelle zwischen zwei Kittlinien
mk = Muskelkerne
ms = Muskelsäulchen
msch = Mittelscheibe
prf_1 = Protoplasmafortsätze in der Ebene des Präparates
prf_2 = Protoplasmafortsätze senkrecht zur Ebene des Präparates
sch = Schaltstücke
scl = Sarkolemm
spl = Sarkoplasma
vc = Blutkapillaren
zgr = Zellgrenzen
zsch = Zwischenscheibe
+ = Ausmündung von Knochenkanälchen in den Haversschen Kanal
* = Anastomosen der Herzmuskelfasern
* = Querschnitt einer Anastomose

[1]) Nach Präparaten von Prof. M. Heidenhain-Tübingen.

Digitized by Google

UNIV. OF CALIFORNIA

Tab. 4.

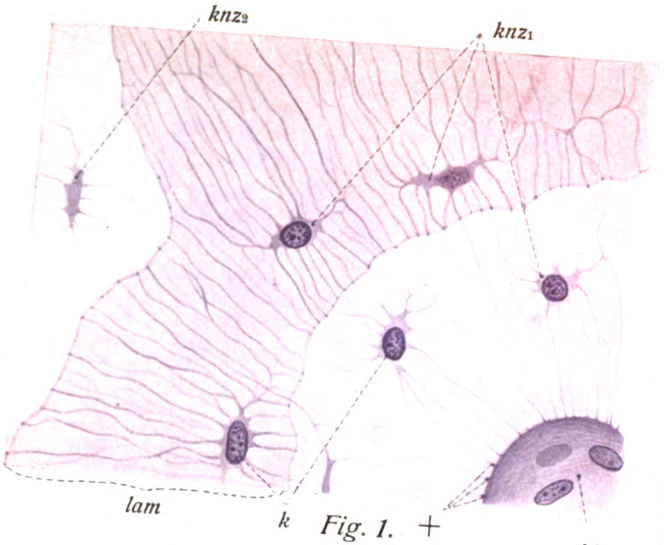

Fig. 1.

Fig. 2.

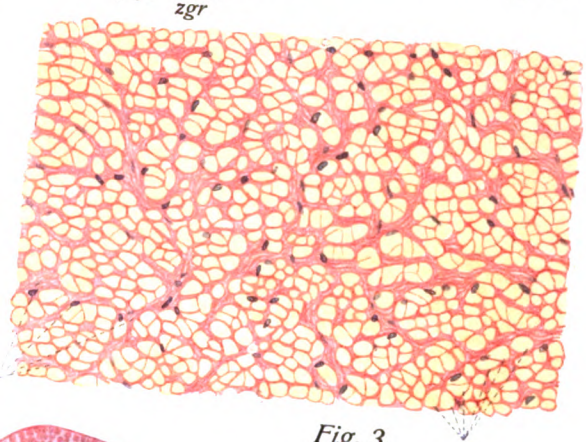

Fig. 3.

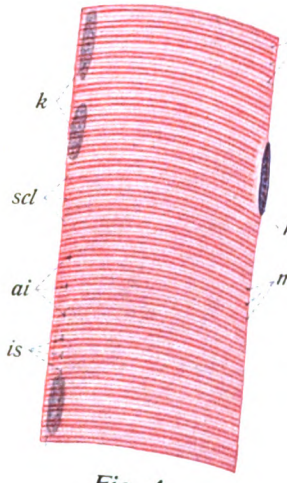

Fig. 4.



Fig. 5.

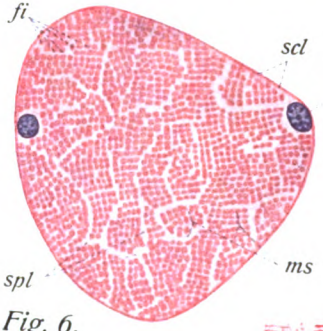

Fig. 6.



Fig. 7.



Fig. 11.

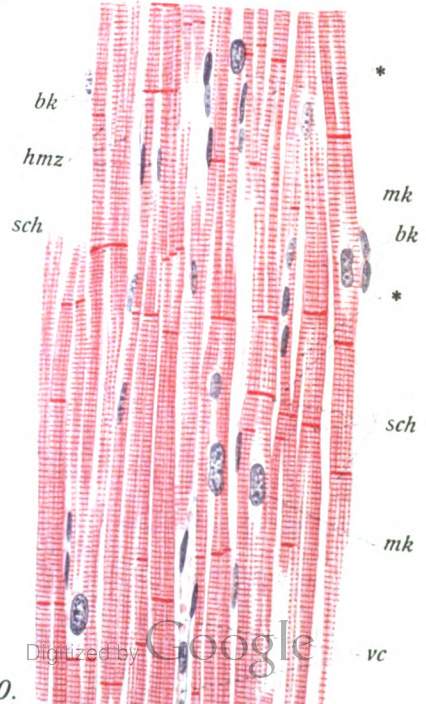

Fig. 10.

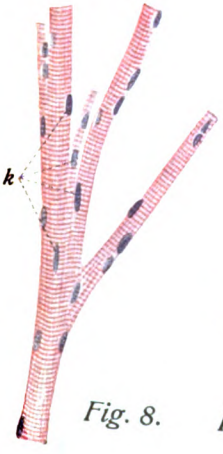

Fig. 8.

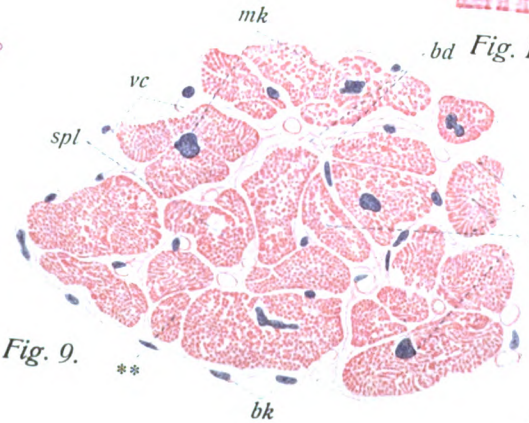

Fig. 9.

Digitized by Google

UNIV. OF
CALIFORNIA

Digitized by Google

Diesen gemeinsamen Merkmalen der Muskelfasern, wie man wenig passend alle Elemente des Muskelgewebes nennt, stehen erstlich recht unterschiedliche histologische Eigenschaften gegenüber, zweitens die wesentlich verschiedene Abkunft der einzelnen Arten von Muskelfasern. Man unterscheidet drei Formen von Muskelgewebe: 1. das der glatten Muskulatur, 2. das der quergestreiften Muskulatur, 3. das der Herzmuskulatur.

1. Die **glatte Muskulatur** ist die einfachste Art von Muskelgewebe des menschlichen Körpers. Ihre Elemente sind einfache kontraktile Zellen (Muskelzellen) von lang-spindelförmiger Gestalt. In der Mitte ihrer Länge am dicksten und zylindrisch, laufen sie nach beiden Enden hin spitz aus. An der dicksten Stelle der Zelle oder Faser liegt der längliche, meist stäbchen- oder wurstförmige Kern mit deutlichem Kerngerüst und Nucleolen. Das Protoplasma der glatten Muskelfaser ist feinstreifig und enthält feine[1]) oder gröbere (0,2—1 μ starke) Fibrillen, die nicht an allen glatten Muskelfasern ohne weiteres deutlich hervortreten. Die Fibrillen bilden keine Bündel, sind strukturlos und anisotrop und liegen stets mit ihrer Längsachse in der Längsachse der Zelle und zwar in verhältnismässig geringer Zahl. Tab. 5, Fig. 1 u. 2 Tab. 10, Fig. 4—6 Tab. 49, Fig. 8 u. 9

Eine Zellmembran fehlt den glatten Muskelfasern, an Stelle dessen findet sich eine festere Aussenschicht des Protoplasma. Letzteres färbt sich mit sauren Anilinfarbstoffen (Eosin u. a.) ziemlich intensiv. Die Grösse der glatten Muskelzellen ist eine recht variable. Die Länge schwankt meist zwischen 30 μ und 250 μ, doch kommen in kleineren Blutgefässen noch kürzere, im schwangeren Uterus noch erheblich längere Fasern vor. Die Dicke der glatten Muskelfasern ist weniger starken Schwankungen unterworfen und beträgt etwa 5—10 μ.

Selten liegen die glatten Muskelfasern vereinzelt (Darmzotten). Häufiger findet eine Vereinigung einer geringen Menge von Fasern zu kleinen Bündeln statt (Ureter), in der grossen Mehrzahl der Fälle bildet die glatte Muskulatur kompakte parallelfaserige Häute oder grobe Netze. Dabei liegen die einzelnen Fasern mit alternierend gestellten Kernen dicht nebeneinander, durch eine geringe Menge Kittsubstanz fest verbunden[2]). Ausserdem wird jede glatte Muskelfaser von äusserst feinen Bindegewebsfibrillen vollständig eingehüllt, während gröbere fibrilläre Bindegewebszüge die einzelnen Bündel trennen.

Das glatte Muskelgewebe findet sich sehr verbreitet im menschlichen Körper als Eingeweidemuskulatur, die nur in Ausnahmefällen von quergestreiften Muskelfasern gebildet wird. Es kommt daher im Bereiche fast aller Eingeweidetraktus einschliesslich der höheren Sinnesorgane (Binnenmuskeln des Auges) vor (Darm-, Blasen-, Samenleiter-, Uterusmuskulatur, Muskeln der Bronchialwände) und bildet auch die Muskulatur des Gefässsystems[3]) und der äusseren Haut.

Das glatte Muskelgewebe enthält Blut- und Lymphgefässe sowie Nerven. Es ist mit wenigen Ausnahmen dem Willen nicht unterworfen, wie sich sein

[1]) Gelegentlich erreichen die Fibrillen der glatten Muskelfasern recht beträchtliche Stärke, welche die der quergestreiften Muskulatur übertrifft (1 μ).

[2]) Die sogen. Interzellularbrücken zwischen glatten Muskelfasern sind Kunstprodukte.

[3]) Die Muskulatur des Herzens nimmt gegenüber der Muskulatur der übrigen Blutgefässwand eine Sonderstellung ein (s. u.).

Digitized by Google

Verhalten bei der Kontraktion auch physiologisch in mehrfacher Beziehung von dem der quergestreiften Muskulatur unterscheidet.

Die glatte Muskulatur ist in der Regel ein Produkt des embryonalen Mesenchyms, geht also aus der gleichen Quelle hervor wie die embryonale Bindesubstanz. In Ausnahmefällen ist sie ektodermaler Herkunft (einige Binnenmuskeln des Auges, Schweissdrüsen s. u. p. 212), an einzelnen Stellen vielleicht auch entodermaler.

2. Die **quergestreifte Muskulatur** Die Elemente der quergestreiften
Tab. 4, Fig. 4—7 Muskulatur sind die quergestreiften Muskelfasern (Muskelprimitivbündel).
Tab. 13 Sie stehen in mehrfacher Beziehung im direkten Gegensatz zu den glatten Fasern.
Fig. 1 u. 2 Vor allem sind es nicht einfache Zellen wie diese, sondern vielkernige Plasmodien, die durch fortgesetzte Kernteilung ohne nachfolgende Zellteilung aus der embryonalen Myotomzelle (s. u.) hervorgegangen sind.

Die quergestreiften Muskelfasern sind lange und verhältnismäsig schmale, zylindrische Fäden von meist beträchtlicher Länge, welche eine deutliche Querstreifung und mehr oder weniger deutliche Längsstreifung zeigen. Letztere ist der Ausdruck der in grosser Zahl innerhalb der Faser gelegenen, kontraktilen Muskelfibrillen, welche die Hauptmasse der Substanz der quergestreiften Muskelfaser darstellen. Diese Fibrillen bestehen aus abwechselnd einfachbrechender, unter dem Mikroskop hell erscheinender (isotroper) und anisotroper doppeltbrechender, unter dem Mikroskop dunkel erscheinender Substanz. Isotrope und anisotrope Substanz wechseln innerhalb der Fibrille in regelmässigen gleichen Zwischenräumen miteinander ab. Die Fibrille selbst ist ein sehr feiner, glatter Faden, der wohl stets (vielleicht sogar erheblich) unter 1 μ Dicke zurückbleibt [1]). Jede einzelne Fibrille erscheint also quergestreift wie die Muskelfaser selbst.

Die sämtlichen Fibrillen einer quergestreiften Muskelfaser — und je nach der Dicke der Faser sind es bis zu vielen Hundert — sind so angeordnet, dass isotrope und anisotrope Bestandteile aller Fibrillen nebeneinander zu liegen kommen. Auf die Weise entsteht die Querstreifung der Muskelfaser, d. h. die scheinbare Zusammensetzung aus abwechselnd einfach- und doppeltbrechenden Scheiben [2]). Betrachtet man die Querstreifung der Muskelfaser genauer, namentlich unter Anwendung stärkerer Vergrösserungen, so bemerkt man in der isotropen Substanz eine, in der Mitte ihrer Höhe gelegene schmale Scheibe anisotroper Substanz, die sogen.
Tab. 4, Fig. 4 Zwischenscheibe (Krausesche Querlinie), während ebenfalls in der Mitte der Höhe der anisotropen Substanz eine feine Lage isotroper Substanz vorkommt, die Mittelscheibe (Hensen). Natürlich zeigt sich die gleiche Erscheinung an jeder einzelnen Fibrille [3]).

Wenn auch die Fibrillen die Hauptmasse der quergestreiften Muskelfaser ausmachen, so kommen doch ausser ihnen noch folgende regelmässigen Bestandteile vor: 1. das Sarkoplasma, 2. das Sarkolemma, 3. die Kerne, so dass also die quer-

[1]) Während die Dicke der einzelnen Muskelfasern sehr wechselt (s. u.), schwankt die der Fibrillen nur innerhalb geringer Grenzen.

[2]) Durch gewisse Reagentien (Alkohol) bricht die Muskelfaser in Querscheiben sogen. Discs (die Fibrille in kleinste Teile, sarcous elements).

[3]) An manchen quergestreiften Muskelfasern, namentlich grossen solchen von Insekten, lassen sich mit Hilfe von stärkeren Vergrösserungen noch weitere Einteilungen machen.

Digitized by Google

gestreifte Muskelfaser aus vier verschiedenartigen Bestandteilen sich zusammensetzt. Das Sarkoplasma ist als nicht zu quergestreifter, kontraktiler Substanz differenziertes Zellprotoplasma aufzufassen und kommt meist nur in geringer, wenn auch etwas wechselnder Menge in den Muskelfasern vor. Es bildet in Gestalt feiner Bälkchen Umhüllungen einzelner Fibrillengruppen, der sogen. Muskelsäulchen. Tab. 4, Fig. 6 Innerhalb eines Muskelsäulchens liegt eine gewisse Zahl (20—50) Fibrillen[1]) eng verkittet (durch geringe Mengen von Sarkoplasma). Ferner findet sich eine sehr feine Lage von Sarkoplasma an der Innenfläche des Sarkolemma, namentlich in der Umgebung der Kerne. An sarkoplasmareichen Fasern ist die Abgrenzung der Muskelsäulchen oft sehr deutlich. Solche Fasern haben beim Menschen meist sehr viel schmälere Querstreifen als sarkoplasmaarme Fasern, ferner tritt an ihnen die Längsstreifung viel deutlicher hervor als an sarkoplasmaarmen Fasern, oft deutlicher als die Querstreifung. Sarkoplasmaarme Fasern dagegen lassen vielfach gar keine Längsstreifung erkennen.

Man unterscheidet nach der Menge des Sarkoplasma zwei Arten von Muskelfasern, 1. sogen. trübe Fasern (nach ihrem Aussehen unter dem Mikroskop so benannt), d. h. sarkoplasmareiche und 2. helle, d. h. sarkoplasmaarme Fasern. Im allgemeinen finden sich die trüben Fasern in wechselnder, aber meist geringer Zahl zwischen den hellen zerstreut; bei manchen Tieren (z. B. dem Kaninchen) bestehen jedoch einige Muskeln ganz aus der einen, andere ganz aus der anderen Faserart. Die Muskeln, welche aus sarkoplasmareichen Fasern bestehen, sehen rot aus (rote Muskeln z. B. Semitendinosus des Kaninchens), die mit sarkoplasmaarmen Fasern weiss (z. B. Adductor magnus des Kaninchens). Bei manchen Muskelfasern ist die Menge des Sarkoplasma so gering, dass die Unterscheidung der einzelnen Muskelsäulchen Schwierigkeiten macht.

Das Sarkoplasma enthält regelmässig, namentlich an den Knotenpunkten zwischen den Muskelsäulchen, feine, stark lichtbrechende Körnchen, die sogen. interstitiellen Körnchen. Diese bestehen vielleicht (wenigstens zum Teil) aus feinen Fetttropfen.



Fig. 9. **Die Enden dreier isolierter quergestreifter Muskelfasern des Frosches.** Links intermuskuläres, rechts Sehnenenden. Man beachte die, namentlich für die Sehnenenden charakteristischen Kernanhäufungen, die Querstreifung ist nur ganz undeutlich zu erkennen. *Vergr. 100:1.* Technik: Isolation in Kali causticum.

Das Sarkolemma ist ein ziemlich derbes, gänzlich strukturloses Häutchen von grosser Widerstandsfähigkeit. Es bildet eine vollständige Umhüllung der ganzen Muskelfaser und ist als Zellmembran[2]) dieser aufzufassen, nicht etwa als ein Binde- Tab. 4, Fig. 6 gewebshäutchen.

Die Kerne der quergestreiften Muskelfasern finden sich in grosser Zahl (oft Tab. 4, mehrere Hundert in einer Faser). Ihre Gestalt ist eine längliche (mässig lang- Fig. 4 u. 5

[1]) Die Verteilung des Sarkoplasma und die Anordnung der Muskelsäulchen erkennt man am besten auf dem Muskelquerschnitt. Das Sarkoplasma bewirkt auf einem solchen eine Einteilung in einzelne, ziemlich regelmässig begrenzte, aber verschieden grosse Felder, die sogen. Cohnheimsche Felderung.

[2]) Die gestreifte Muskelfaser wäre also als ein vielkerniges, fadenförmiges Plasmodium mit deutlicher Zellmembran zu bezeichnen.

Digitized by Google

Tab. 4, Fig. 6 elliptische bis kurzwurstförmige). Ihre Lage ist bei höheren Tieren[1]) und dem Menschen fast stets eine periphere, d. h. sie liegen von einer geringen Menge von
Tab. 13, Fig. 2 Sarkoplasma umhüllt dicht unter dem Sarkolemma. Die Gesamtzahl der Kerne lässt häufig eine Art spiraliger Anordnung erkennen. Die Längsachse des Kernes fällt mit der Achse der Faser zusammen. Dünne Fasern haben (verhältnismässig) weit mehr Kerne als dicke.

Was die Massverhältnisse der quergestreiften Muskelfasern anlangt, so schwankt die Länge zwischen $^1/_2$—12 cm und darüber[2]), die Dicke in den extremsten Fällen zwischen 10 und 100 μ, meistens zwischen 20 und 70 μ. Nur bei kurzen Muskeln reichen die Fasern von einem Sehnenende bis zum andern. Bei längeren findet innerhalb der Länge des Muskels eine Aneinanderlagerung von Fasern statt und
Fig. 9 zwar oft eine mehrfache. Man kann daher intermuskuläre und Sehnenenden der
Tab. 18, Fig. 6 quergestreiften Muskelfasern unterscheiden. Erstere erscheinen meist in abgeschrägter Form, letztere als kuppelartige Abrundungen. An den Sehnenenden findet man regelmässig Anhäufungen von Kernen, die hier z. T. auch im Innern der Faser liegen (s. Anm.).

Selten finden Gabelungen quergestreifter Muskelfasern statt, meist sind die Fasern ihrer ganzen Länge nach gleichmässig zylindrisch ohne Abzweigungen. Nur an einzelnen Stellen kommen deutliche Verästelungen quergestreifter Muskelfasern vor; beim Menschen zeigen namentlich die oberflächlichen Muskelfasern der
Tab. 4, Fig. 8 Zunge bei ihrer Insertion an die Schleimhaut, beziehungsweise Zungenfascie, diese Eigentümlichkeit. Die Muskelfaser verzweigt sich hier deutlich. Jeder Ast zeigt genau denselben Bau wie die Stammfaser. In der Froschzunge sind diese Verästelungen sehr reichliche und vielfache.

Die quergestreifte Muskulatur ist die Hauptmuskulatur des menschlichen Körpers; sie bildet die gesamte Skeletmuskulatur, die grösseren Hautmuskeln, die (äusseren) Augenmuskeln, die Muskeln des Mittelohres, einen Teil der Eingeweidemuskulatur (Zunge, Pharynx, Teil des Oesophagus, Kehlkopf), die Muskeln des Dammes, der Genitalien und die Schliessmuskulatur des Afters. Sie stellt (mit seltenen Ausnahmen) eine willkürliche Muskulatur dar.

Die quergestreifte Muskulatur nimmt ihren Ursprung von der medialen Lamelle des Urwirbels (Ursegments, Mesoblastsomiten), dem Myotom[3]). Ursprünglich stellt jede Muskelfaser eine einzige Myotomzelle dar. In ihr treten die kontraktilen, doppeltbrechenden, für das quergestreifte Muskelgewebe charakteristischen Fibrillen auf, anfangs nur in geringer Zahl (mitunter nur in Einzahl), oft in Gestalt einer einfachen Lage in der Randschicht der Zelle (Fibrillenmantel). Die junge embryonale Muskelfaser (Myotomzelle) ist also einkernig und protoplasmareich. Ihre Umwandlung in die ausgebildete Faser erfolgt auf dem Wege erstlich der Kernvermehrung (durch mitotische Teilung),

[1]) Bei Amphibien, Reptilien und manchen Fischen liegen die Kerne zentral im Sarkoplasma; das ist gelegentlich auch bei Säugetieren (rote Muskeln des Kaninchens) und beim Menschen (Augenmuskeln, Sehnenenden) der Fall, aber stets nur vereinzelt. Die Hauptmasse der Kerne liegt auch hier hart am Sarkolemma.

[2]) Die längsten Fasern hat beim Menschen der m. sartorius. Es sollen hier 15—16 cm lange Fasern vorkommen.

[3]) Unmittelbarer Abkömmling der Myotome ist beim Menschen nur die eigentliche Stammuskulatur (tiefere Lagen der Rückenmuskeln); Extremitätenmuskeln, ventrale Rumpfmuskeln u. a. entstehen von Fortsätzen der Myotome aus.

Digitized by Google

zweitens der Differenzierung[1]) weiterer Fibrillen aus dem indifferenten Protoplasma, wozu drittens noch die Sarkolemmbildung (Zellmembran) tritt.

Die einzelnen quergestreiften Muskelfasern lagern sich weniger dicht aneinander wie die glatten Muskelzellen. Deutliche, wenn auch feine Lagen fibrillären (kernhaltigen) Bindegewebes trennen die einzelnen Fasern voneinander und sind gleichzeitig auch die Träger der reichlichen Blutkapillaren (s. a. u. Muskel p. 88).

3. Die **Herzmuskulatur**. Eine Sonderstellung nimmt nicht bloss hinsichtlich ihres Baues, sondern auch mit Rücksicht auf die Entwicklung, die Herzmuskulatur ein. In den Hauptzügen erinnert sie an die quergestreifte Körpermuskulatur, da ihre Fasern wie diese quergestreift sind. Auch beruht die Quer- Tab. 4, streifung ebenfalls auf der Anwesenheit quergestreifter Fibrillen. Dagegen be- Fig. 9—11 sitzen die Herzmuskelfasern ein nur äusserst zartes Sarkolemm, dessen Existenz bisher meist geleugnet wurde, ferner stellen sie relativ kurze, aber dicke und ein- oder höchstens zweikernige Zellen dar, die sich in eigentümlicher Weise gegeneinander abgrenzen, nämlich nicht durch einfache glatte Zellgrenzen, sondern durch eigenartige, in der Richtung der Fibrillen längsgestreifte, breite Linien, deren Bedeutung als Zellgrenzen z. T. bezweifelt wird. Diese als Schaltstücke bezeichneten Querlinien sind oft, namentlich in der Ventrikelmuskulatur treppenförmig abgesetzt. Ihre Längsstreifen werden als Schaltstäbchen bezeichnet[2]).

Eine weitere Eigentümlichkeit der Herzmuskelfasern zeigt sich in einer grossen Anzahl schräger Anastomosen der Zellen untereinander, die ebenfalls quergestreift sind und im Baue mit der Hauptfaser genau übereinstimmen. Auch die Verbindung der Anastomosen untereinander erfolgt durch Schaltstücke. Sie sind aber kernlos (denn sie sind nur Abzweigungen der einkernigen Zellen).

Die Querstreifung der Herzmuskelfasern ist eine viel zartere als die der gewöhnlichen quergestreiften Muskelfasern, dagegen tritt (wegen des Sarkoplasmareichtums) die Längsstreifung meist viel deutlicher hervor als an diesen. Die Herzmuskelelemente sind nämlich sämtlich sehr sarkoplasmareich und bilden daher auch sehr deutliche Muskelsäulchen, die in der Regel radiär zum achsial gestellten Kern liegen (Fibrillenblätter). Die Kerne finden sich als länglichrunde, oft zackig konturierte, chromatinreiche Bildungen fast stets in der Achse der „Faser", von Sarkoplasma umgeben. Letzteres bildet einen deutlichen achsialen Strang, von dem aus die Muskelsäulchen trennenden Sarkoplasmablätter radiär gegen die Peripherie laufen. Die Dicke der faserigen Elemente der Herzmuskulatur wechselt sehr. Neben recht dicken Fasergruppen kommen äusserst feine vor, so namentlich die spitzwinkligen Abzweigungen. Die Gestalt der Fasern ist selten eine auch nur annähernd zylindrische. Die meisten Elemente sind stark abgeplattet, oft recht unregelmässig geformt.

[1]) Ausser der Differenzierung neuer Fibrillen kommt es zur Vermehrung der Fibrillenzahl auch durch Spaltung bereits gebildeter Fibrillen (s. darüber auch ob. p. 42). Die Fibrillen entstehen, wie neuere Untersuchungen mit Sicherheit bewiesen haben, aus einer Differenzierung der Chondriosomen (s. ob. pag. 7).

[2]) Da die neueren Untersuchungen der Entwicklung der Herzmuskulatur zeigen (s. u.), dass die Fibrillen durch die Zellgrenzen hindurchlaufen, so dürften Schaltstücke und Schaltstäbchen nur modifizierte Zellgrenzen und Fibrillen darstellen.

Digitized by Google

Die Muskelfasern oder -zellen der Vorhofsmuskulatur sind einfacher gebaut als die der Ventrikelmuskulatur und zeigen insbesondere wenig komplizierte, treppenartige Abstufungen an den Enden. Bei manchen Säugetieren kommen unvollkommen ausgebildete Herzmuskelfasern, sogen. Purkinjesche Fäden vor, d. h. längliche Zellen mit teilweiser Differenzierung des Protoplasma zu kontraktilen quergestreiften Fibrillen. Diese laufen aber deutlich durch die Zellgrenzen hindurch und verbinden somit benachbarte Zellen, denen sie gemeinsam angehören. Sie erinnern an die Herzmuskelfasern niederer Wirbeltiere (Frosch), bei denen den glatten Muskelzellen ähnliche, aber quergestreifte Elemente vorkommen. Die entsprechenden Bildungen des Menschen weichen im Bau weniger von der übrigen Herzmuskulatur ab, als z. B. beim Schafe. Sie stellen bei ersterem sarkoplasmareiche und fibrillenarme, besonders dicke Fasern dar, die dem sogen. Reizleitungssystem (Tawara) angehören. Sie verlaufen in Gestalt eines ziemlich kompakten Bündels innerhalb der übrigen Muskulatur der Kammer und Vorkammer und gehen in der Venenwand allmählich in deren glatte Muskulatur über.

Die Herzmuskulatur entsteht nicht wie die Körpermuskulatur aus den Myotomen, sondern von der visceralen Seitenplatte (Splanchnopleura) des Mesoderm, sie besteht von Anfang an aus gutbegrenzten Zellen. Die Chondriokonten, die als Fibrillenanlagen (s. ob. p. 7 u. 43) aufzufassen sind, durchsetzen aber die Zellgrenzen, laufen also durch ganze Zellterritorien.

Das Nervengewebe.

Das gesamte Nervengewebe des Körpers mit seinen z. T. so ausserordentlich verschiedenen Strukturen ist ektodermaler Abkunft. Es entsteht aus dem embryonalen Medullarrohr, das in Gestalt der Medullarplatte eine der frühesten Organdifferenzierungen des embryonalen Körpers darstellt. Die Medullarplatte besteht ebenso wie das Medullarrohr, in das sie sich umbildet, ursprünglich aus embryonalen Epithelzellen, die einander durchaus gleichartig sind. Später tritt eine Differenzierung derart ein, dass sich die einen Zellen in Neuroblasten umbilden, d. h. die Stammzellen für die eigentlich nervösen Elemente des Nervengewebes, die anderen in Spongioblasten, die Mutterzellen der Nervenstütz- oder Kittsubstanz, der Neuroglia.

Es besteht demnach auch das Nervengewebe des Erwachsenen aus zwei Hauptbestandteilen, den eigentlichen nervösen Elementen, d. h. den zu Nervenzellen umgewandelten Neuroblasten mit ihren Fortsätzen, und der Neuroglia. Da nun die Nervenzellen ihre Fortsätze oft in relativ weit (bis ca. 1 m) entfernte Gebiete des Körpers senden und diese Fortsätze in der Regel besondere Umhüllungen erhalten, so spricht man auch von Nervenfasern, so dass nach dieser von alters her geläufigen Auffassung das Nervengewebe bestehen würde 1. aus Nervenzellen, 2. aus Nervenfasern, 3. aus Neuroglia.

Nach der heute herrschenden Anschauung[1]) sind Nervenzellen und Nervenfasern (wenigstens der Hauptbestandteil dieser, der Achsenzylinder, vielleicht auch die ganze Faser) einschliesslich seiner Endausbreitung in der Körperperipherie eine Einheit, das sogen. Neuron (Neurodendron). Der Begriff des Neuron findet seine Stütze in der Art der Entwicklung des Nervengewebes. Die Neuroblasten des embryonalen Medullarrohres senden von dem einen, meist zugespitzten Pole ihres Zelleibes einen Fortsatz aus, der gegen die Peripherie nach der Stelle der späteren

[1]) Es gibt auch Gegner der Neuronenlehre, welche z. T. recht gewichtige Gründe gegen die Auffassung einer Nerveneinheit beibringen.

Digitized by Google

Endausbreitung hin auswächst, ohne je den Zusammenhang mit dem Neuroblasten oder der späteren Nervenzelle zu verlieren. Dieser Fortsatz, der Neurit (Axon) der Nervenzelle (s. u.), wird zum Achsenzylinder der späteren Nervenfaser. Vielleicht findet das Auswachsen der „Nervenfasern" in besonders präformierten Bahnen statt[1]).

Im Sinne der Lehre von den Neuren würde also eine Nerveneinheit oder ein Neuron bestehen: 1. aus der Nervenzelle, dem eigentlichen Zentrum des Neuron, namentlich in trophischer Hinsicht, 2. der von dem Neuriten (mit seinen Hüllen) gebildeten Nervenfaser, 3. der Endausbreitung (an der Körperoberfläche), dem Telodendrion. Nach der Forderung der Neurenlehre müssten alle Neuren selbständig sein und dürften untereinander nicht unmittelbar zusammenhängen; die Uebertragung des Reizes von einem Neuron zum andern würde dann nur auf dem Wege des Kontaktes vor sich gehen, z. B. durch Kollateralen des Neuriten, die sich am Zentrum eines andern Neuron, d. h. einer anderen Nervenzelle verästeln. Ebenso würden nach dieser Lehre die Telodendrien der einzelnen Neuren selbständig sein müssen, eine Anschauung, die aber kaum haltbar ist, da gerade bei diesen deutliche Netzbildungen schon seit langer Zeit mit Sicherheit festgestellt worden sind.

I. Die Nervenzellen (Ganglienzellen).

Nervenzellen kommen im Zentralnervensystem vor, besonders in dessen grauer Substanz, in gewissen Sinnesorganen (Netzhaut des Auges, Riechschleimhaut), in den Geflechten und namentlich in den Ganglien des cerebrospinalen und sympathischen Nervensystems.

Die Form der Nervenzellen ist eine sehr verschiedene; oft sind sie kuglig, in anderen Fällen dagegen zeigen sie sehr eigenartige Gestalt, wie namentlich in einigen Abschnitten des Zentralnervensystems, besonders dem Kleinhirn. Manche charakteristische Formen sind ausschliesslich auf ganz bestimmte Stellen des Nervensystems beschränkt. Neben der reinkugligen Form vieler Zellen der peripherischen Ganglien finden sich häufig polygonale Zellen mit mannigfach gestalteten Ausläufern.

Die Ganglienzellen sind im allgemeinen grosse, protoplasmareiche, membranlose Zellen. Sie gehören zu den grössten Zellen des Körpers. Nur wenige Arten von Nervenzellen sind klein und protoplasmaarm. Die Grösse schwankt daher zwischen 5 μ bis fast 150 μ[2]).

Je nach der Zahl der Zellausläufer oder -fortsätze spricht man von unipolaren, bipolaren und multipolaren Ganglien- oder Nervenzellen. Dabei muss man zwei Arten von Fortsätzen unterscheiden, den Nervenfortsatz (auch Achsenzylinderfortsatz oder Axon genannt) oder Neurit (s. ob.) und die stets in Mehrzahl vorhandenen protoplasmatischen, dem Baue nach im wesentlichen mit dem Protoplasma der Zelle selbst übereinstimmenden Dendriten (Protoplasmafortsätze). Der erstere, der Neurit, ist zellulifugal und entspringt vom Zelleib ziemlich unvermittelt in Gestalt

[1]) Obwohl auch das embryologische Experiment für das Auswachsen der Fasern von den Zellen spricht, leiten eine Anzahl von Autoren die Nervenfasern aus Zellnetzen oder Zellketten ab.

[2]) Bei manchen Fischen kommen noch weit grössere Ganglienzellen vor.

Digitized by Google

Tafel 5. **Muskelgewebe II. Nervengewebe I.**

Fig. 1. **Glatte Muskelfasern** aus dem Darm des Frosches isoliert. Man sieht die typische Spindelgestalt der glatten Muskelzelle. **Vergr. 245:1. Technik:** Isolation mit 35 proz. Kalilauge. Boraxkarmin.

Fig. 2. Querschnitt durch die Muskelschicht der Uteruswand einer trächtigen Maus. **(Glatte Muskulatur.)** Man sieht die Ringmuskelschicht (unten) und mehrere Bündel der Längsmuskulatur. Die Grenzen der einzelnen Fasern treten nur undeutlich hervor, dagegen heben sich die intensiv rot gefärbten, starken Fibrillen im Längs- wie Querschnitt sehr deutlich ab. Zwischen den Muskelschichten zahlreiches und grosszelliges Bindegewebe. **Vergr. 775:1. Technik:** Konservierung in Zenkerscher Lösung. Paraffinschnitte. Färbung mit Haemalaun und Eosin.

Fig. 3. **Multipolare Nervenzelle** aus der Vordersäule des menschlichen Rückenmarkes, isoliert. Das Präparat zeigt den grossen Zelleib mit vielen stark verästelten Dendriten (deren feinste Zweige teils nicht mehr dargestellt werden konnten, teils abgerissen sind) und den (unverzweigten) Neuriten. **Vergr. 180:1. Technik:** Mazeration der grauen Substanz in Chromsäurelösung 1:10 000. Färbung mit neutralem Karmin. Deckglastrockenpräparat.

Fig. 4—6. **Ganglienzellen** aus einem Schnitt durch ein **Spinalganglion** des Menschen (22jähr. †). Man sieht die kugligen grossen Zelleiber mit dem kugligen Kern und den der Zelloberfläche aufliegenden, platten Schwannschen Kernen. Ausserdem ist die bindegewebige, kernhaltige Kapsel dargestellt. Der Fortsatz ist bei dieser Methode nicht sichtbar. Fig. 6 zeigt eine etwas kleinere, deutlich pigmentierte Zelle. **Vergr. 450:1. Technik:** Konservierung in Zenkerscher Lösung. Paraffinschnitte. Färbung mit Haematoxylin und Eosin.

Fig. 7. **Ganglienzelle** der Vordersäule des Rückenmarkes eines Kindes. Das Präparat zeigt die (violett gefärbten) **Nisslschen Granulationen. Vergr. 850:1. Technik:** Konservierung in Alkohol. absol. Paraffinschnitte. Färbung mit Cresylviolett und Eosin.

Fig. 8. Zwei Abschnitte ein und derselben isolierten **markhaltigen Nervenfaser** des Kaninchens. Links ist die Stelle einer Ranvierschen Einschnürung dargestellt, rechts der Teil der Faser, der den nächstgelegenen Neurilemmkern zeigt. Man erkennt den rotgefärbten Achsenzylinder, der in der Gegend der Einschnürung (bikonische) Anschwellungen zeigt, ferner die umgebende Markscheide mit feinen, gerüstartigen Strukturen und das ihr dicht anliegende Neurilemm mit einem länglichen, ziemlich dicken Kern. Aussen, in einer gewissen (künstlich durch die Isolation vergrösserten) Entfernung sieht man die hier fast ganz strukturlose Henlesche Fibrillen- (Endoneural-)scheide. **Vergr. 500:1. Technik:** Konservierung in Müllerscher Flüssigkeit. Stückfärbung mit karminsaurem Natron. Isolation durch Zerzupfung.

Fig. 9. Teil eines Querschnittes eines feinen **(markhaltigen) Nerven** des Menschen. Man sieht im Endoneurium gelegen eine Anzahl markhaltiger Fasern sehr verschiedenen Kalibers; die eine dicke Faser zeigt in ihrem Neurilemm den Kern. **Vergr. 1000:1. Technik:** wie bei Fig. 2.

Fig. 10. Durchschnitt eines kleinen sympathischen, nur aus **marklosen Fasern** bestehenden Nerven der Bauchhöhle des Menschen (21jähr. †), der aus der Längsrichtung in die Querrichtung umbiegt. Links Längsschnitt, rechts Querschnitt des Nerven und seiner Fasern. Der Nerv bildet kleine, durch Bindegewebe getrennte Bündel; innerhalb jedes Bündels sieht man eine Anzahl Achsenzylinderquerschnitte und Kerne. Man erkennt, namentlich an den querdurchschnittenen Fasern, die Zusammensetzung des Achsenzylinders aus Fibrillen. Die Kerne erscheinen im längsdurchschnittenen Abschnitt des Nerven stark länglich. **Vergr. 440: 1. Technik:** wie bei Fig. 2.

Fig. 11. **Neuroglia** aus dem Gehirn des Menschen.[1]) Man sieht nur die Kerne der Neurogliazellen und die Fasern, der Zelleib ist nicht sichtbar. **Vergr. 600:1. Technik:** Weigertsche Neurogliafärbung.

Erklärung der Bezeichnungen für Fig. 1—11.

a = Achsenzylinder	*gr* = Nisslsche Granula	*nl* = Längsschnitt des Nerven
*a*1 = Bikonische Anschwellung des Achsenzylinders	*hf* = Henlesche Fibrillenscheide	*nu* = Kernkörperchen
bg = Blutgefässe	*k* = Kern	*pi* = Pigment
bz = Bindegewebszellen	*kn* = Kern des Neurilemm	*pr* = Protoplasma
de = Dendriten	*lma* = Längsmuskulatur	*rm* = Ringmuskulatur
fa = Neurogliafasern	*ma* = Markscheide	*schk* = Kerne der Schwannschen Scheide
fi = Fibrillen	*ne* = Neurit	* = Stelle einer Ranvierschen Einschnürung.
fn = Nervenbündel	*neur* = Neurilemm	
	nf = Nervenfasern	

[1]) Nach einem Präparat von Dr. Schmincke-München.

Digitized by Google

UNIV. OF

Tab. 5.

Fig. 1.

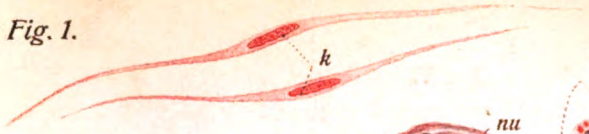

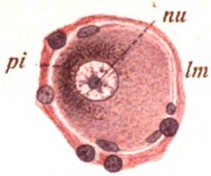

Fig. 6.

Fig. 2.

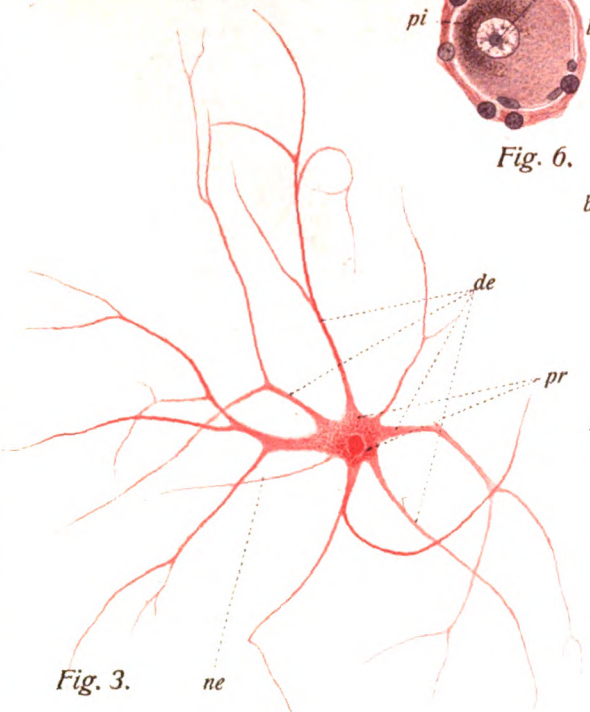

Fig. 3.

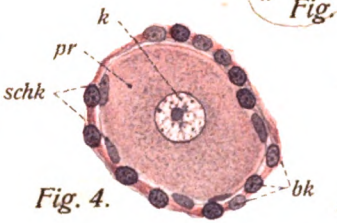

Fig. 4.

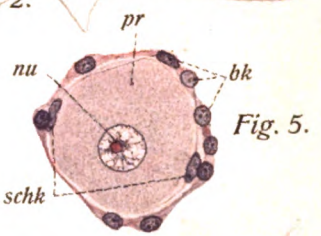

Fig. 5.

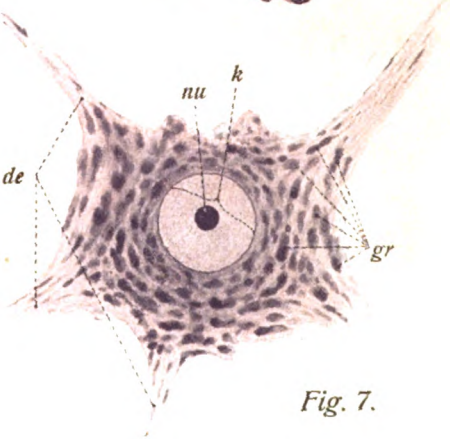

Fig. 7.

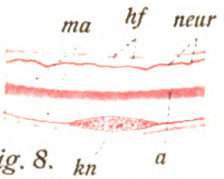

Fig. 8.

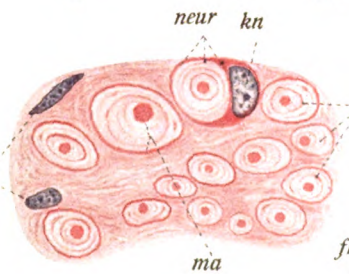

Fig. 9.

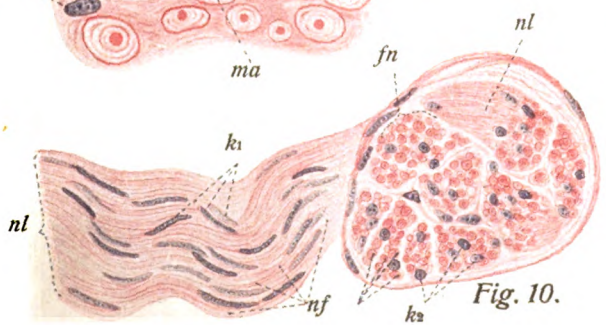

Fig. 10.

Fig. 11.

Digitized by Google

UNIV. OF
CALIFORNIA

Digitized by Google

eines kleinen Kegels (Ursprungskegel). Er stellt einen feinen, meist sehr langen, ungefähr gleich dick bleibenden Fortsatz dar, der sich in der Regel zunächst nicht verästelt[1]), sondern als Achsenzylinder eine Nervenfaser bildet (s. u.). Die zellulipetalen Dendriten dagegen entspringen breit vom Zelleibe, in den sie ohne Grenzen übergehen, sind am Ursprung oft sehr dick und verästeln sich baumartig ohne direkten Zusammenhang mit Nervenfasern[2]) oder anderen nervösen Elementen. Meisst fliesst der Zelleib in mehrere starke Dendriten einfach auseinander. Die Dendriten vieler Nervenzellen verzweigen sich ganz ausserordentlich stark und über ein oft enorm weites Gebiet, das vielfach so gross ist wie der Zelleib. Nur multipolare Ganglienzellen haben Dendriten (neben einem Neurit), die uni- und bipolaren haben nur Neuriten[2]). Die nicht ganz klare und einwandsfreie Bezeichnung unipolar, bipolar, multipolar bezieht sich also bald auf den Neuriten, bald auf die Dendriten[3]).

Die Hauptformen der Nervenzellen sind folgende (Näheres im Kapitel Zentralnervensystem p. 91):

1. Kleine, nicht kuglige, spindel- bis birnförmig gestaltete Ganglienzellen ohne Dendriten mit einem Neuriten (unipolare Zellen.) Sie finden sich hauptsächlich als Riechzellen in der Riechschleimhaut. Fig. 37

2. Kuglige Ganglienzellen ohne Dendriten mit einem Neuriten (sog. unipolare Zellen; der Neurit teilt sich jedoch bald nach Verlassen der Zelle T-förmig, so dass die Zellen eigentlich bipolare[4]) sind). Diese Zellform findet sich hauptsächlich in den peripherischen Ganglien des Zentralnervensystems (Spinalganglien). Tab. 5, Fig. 4—6

3. Kuglige bis birnförmige Zellen ohne Dendriten mit zwei von entgegengesetzten Enden der Zelle entspringenden Neuriten (s. u. Anm. 3) (sogen. bipolare Zellen). Sie finden sich hauptsächlich in der Netzhaut (innere Körner) und in den Ganglien des n. acusticus (Spiralganglion der Gehörschnecke). Fig. 32, Tab. 56, Fig. 2

4. Kuglige oder fast kuglige Zellen mit einem Neuriten und mehreren, aber kurzen und schwachen, nur mit Hilfe besonderer Methoden nachweisbaren Dendriten, multipolare Zellen. Diese Zellen sehen auf den ersten Blick den unter 2 erwähnten ähnlich. Sie finden sich als Hauptbestandteile der sympathischen Ganglien. Tab. 17, Fig. 3

5. Grosse, unregelmässig geformte, polygonale bis kurz spindelförmige, multipolare Ganglienzellen mit einem Neuriten und mehreren nach, allen beliebigen Richtungen der Zelle hin entwickelten starken Dendriten. Hierhin Tab. 5, Fig. 3, Tab. 14, Fig. 2

[1]) Wohl aber können vom Neuriten feine Seitenästchen ausgehen, sogen. Kollateralen.

[2]) Siehe auch Anm. 3. Der eine Fortsatz einer Bipolarzelle wäre zellulipetal, der andere zellulifugal.

[3]) Dem Begriff eines Neuron, das aus der Nervenzelle, dem Neuriten, der zur Nervenfaser wird, und der Endverästelung, Telodendrion, besteht, entspricht natürlich nur eine unipolare Zelle, d. h. eine Zelle mit einem Neuriten oder Axon (monaxone Zelle). Bipolare Zellen mit zwei Neuriten sind unter den Begriff des Neuron nicht gut einzureihen, ebensowenig die scheinbar unipolaren Spinalganglienzellen, wenn man nicht annimmt, dass der centripetale Teil des Neuriten ein Dendrit ist und nur der centrifugale ein Neurit. Letzterer muss wegen seiner Endverästelung unbedingt so aufgefasst werden; ersteren als Dendriten zu bezeichnen macht insofern Schwierigkeiten, als er doch die hinteren Wurzelfasern bildet (s. u. Spinalganglien p. 107) also eine typische Nervenfaser darstellt. Nach Auffassung vieler Autoren würde jedoch bei den Spinalganglienzellen der centripetale Fortsatz ein Dendrit sein. Dieser bildet aber eine typische Nervenfaser. Nach dieser Anschauung würde also bald ein Neurit, bald ein Dendrit eine Nervenfaser bilden können. Es soll auch Ganglienzellen geben, deren Fortsätze teils Neuriten teils Dendriten sind, sogen. polyaxone Zellen (Grosshirnrinde, Retina).

[4]) Die Spinalganglienzellen sind scheinbar unipolar, auch insofern als sie sich direkt aus bipolaren Zellen entwickeln, deren Fortsätze allmählich zusammenrücken.

Digitized by Google

gehören die multipolaren Zellen des Rückenmarks, der medulla oblongata, des sogen. zentralen Höhlengraus und anderer Stellen des Gehirns.

6. Multipolare Ganglienzellen von regelmässiger Form mit
Tab. 5, Dendriten, die in bestimmter, für die Zellform charakteristischer Weise vom
Fig. 3 u. 4 Zelleib entspringen und sich oft enorm stark verästelten, und einem Neuriten. Die Hauptrepräsentanten dieser Gruppe sind die Pyramidenzellen der Grosshirnrinde, die Purkinjeschen Zellen der Kleinhirnrinde. Bei letzteren wird durch die baumartige Verzweigung der beiden Hauptdendriten ein Zelleib mit ausserordentlicher Oberflächenvergrösserung gebildet.

7. Kleine multipolare Ganglienzellen mit verschiedenartig ge-
Fig. 18 u. 19 stalteten Dendriten, wie gewisse Zellen der sogen. Körner- und Molekularschicht der Kleinhirnrinde, einige Zellformen des Grosshirns u. a.

Diese sieben Arten von Ganglienzellen haben das gemeinsame, dass ihr Neurit erst in grösserer Entfernung von der Zelle seine Endverästelung aufweist, nachdem er in der Regel vorher eine längere Strecke weit eine „Nervenfaser" gebildet hatte. Man nennt solche Zellen auch Deiterssche Zellen im Gegensatz zu den Golgischen Zellen, deren Neurit sich nach kurzem Verlauf sofort in eine, meist sehr ausgedehnte Endverästelung auflöst, ohne dass er vorher wie die Neuriten der Zellen vom Deiterschen Typ seitliche Aeste (Kollateralen) abgegeben hätte.

Die Nerven- oder Ganglienzelle besitzt die drei Hauptbestandteile der tierischen Zelle: Zelleib, Zellkern und Centrosoma, dagegen keine Zellmembran. Centrosomen sind in mehreren Ganglienzellarten nachgewiesen worden, obwohl diese extrem ruhende Zellen darstellen, die sich niemals vermehren. Der Kern fast aller Ganglienzellen zeigt die gleichen Eigentümlichkeiten: er ist gross, meist kuglig, besitzt ein äusserst feines Chromatingerüst und grossen Kernkörper.

Besonderheiten zeigt der Zelleib der Nervenzellen. Ganz abgesehen von der durch die Zahl, Grösse und Form der Dendriten bedingten, oft sehr eigenartigen Gestalt enthält das Protoplasma der Ganglienzellen verschiedene, für diese Zellform charakteristische Bildungen, die in gleicher Weise wenigstens die stärkeren Dendriten zeigen. Hierhin gehören in erster Linie eine besondere Art basophiler
Tab. 5, Fig. 7 Granulationen, Nisslsche Körper oder Tigroidschollen [1]) genannt. Sie finden
Tab. 14, Fig. 2 sich wahrscheinlich in allen Nervenzellen, in manchen jedoch nur in beschränkter Ausdehnung. Am stärksten ausgebildet sind sie in den multipolaren Zellen, namentlich denen des Rückenmarks, wo sie in Gestalt meist eckiger, ziemlich grosser, aber an Grösse wechselnder Bildungen so reichlich auftreten, dass sie im Zelleib selbst und den grösseren Dendriten dicht gedrängt liegen. Sie färben sich leicht mit basischen Anilinfarbstoffen (Methylenblau, Thionin, basisches Fuchsin u. a.) und scheinen mit dem Stoffwechsel der Nervenzelle in Beziehung stehende Eiweisskörper zu sein.

Einen weiteren sehr wichtigen und regelmässigen Bestandteil der Nervenzelle bilden die Neurofibrillen. Es sind das feine, wahrscheinlich sogar ausserordentlich

[1]) Der Name rührt davon her, dass nach Methylen- oder Fuchsin- etc. Färbung die Nervenzelle gefleckt („getigert") erscheint.

Digitized by Google

feine[1]) Fasern, die einzeln oder häufiger zu feinen Bündeln geordnet den Zelleib selbst sowie die Dendriten durchziehen und ebenso auch in den Neuriten eintreten (s. a. u. p. 51). Ob Netzbildungen der Fibrillen vorkommen ist zweifelhaft. Es hat jedoch den Anschein, als ob neben parallel verlaufenden und gekreuzten[2]) Fibrillenbündeln auch wirkliche Anastomosen (Fibrillennetze) stattfinden. Die Neurofibrillen verlaufen stets in den Zwischenräumen zwischen den Nisslschen Körnchen. Sie setzen sich parallel verlaufend in den Achsenzylinder der Nervenfaser (s. u.) fort. Tab. 6, Fig. 1 u. 2

Gelegentlich kommen andere Einschlüsse des Zelleibs der Ganglienzellen vor, am häufigsten gelbe, braune oder selbst dunkelbraune Pigmentkörnchen. Diese sind stets viel kleiner als die basophilen Nissl-Körper, nehmen aber ebenfalls oft einen beträchtlichen Raum des Zelleibes ein. Sie liegen häufig dichtgedrängt in der Nähe des Kerns oder exzentrisch im Protoplasma; gelegentlich bilden sie (in der substantia nigra und dem locus coeruleus) eine schon makroskopisch sichtbare Färbung der ganzen Gegend des Zentralnervensystems. Tab. 5, Fig. 6

Bildungen, die wahrscheinlich nicht auf die Nervenzellen allein beschränkt bleiben, sind 1. der apparato reticulare von Golgi, ein System netzbildender fadenartiger Stränge, die sich mit gewissen Hilfsmitteln darstellen lassen und deren Bedeutung noch unklar ist (auch Binnennetz der Nervenzelle genannt); 2. feine kanalartige Bildungen des Zelleibs, die vielleicht mit perizellulären Lymphspalten in Verbindung stehen, Trophospongium genannt. Das Protoplasma der Nervenzellen wird auch mit dem Namen Neuroplasma bezeichnet, es soll vom gewöhnlichen Zellprotoplasma etwas abweichende Eigenschaften besitzen.[3])

II. Die Nervenfasern.

Nach der Theorie des Neuron sind (s. ob.) die Nervenfasern keine selbstständigen Bildungen, sondern sie enthalten als Hauptbestandteil den Neuriten[4]) der Ganglienzelle, der in der Nervenfaser als Achsenzylinder bezeichnet wird. Meist verläuft der Achsenzylinder nicht nackt, sondern erhält besondere Hüllen. Es sind das 1. die Schwannsche Scheide oder das Neurilemm, 2. die Markscheide. Jede kann einzeln für sich vorkommen, oder es finden sich beide gemeinsam, so dass man, wenn man alle diese Eventualitäten ins Auge fasst, vier verschiedene Gruppen von Nervenfasern unterscheiden kann 1. nackte Achsenzylinder oder Neuriten (marklose Nervenfasern ohne Neurilemm), 2. marklose Nervenfasern (d. h. Achsenzylinder mit Neurilemm), 3. markhaltige Nervenfasern ohne Neurilemm (Achsenzylinder + Markscheide), 4. gewöhnliche markhaltige Nervenfasern (Achsenzylinder + Markscheide + Neurilemm). Während nackte Achsenzylinder sehr selten sind, bilden die markhaltigen Nervenfasern mit Neurilemm bei weitem die Hauptmasse aller Nervenfasern des Körpers (s. u.).

[1]) Die verschiedenen neueren Methoden zur Darstellung der Neurofibrillen bringen z. T. recht verschieden dicke Elemente zur Darstellung, so dass es möglich ist, dass die eine Methode Fibrillen die andern Fibrillenbündel oder verklebte Fibrillen zur Anschauung bringt.

[2]) Namentlich die in die einzelnen Dendriten und den Neuriten laufenden Fasern kreuzen sich im Zelleib.

[3]) Eine besondere, in ihrer histologischen Struktur noch nicht aufgeklärte Substanz ist das sogen. Nervengrau, das sich in der Umgebung der Zellen und an anderen Stellen des Zentralnervensystems findet. Ueberhaupt bestehen über den Zusammenhang der nervösen Elemente und ihren feineren Bau noch soviel Kontroversen, dass eine kurze erschöpfende Darstellung z. T. noch unmöglich ist.

[4]) Will man nicht annehmen, dass es Nervenzellen mit zwei Neuriten gibt (s. a. ob. p. 47), so können Achsenzylinder auch von Dendriten gebildet werden, die aber weder in ihrem Baue noch sonst irgendwie von den durch Neuriten gebildeten sich unterscheiden (bipolare Zellen und „unipolare" Spinalganglienzellen).

Digitized by Google

Tafel 6. **Nervengewebe II.**

Fig. 1 und 2. Grössere und kleinere **Pyramidenzelle** der Grosshirnrinde der Katze.[1]) Man erkennt die teils parallel verlaufenden, teils gekreuzten **Neurofibrillen**, die den ganzen Zelleib einschliesslich der Dendriten erfüllen, aber auch in den Neuriten übergehen. **Vergr. 800 : 1.** **Technik:** Ramon y Cajals Fibrillenmethode.

Fig. 3. **Pyramidenzelle** der Grosshirnrinde des Menschen. Man sieht die drei Hauptdendriten mit ihren Verästelungen sowie den von der Basis des dreieckigen Zelleibes ausgehenden Neuriten mit mehreren Kollateralen. **Vergr. 90 : 1.** **Technik:** Silberimprägnation nach Golgi.

Fig. 4. **Purkinjesche Zelle** der Kleinhirnrinde des Menschen. Von der Spitze des birnförmigen Zelleibes geht der Neurit aus, von der Basis die beiden reich verzweigten Dendriten. Die feinern Verästelungen dieser sind mit feinen Härchen besetzt (es sind das wahrscheinlich Kunstprodukte). **Vergr. 190 : 1.** **Technik:** wie bei Fig. 3.

Fig. 5. Drei **markhaltige Nervenfasern** aus dem Bauchfell der Katze. Das Nervenmark ist durch die Osmiumwirkung geschwärzt und zeigt deutlich die Schmidt-Lantermanschen Einkerbungen. **Vergr. 500 : 1.** **Technik:** Konservierung in Platinchlorid-osmiumessigsäure. Nachbehandlung mit Methylalkohol und rohem Holzessig.

Fig. 6. Teil einer mit Silberlösung (Höllenstein) behandelten **markhaltigen Nervenfaser** des Kaninchens (sogen. **Silbernerv**).[1]) Der Achsenzylinder und die Kittscheibe des Schnürrings sind durch die Silberwirkung geschwärzt, während die Markscheide ungefärbt geblieben ist. Der Achsenzylinder zeigt in der Nähe der Einschnürung Querstreifungen (Kunstprodukt). **Vergr. 375 : 1.** **Technik:** Behandlung mit 1%iger Silbernitratlösung, Reduktion des Silbers im Sonnenlicht.

Fig. 7 und 8. Zwei Kurzstrahler (Astrocyten der **Neuroglia**) aus der grauen Substanz der Grosshirnrinde des Menschen. **Vergr. 250 : 1.** **Technik:** wie bei Fig. 3.

Fig. 9. Zwei Langstrahler (Astrocyten der **Neuroglia**) aus der weissen Substanz der medulla oblongata eines Kindes. **Vergr. 110 : 1.** **Technik:** wie bei Fig. 3.

Fig. 10. Teil eines Querschnittes durch ein mit der Golgischen Methode behandeltes Rückenmark eines neugebornen Kindes. Man überblickt das Gebiet zwischen einem Teil der ependymalen Auskleidung des Zentralkanals und den gegenüberliegenden Abschnitt des Grundes der fissura mediana anterior. Eine Anzahl **Ependymzellen** mit ihren Ausläufern sowie 2 **Astrocyten** (Langstrahler) sind durch die Methode zur Darstellung gebracht. **Vergr. 120 : 1.** **Technik:** wie bei Fig. 3.

Erklärung der Bezeichnungen für Fig. 1—10.

A = Astrocyten	*d* = Dendriten	*n* = Neurit
ax = Achsencylinder	*ep* = Ependym	*nlk* = Kern des Neurilemm
ax$_1$ = „ mit Querstreifung	*fi* = Neurofibrillen	*nu* = Kernkörperchen
bk = Bindegewebskerne	*fma* = fissura mediana anterior	*pr* = Zelleib
cap = Kapillare	*k* = Kern	* = Stelle einer Ranvierschen Einschnürung
co = Kollaterale des Neuriten	*m* = Markscheide	

[1]) Nach Präparaten von Prof. M. Heidenhain-Tübingen.

Digitized by Google

UNIV. OF CALIFORNIA

Tab. 6.

Fig. 1.

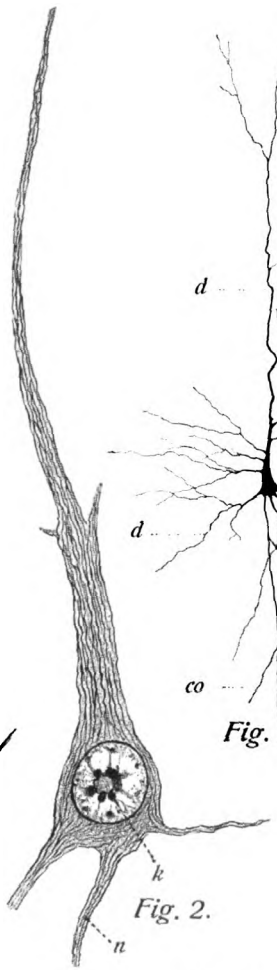

Fig. 2.

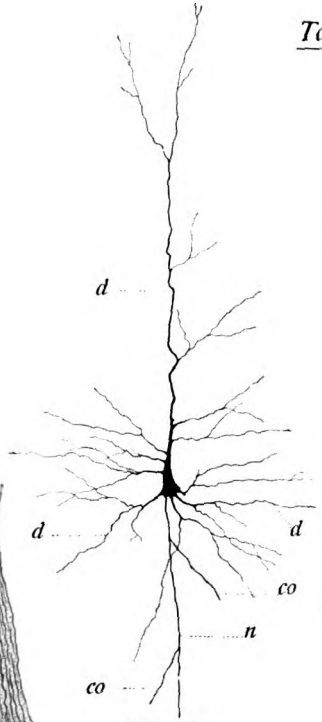

Fig. 3.

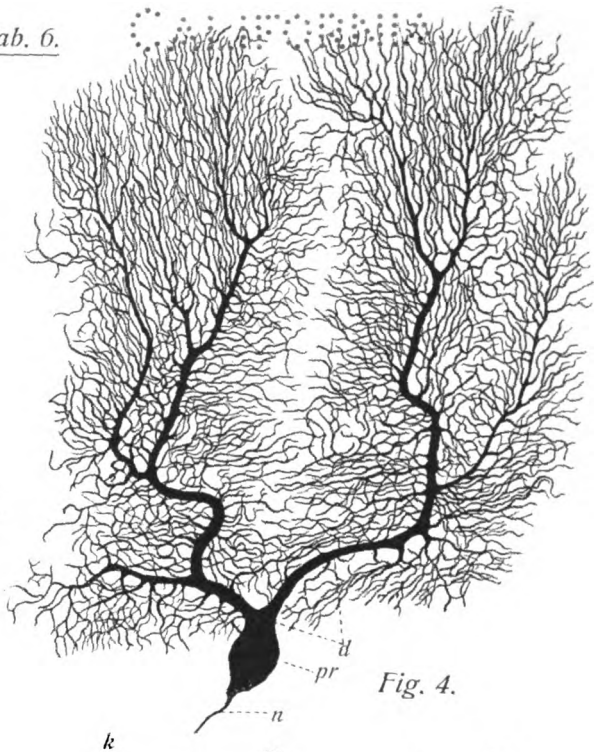

Fig. 4.

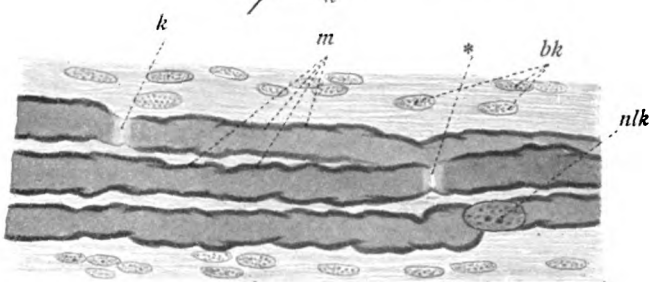

Fig. 5.

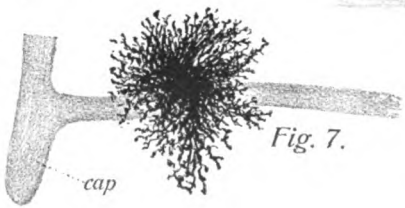

Fig. 7.

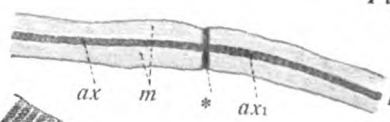

Fig. 6.

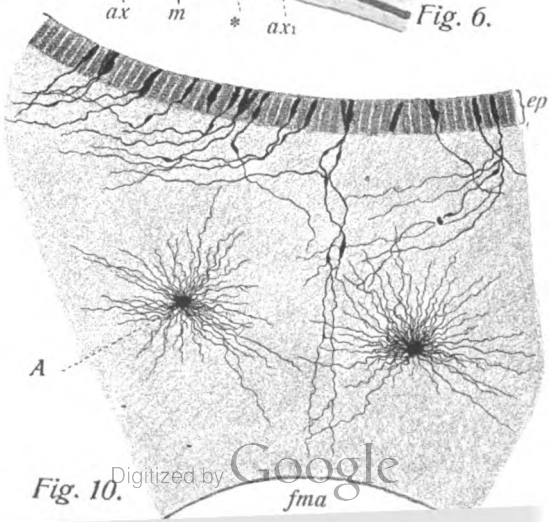

Fig. 10.



Fig. 8.

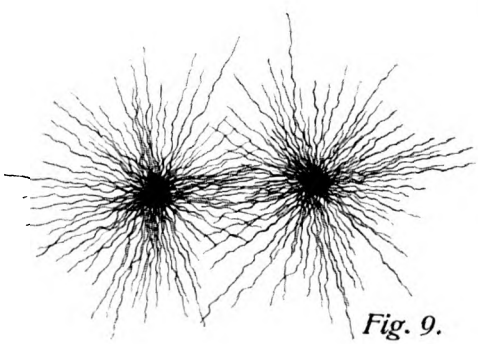

Fig. 9.

Digitized by Google

UNIV. OF
CALIFORNIA

Digitized by Google

Uebersicht der Nervenfasern.

1. Nackte Achsenzylinder kommen in Bündeln, durch Bindegewebe vereint, im „Riechnerven“ vor[1]), ausserdem in der Sehnervenausbreitung in der Netzhaut, z. T. auch im Bereiche des sympathischen Nervensystems. Ferner sind alle Ursprungsstellen der Neuriten von der Zelle (bevor die Scheiden auftreten) und alle Telodendrien d. h. die Endverzweigungen sowohl der sensiblen wie der motorischen (?) Nerven und die der Kollateralen nackt[2]) (s. a. u.).

2. Marklose Nervenfasern, d. h. Achsenzylinder mit Neurilemm. Sie sind viel häufiger als nackte Achsenzylinder und bilden die Hauptfasermasse des sympathischen Nervensystems, kommen aber auch im Bereiche cerebrospinaler Nerven vor. Tab. 5, Fig. 10

3. Markhaltige Nervenfasern ohne Neurilemm kommen nur im Zentralnervensystem vor.

4. Gewöhnliche markhaltige Nervenfasern (mit Neurilemm) kommen im ganzen peripherischen Nervensystem vor und stellen die Hauptmasse aller Nervenfasern des Körpers dar; nur im sympathischen Nervensystem. Sie überwiegen die marklosen Fasern. Sie beginnen meist (solange sie im zentralen Nervensystem liegen und bevor sie dieses verlassen) als neurilemmfreie Fasern[3]) und verlieren ihr Mark auch kurz vor der Endverästelung. Tab. 5, Fig. 5 u. 6 Tab. 6, Fig. 5 u. 6

Allgemeiner Bau der Nervenfasern.

1. Der Achsenzylinder ist der wichtigste Teil der Nervenfaser; er fehlt in keiner der vier Unterabteilungen von Nervenfasern, ja er kann für sich allein eine Nervenfaser bilden (s. ob.). Er ist meist zylindrisch, 1—10 μ dick und feinlängsgestreift. Diese Streifung entspricht der Zusammensetzung aus Fibrillen, die der Länge[4]) nach den Raum des Achsenzylinders durchsetzen, durch eine weiche, vielleicht flüssige Substanz, das Axoplasma oder Neuroplasma,[5]) verbunden. Eine feine äussere Hülle des Achsenzylinders wird als Axolemma bezeichnet. Die Zahl der Fibrillen dürfte je nach der Dicke der Faser zwischen 10 und 50 schwanken. Tab. 6, Fig. 1 u. 2 Tab. 5, Fig. 10

2. Die Markscheide umhüllt bei den markhaltigen Fasern den Achsenzylinder in Gestalt eines zylindrischen Rohres von sehr wechselnder Dicke (2—10 μ), so dass die Dicke der markhaltigen Nervenfasern zwischen 1 und 20 μ schwankt[6]). Die Markscheide besteht aus dem Nervenmark, Myelin, einer zähflüssigen, stark lichtbrechenden Masse, die ausser Eiweissubstanzen auch Fett und Lecithin Tab. 5, Fig. 9

[1]) Da die Riechnervenfasern Neuriten der Riechzellen sind und diese nach der Nervenlehre in die Peripherie verlagerte Nervenzellen darstellen, so ist der „Riechnerv“ kein eigentlicher Nerv.

[2]) D. h. die Scheiden umhüllen nie die ganze Länge der Nervenfasern; auch die sogen. hinteren Wurzelfasern des Rückenmarks sind nach ihrem Eintritt ins Rückenmark oft lange Strecken weit nackte Achsenzylinder.

[3]) Eine markhaltige Nervenfaser besteht also in der Regel an ihrem Ursprung von der Zelle aus nacktem Achsenzylinder, dann erhält sie Mark, dann Schwannsche Scheide. Vor der Endverästelung verliert sie beide Scheiden und wird wieder nackt. Die Schwannsche Scheide soll an ihrem zentralen Ende in die Neuroglia des Zentralnervensystems übergehen.

[4]) Ob die Fibrillen parallel nebeneinanderliegen oder langmaschige Netze bilden, ist noch unentschieden; wahrscheinlich ist das erstere der Fall. Sie sind die unmittelbaren Fortsetzungen der Fibrillen der Nervenzelle (s. ob.).

[5]) Es ist die unmittelbare Fortsetzung des Neuroplasma der Nervenzelle.

[6]) Die grossen Schwankungen in der Dicke der Nervenfasern beruhen also erstlich auf der wechselnden Stärke des Achsenzylinders (s. ob.), zweitens auf der der Markscheide.

Digitized by Google

enthält und sich gegen manche Reagentien, namentlich Ueberosmiumsäure, ähnlich verhält wie Fett[1]). Die Markscheide verleiht der markhaltigen Nervenfaser ein mattglänzendes Aussehen im frischen Zustande, welche nach dem Absterben der Faser und der Gerinnung des Markes[2]) in einen doppeltkonturierten (dunkelrandigen) Zustand übergeht (durch Retraktion des geronnenen Markes). Die Herkunft des Nervenmarks ist noch durchaus unaufgeklärt.

Tab. 5, Fig. 8 Tab. 6, Fig. 5 u. 6

Die Markscheide ist keine kontinuierliche, sondern sie zeigt von Strecke zu Strecke Unterbrechungen, an denen die markhaltige Nervenfaser lediglich aus Achsenzylinder und Neurilemm besteht. Das Mark fehlt im Bereiche dieser Einschnürungen (Ranviersche Schnürringe) der Nervenfaser völlig. Die Strecke der Einschnürung ist nur eine ganz kurze. Die Schnürringe folgen in regelmässigen Abständen, die je nach der Dicke der Faser wechseln. Bei dünnen Fasern messen die zwischen zwei Einschnürungen gelegenen Segmente (interanuläre Segmente) 0,08, bei dicken Fasern bis zu 1 mm Länge. Da wo peripherische Nervenfasern sich kurz vor der Endverästelung teilen (vorher kommen Teilungen der Fasern abgesehen von den Kollateralen — s. oben — nicht vor), findet sich jedesmal ein Schnürring an der Teilungsstelle selbst.

Ausser den Ranvier'schen Einschnürungen treten an den markhaltigen Nervenfasern nach Behandlung mit gewissen Reagentien schräge Einschnitte auf, durch die die Markscheide innerhalb eines interanulären Segmentes wieder in sogen. zylindrokonische Segmente zerlegt wird. Ob diese Schmidt-Lantermanschen Einkerbungen in der lebenden Faser bereits vorkommen oder Kunstprodukte sind, ist zweifelhaft, dagegen scheint das Neurokeratin, ein hornähnlicher Bestandteil des Nervenmarks, der sich in Gestalt eines feinen Gerüstes innerhalb der Markscheide findet, eine wirkliche Markstruktur darzustellen[3]).

Tab. 6, Fig. 5

Tab. 5, Fig. 8

Die Markscheide liegt dem Achsenzylinder fest an und die Verbindung erfolgt wahrscheinlich durch eine geringe Menge von Kittsubstanz, die in etwas festerer Form in Gestalt einer schmalen Scheibe auch den Achsenzylinder im Bereiche der Einschnürung umgibt und hier mit dem Neurilemm verkittet[4]).

3. Die Schwannsche Scheide oder das Neurilemm stellt ein feines, vollkommen strukturloses Häutchen dar, in dessen Bereiche von Strecke zu Strecke längliche, von einer geringen Menge Protoplasma umgebene Kerne liegen. Im allgemeinen entspricht jedem interanulären Segment der markhaltigen Faser ein Kern[5]) und die Kerne der Segmente alternieren gewöhnlich. Das Neurilemm

[1]) D. h. das Nervenmark schwärzt sich ähnlich wie das Fett durch Einwirkung der Ueberosmiumsäure.

[2]) Namentlich bei Behandlung der markhaltigen Nervenfaser mit Wasser kommt es zum Hervorquellen geronnenen Markes aus der Schwannschen Scheide (sogen. Myelinformationen).

[3]) Das Myelin würde dann in den Maschenräumen des Neurokeratingerüstes liegen. Andere, sicher als Kunstprodukte aufzufassende Erscheinungen treten an der Nervenfaser nach Behandlung mit gewissen Reagentien auf, so die durch Silberwirkung hervortretenden lateinischen Kreuze (Schwärzung der Kittsubstanz an der Stelle des Schnürrings und der angrenzenden Teile des Achsenzylinders) und die Frommannschen Linien (Querstreifen des Achsenzylinders).

Tab. 6, Fig. 6

Tab. 5, Fig. 9

Nach Behandlung mit vielen der gebräuchlichen Konservierungsmitteln erscheint die Markscheide konzentrisch geschichtet. Auch bei der Weigertschen Markscheidenfärbung (s. u. Technik) tingieren sich nur bestimmte Teile des Markes.

[4]) Nach Auffassung einiger Autoren wäre hier sogar ein feines Häutchen gelegen (Mauthnersche Scheide).

[5]) Die Anhänger der Lehre von der Entstehung der Nervenfasern aus Zellketten setzen dann ein interanuläres Segment samt seinem Kern einer Zelle gleich.

Digitized by Google

umhüllt bei den markhaltigen Nervenfasern die Markscheide (an den Einschnürungen den Achsenzylinder, beziehungsweise die Kittsubstanz, die diesen hier umgibt), bei den marklosen überall den Achsenzylinder. Es ist kein bindegewebiges Häutchen, sondern, wie die ganze Nervensubstanz, eine ektodermale Bildung, die aus besonderen als Scheidenzellen oder Lemnoblasten genannten Zellen hervorgeht. [1])

Die Telodendrien.

Als Telodendrien bezeichnet man die Endverzweigungen der Nervenfasern sowohl der motorischen und sensiblen Fasern in der Körperperipherie als auch der von den Nervenfasern im Bereiche des Zentralnervensystems abgehenden Kollateralen (s. oben). Während die ersteren, d. h. die Telodendrien, an der Körperperipherie gewöhnlich in Gestalt besonderer Nervenapparate (s. u. p. 109) erscheinen, verzweigen sich die Telodendrien der Kollateralen in Gestalt feiner Verästelungen, die durch Auflagerung auf eine andere Nervenzelle den Kontakt mit dem Zentrum eines anderen Neuron (im Sinne der Neurenlehre) herstellen. Solche Telodendrien von Kollateralen erscheinen oft in Gestalt eines die betreffenden Nervenzellen korbähnlich umgebenden Faserwerkes. Vom Bau der Nervenfasern unterscheiden sich die Telodendrien nur durch das Fehlen der Hüllen. Achsenzylinder und namentlich Fibrillen sind stets vorhanden. Im Sinne der Neurenlehre würden die Telodendrien benachbarter Nerven trotz inniger Durchflechtung selbständig sein. Es sind aber unzweifelhafte Neurofibrillengitter in den peripherischen Telodendrien nachgewiesen worden, ja sie scheinen sogar die Norm der peripherischen Endverästelung darzustellen (s. a. u. p. 111).

III. Die Nervenstütz- oder Kittsubstanz, *Neuroglia.*

Die Neuroglia ist die Stützsubstanz des zentralen Nervensystems [2]). Ihre Elemente sind Zellen, Neuroglia- oder kurzweg Gliazellen genannt. Man kann zwei Hauptarten von Gliazellen unterscheiden: 1. die Ependymzellen, 2. die Astrocyten.

Die Ependymzellen haben unter allen Elementen des Zentralnervensystems ihren ursprünglichen embryonalen Charakter am längsten bewahrt und gleichen — namentlich im Rückenmark bei Anwendung gewöhnlicher Färbemethoden — einfachen Zylinderzellen. Mit Hilfe der Golgischen Silberimprägnationsmethode erkennt man, dass jede Ependymzelle an ihrer Basis in einen langen Fortsatz ausläuft, der sich mehrfach teilt und im embryonalen Zustand bis an die Oberfläche des Zentralnervensystems reicht. Am deutlichsten ist dieser Charakter der Ependymzellen zeitlebens am Rückenmark, und die Ausläufer der Zellen reichen dann noch bis an den Grund der fissura mediana anterior und bilden auch das septum posterius. Tab. 6, Fig. 10

Die Zelleiber der Ependymzellen kleiden die Hohlräume des Zentralnervensystems aus und tragen — wenigstens im jugendlichen Zustand — an ihrer freien Oberfläche Flimmerhaare, zeigen also auch darin noch ihren epitheloiden Charakter und ihre epitheliale Abkunft.

Die Astrocyten dagegen haben keine bestimmte Lagerung. Sie finden sich allenthalben im Zentralnervensystem, reichlicher in der grauen wie in der weissen Substanz. Sie sind kleine Zellen mit rundlichem oder polymorphem Kern Tab. 6, Fig. 7—9

[1]) Die Nervenfasern der peripherischen Nerven sind dann noch von einer bindegewebigen Hülle, der Henleschen oder Endoneuralscheide umgeben (s. a. u. p. 105).

[2]) Daneben kommt kollagenes Bindegewebe vor (s. u. Zentralnervensystem).

Digitized by Google

und schwer erkennbarem Zelleib. Der letztere wird durchzogen von mässig zahlreichen, ziemlich starren und unverzweigten feinen Fasern, die ähnlich, wie die Bindegewebsfibrillen in den Fibroblasten, innerhalb des Zelleibes der Gliazelle entstehen.
Tab. 5, Fig. 11 Man spricht daher auch von Gliafasern. Vielleicht kommen auch freie, extrazellulär gelegene Gliafasern vor. Mit Hilfe der Golgischen Silberimprägnation[1]) erscheinen alle Gliafasern als Zellausläufer, während erst neuere Methoden der Gliafärbung (Weigert[2]) u. a.) gezeigt haben, dass die Golgische Methode durch reichliche Niederschläge in der Gegend des Zellkerns den Zelleib und die durch ihn hindurchziehenden Fasern verdeckt.

Man unterscheidet gewöhnlich nach dem Bilde, das die Golgische Imprägnation ergibt, sogen. Kurzstrahler und Langstrahler. Letztere entsprechen
Tab. 6, Fig. 9 u. 10 mehr dem Bilde der modernen Gliafärbung und zeigen lange, unverzweigte „Ausläufer". Sie finden sich ausser in der grauen, hauptsächlich in der weissen Substanz des Zentralnervensystems. In letzterer fehlen die Kurzstrahler. Diese
Tab. 6, Fig. 7 u. 8 erscheinen mit kurzen, verzweigten Ausläufern und inserieren sich häufig an benachbarte Blutgefäss- (Kapillar-) Wände.

Die Astrocyten gehen aus Spongioblasten hervor, die nicht wie die Ependymzellen ihre Lagerung im Epithelverbande beibehalten, sondern in die Tiefe rücken und sich allenthalben in der Substanz des embryonalen Zentralnervensystems ausbreiten.

[1]) Diese Methode liefert wahrscheinlich (auch bei den Ganglienzellen) nur perizelluläre Niederschläge. Daher erscheinen die Nervenzellen mit dieser Methode dargestellt ungleich viel grösser als mit Hilfe gewöhnlicher Methoden.

[2]) Bei Anwendung dieser Methode sieht man die Fasern intensiv violett gefärbt, daneben nur die Kerne; die Zellkontur selbst wird nicht sichtbar.

Digitized by Google

B. Die mikroskopische Anatomie der Organe.

I. Die Organe des Skeletsystems.

Zu den Organen des Skeletsystems gehören im wesentlichen die Bestandteile des Skelets, also in erster Linie die Knochen, ferner die gelenkigen und Bandverbindungen des Skelets.

Die Knochen bestehen im lebenden Zustande nicht nur aus der Knochensubstanz, sondern auch aus Weichteilen. Die Bestandteile eines Knochens sind:

1. Die Knochensubstanz, a) die kompakte, b) die spongiöse[1]). 2. Die Knochenhaut oder das Periost. 3. Das Knochenmark, a) rotes, b) gelbes. 4. Der Gelenkknorpel.

Die Hauptmasse des Gesamtknochens bildet die Knochensubstanz *substantia ossea*. Sie besteht aus Knochengewebe, das in bestimmter Weise angeordnet ist, d. h. das Knochengewebe ist in Form von Lamellen der Knochengrundsubstanz zusammengetzt. Die spongiöse Knochensubstanz, *substantia ossea spongiosa*, ist einfach lamelläres Knochengewebe, ja die feinsten Bälkchen zeigen oft nicht einmal deutliche Lamellen. Die kompakte Knochensubstanz, *substantia ossea compacta*, dagegen lässt eine verwickeltere und zugleich regelmässigere Anordnung ihrer Lamellen erkennen, die im wesentlichen durch den Verlauf der Blutgefässkanäle der Knochen bedingt ist. Während die spongiöse Knochensubstanz frei von Blutgefässen ist, wird die kompakte Substanz von einem weitmaschigen Netzwerk solcher durchzogen. Die Kanäle der Knochensubstanz, in der die feineren Blutgefässe (nicht aber Kapillaren) der Knochensubstanz liegen, heissen Haverssche Kanäle. Sie laufen in Knochen mit stärkerer Compacta, also namentlich im Röhrenknochen, der Längsachse des Knochens parallel und zeigen dem Verhalten der Blutgefässe entsprechend, dichotomische Teilungen. Ihre Weite schwankt zwischen 20 und 100 μ je nachdem, ob sie kleinere oder grössere Arterien beziehungsweise Venen enthalten. Kapillaren lagern in ihnen nicht.

Um diese Kanäle legt sich nun die Hauptmasse der Lamellensysteme der kompakten Knochensubstanz in konzentrischer Anordnung. Man nennt diese Lamellen Haverssche Lamellen (auch Speziallamellen genannt). Die Zahl der einen Haversschen Kanal umgebenden Lamellen schwankt zwischen 8—15. In den Lamellen liegen dann die Knochenhöhlen. Die innerste Reihe von Knochenhöhlen

Fig. 10
Tab. 7, Fig. 1

[1]) Näheres über die Verteilung von kompakter und spongiöser Knochensubstanz, siehe Sobotta, Grundriss der deskript. Anat. dies. Verl. 1904—07.

Digitized by Google

Tab. 4, Fig. 1 ist durch Knochenkanälchen mit dem Haversschen Kanal selbst verbunden (die Höhlen sind hier wie die Lamellen so gestellt, dass die Längsachse der Höhle Fig. 10 mit der Längsachse des Kanals zusammenfällt) und besonders stark gebogen, namentlich wenn es sich um kleine Blutgefässkanäle handelt. Die Knochenhöhlen benachbarter Lamellen stehen gewöhnlich alternierend. Die Richtung der Fibrillen Tab. 7, in den Lamellen ist eine wechselnde. Oft stehen in zwei benachbarten Haversschen Fig. 3 u. 4 Lamellen die Fibrillen senkrecht aufeinander, z. B. in der einen konzentrisch zum Kanal, in der andern der Längsachse des Kanals parallel. In der nächsten Umgebung des Kanals ist die Knochengrundsubstanz im Bereiche einer schmalen Zone in gleicher Weise frei von Fibrillen wie im Bereiche der Knochenkapsel (s. ob. p. 37) und der sogen. Kittlinien (s. u.).

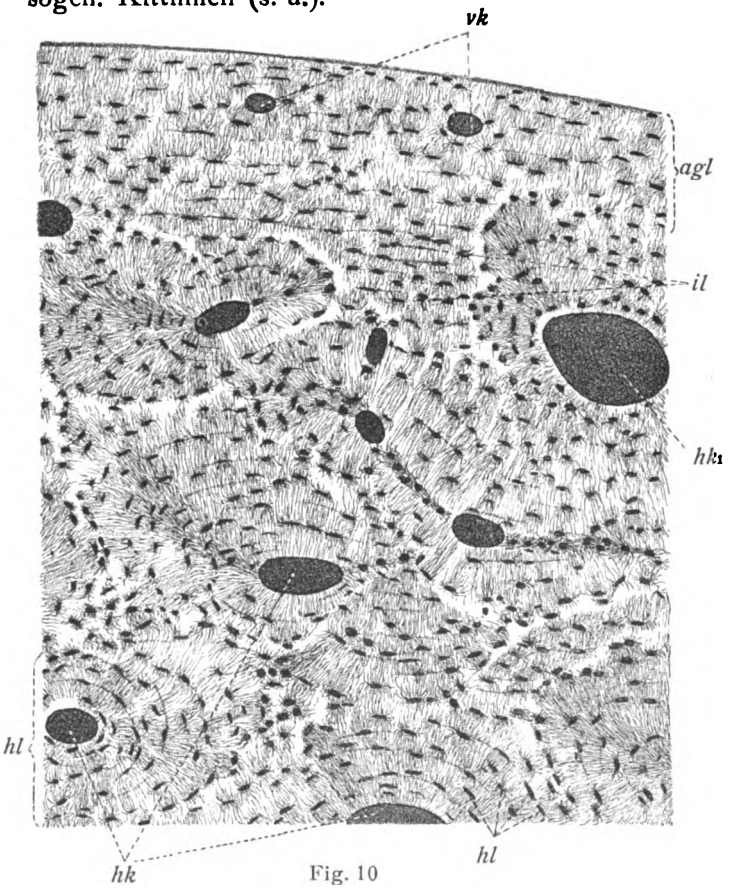

Fig. 10

Fig. 10.

Teile eines Querschliffs eines menschlichen Röhrenknochens (Radiusschaft). Typisches Bild des Knochenschliffes mit Haversschen Kanälchen, Lamellen etc. Das Bild reicht von der periostalen Oberfläche bis nahezu zur Mitte der Dicke der kompakten Substanz. *Vergr. 100:1.*

Erklärung der Bezeichnungen.

agl = äussere Grundlamellen.
hk = Haverssche Kanälchen.
hk$_1$ = Mittelding zwisch. Haversschem und Volkmannschem Kanal.
hl = Haverssche Lamellen mit Knochenhöhlen.
il = Interstitiallamellen
vk = Volkmannsche Kanäle.

Ausser den Haversschen Lamellen unterscheidet man noch zwei weitere Lamellenarten der kompakten Knochensubstanz, erstlich solche, welche der inneren oder äusseren Oberfläche des Knochens parallel laufen, die sogen. Grund-Tab. 7, Fig. 1 lamellen (äussere und innere), auch Generallamellen genannt, und zweitens solche, welche in den Zwischenräumen zwischen den Haversschen Lamellensystemen verlaufen ohne Beziehungen zu den Blutgefässkanälen, die Interstitiallamellen

Digitized by Google

Fig. 11. **Teil eines Längsschliffes eines menschlichen Röhrenknochens.**

Vergr. 100:1.

Erklärung der Bezeichnungen:

hk = Haverssche Kanäle
kh = Knochenhöhlen von der Kante gesehen
kh$_1$ = Knochenhöhlen von der Fläche gesehen.

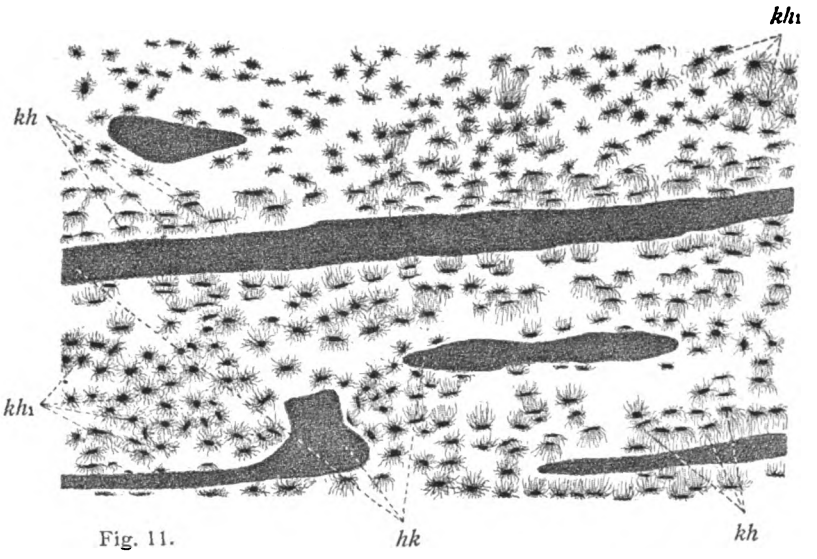

Fig. 11.

(Schaltlamellen). Letztere sind namentlich da deutlich ausgebildet, wo sich benachbarte Haverssche Systeme nicht unmittelbar berühren[1]). In ihnen zeigt sich keine Regelmässigkeit in der Lagerung der Knochenhöhlen, während in den Grundlamellen, namentlich in den äusseren, die Höhlen mit ihren Flächen den Flächen der Lamellen parallel liegen. Die einzelnen Lamellen sind durch Kittsubstanz (Kittlinien), d. h. fibrillenfreie Grundsubstanz, fest miteinander verbunden. Besonders stark erscheint die Kittsubstanz an den Grenzen einzelner Lamellensysteme. Ausser den Haversschen Kanälen finden sich in der kompakten Knochensubstanz noch weitere Blutgefässkanäle, die durch die Lamellen der äusseren Grundsubstanz in wechselnder Zahl und Richtung hindurchtreten ohne die Lamellenanordnung zu beeinflussen. Sie gehen ohne Grenze in die Haversschen Kanäle über. Ihre Zahl ist eine sehr wechselnde. Sie werden als Volkmannsche Kanäle bezeichnet. Tab. 4, Fig. 1 Tab. 7, Fig. 4 Fig. 10

Ferner finden sich ziemlich häufig und in manchen Knochen regelmässig stärkere Bindegewebsbündel, die vom Periost ausgehen und sich in die äusseren Grundlamellen und z. T. auch bis in die benachbarten Lamellensysteme einbohren, die Lamellen selbst in querer oder schräger Richtung durchsetzend. Sie enthalten oft auch elastische Fasern, dienen zur festeren Verbindung von Knochen und Periost und werden Sharpeysche Fasern genannt. Am häufigsten sind sie an jugendlichen Knochen und an Knochen bindegewebiger Abkunft (Belegknochen), namentlich der Schädelknochen (besonders an den Nahträndern), also am grobfaserigen Knochen (s. a. ob. p. 37), der sich gleichzeitig durch weniger ausgebildeten lamellösen Bau auszeichnet. Tab. 7, Fig. 5

Die Knochenhaut oder das Periost ist eine zwar dünne, aber feste bindegewebige Haut, an der man zwei nicht scharf getrennte Schichten unterscheidet: die äussere mehr faserreiche, die zugleich reich an Blutgefässen und Tab. 7, Fig. 1

[1]) Viele Interstitiallamellen sind aus teilweise resorbierten Haversschen Lamellensystemen hervorgegangen. Auch tangentiale Schnitte solcher täuschen oft Schaltlamellen vor.

Digitized by Google

Tafel 7. **Knochen.**

Fig. 1. Teil eines Querschnittes eines entkalkten menschlichen **Röhrenknochens** (Radiusschaft). Das Präparat gibt ein Uebersichtsbild vom lamellären Baue des Knochens und umfasst die ganze Dicke des Knochens vom Periost bis zum Markraum, in den einige Spongiosabälkchen hineinragen. Die Haversschen Kanäle erscheinen als rundliche helle Lücken. **Vergr. 48 : 1.** **Technik**: Konservierung in Müllerscher Flüssigkeit. Entkalkung in Salzsäure. Zelloidinschnitte. Färbung mit neutralem Karmin und Haematoxylin.

Fig. 2. Teil eines Längsschnittes eines entkalkten menschlichen **Röhrenknochens** mit intensiv gefärbten **Fibrillen**. Der Schnitt geht schräg durch die Wand eines Haversschen Kanälchens, dessen Lamellen sich durch fibrillenfreie Kittstreifen deutlich von den Nachbarlamellen abheben. **Vergr. 320.** **Technik**: Fibrillenmethode Bielschowsky-Studnička.

Fig. 3. Teil eines Querschnittes eines entkalkten menschlichen **Röhrenknochens** mit intensiv gefärbten **Fibrillen** bei schwacher Vergrösserung. Das Präparat zeigt mehrere, verschieden grosse Haverssche Lamellensysteme und dazwischen gelegene Interstitiallamellensysteme, durch fibrillenfreie Kittlinien getrennt. Innerhalb der ersteren Systeme gelegene Kittlinien trennen ältere und jüngere Lamellen voneinander. In den Haversschen Kanälen sind die Blutgefässe sichtbar. Die Fibrillen selbst sind bei dieser Vergrösserung noch nicht erkennbar, wohl aber ihre Gruppierung in den Lamellen. **Vergr. 150 : 1.** **Technik**: wie bei Fig. 2.

Fig. 4. Teil des in Fig. 3 abgebildeten Präparates (die Stelle liegt in Fig. 3 links unten) bei stärkerer Vergrösserung. Man übersieht einen Teil eines Haversschen Systems und benachbarte Interstitialsysteme. Die **Fibrillen** erscheinen im Querschnitt als feinste, zu Gruppen geordnete Punkte, im Längsschnitt als feine Striche. Sehr deutlich treten als helle (weil fibrillenfreie) Stellen die Knochenkapseln und die Kittstreifen hervor. Die Kerne der Knochenzellen erscheinen dunkler als der (ganz helle) Zelleib. **Vergr. 400 : 1.** **Technik**: wie bei Fig. 2.

Fig. 5. Teil eines Durchschnittes eines entkalkten menschlichen **Schädelknochens** mit intensiv gefärbten Fibrillen an der Stelle einer **Naht**. Vom Periost und der Nahtstelle (rechts) dringen massenhaft **Sharpeysche Fasern** in den nur undeutlich lamellär gebauten Knochen ein. **Vergr. 220 : 1.** **Technik**: wie bei Fig. 2.

Erklärung der Bezeichnungen für Fig. 1—5.

agl = äussere Grundlamellen
fil = Knochenfibrillen, längs durchschnitten
fiq = Knochenfibrillen, quer durchschnitten
hk = Haverssche Kanäle
hl = Haverssche Lamellen
igl = innere Grundlamellen
il = Interstitiallamellen
kk = Knochenkapseln
kkz = Kerne der Knochenzellen
ks = Kittstreifen
kz = Knochenzellen
p = Periost
sh_1 = Sharpeysche Fasern des Periostes
shf_2 = Sharpeysche Fasern des Knochens und der Naht
sp = Spongiosa
* = gekreuzte Fibrillen in der Wand des Haversschen Kanälchens

Digitized by Google

UNIV. OF CALIFORNIA

Tab. 7.

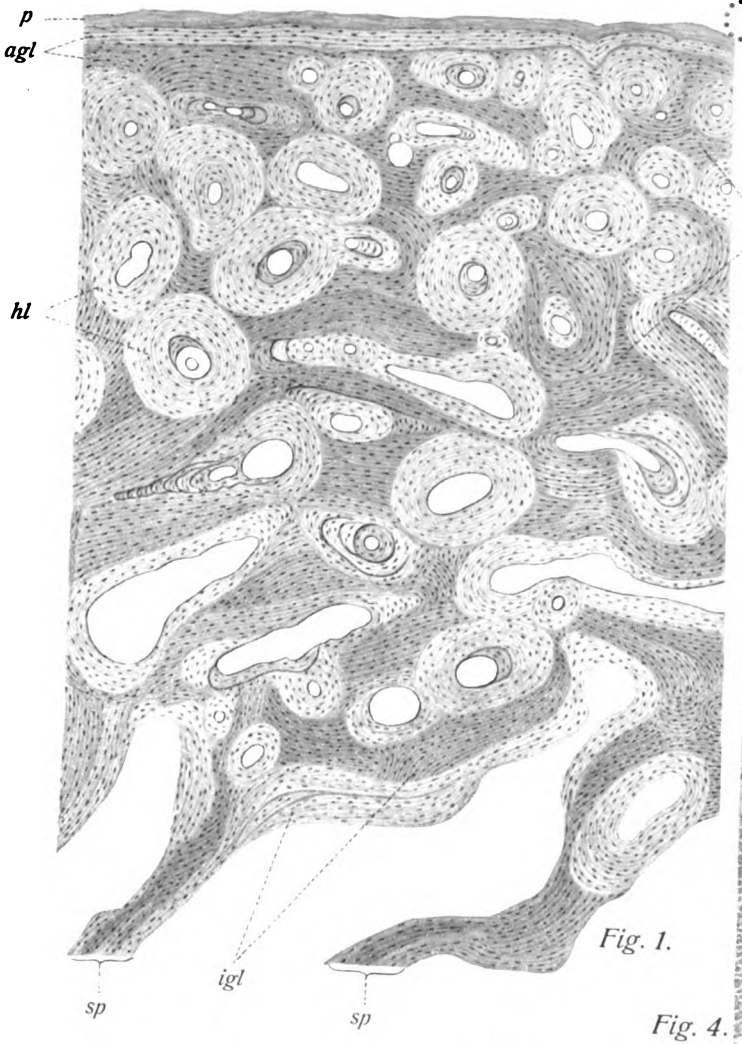

Fig. 1.

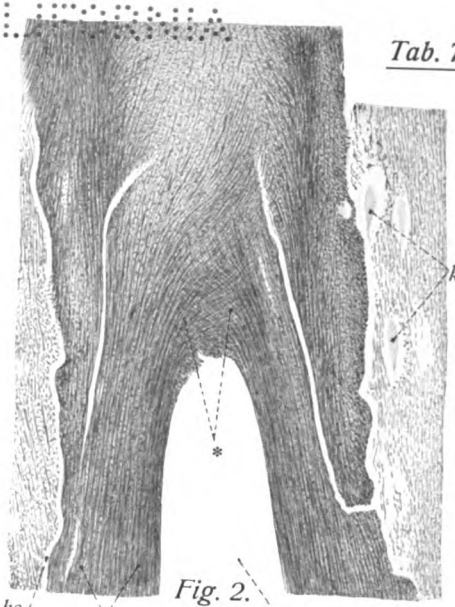

Fig. 2.

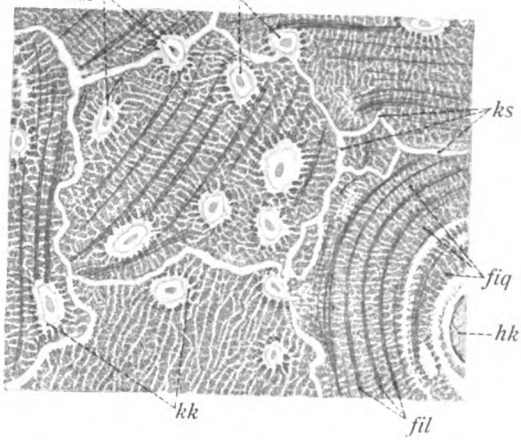

Fig. 4.

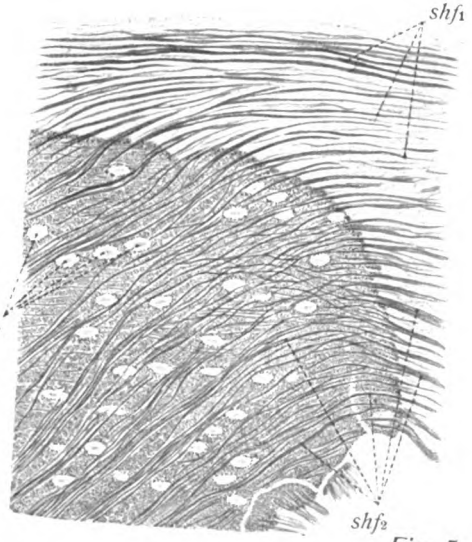

Fig. 5.



Fig. 3.

Digitized by Google

CALIFORNIA

Digitized by Google

Nerven ist, und die innere blutgefässarme, sogen. Fibroelastica. Letztere enthält reichlich elastische Fasern und verhältnismässig viel Bindegewebszellen. An ihrer, dem Knochen zugekehrten Innenfläche können Osteoblasten liegen (s. u.).

Das Knochenmark, *medulla ossium*, zerfällt in das rote Knochenmark, *medulla ossium rubra,* und das gelbe Mark, *medulla ossium flava.* Bei Kindern kommt nur rotes Knochenmark vor, bei Erwachsenen wird dieses aus allen Extremitätenknochen bis auf die proximalen Endstücke des femur und humerus durch das gelbe, aus Fettgewebe bestehende Mark, verdrängt. Ueber das rote Knochenmark s. u. p. 87[1]).

Der Gelenkknorpel, *cartilago articularis*, findet sich als ein meist dünner Ueberzug der Gelenkenden der Knochen (seine Dicke schwankt zwischen 1/4 und 4 mm, s. Sobotta, deskript. Anat. dies. Verl. 1904—07) und besteht aus hyalinem Knorpel. Es ist der letzte Rest des ursprünglich rein knorpeligen Skelets des Embryo, das allmählich durch Knochen ersetzt wird (s. u. p. 61). Infolgedessen zeigen sich auch am Gelenkknorpel ähnliche Verhältnisse der Anordnung der Knorpelzellen wie an den Verkalkungsstellen der embryonalen und jugendlichen Knochen (s. u.), d. h. die dem Knochen zugekehrte Partie des Gelenkknorpels ist verkalkt, dann kommt eine Zone, die in Längsreihen gestellte Knorpelzellen zeigt, während die mittleren Lagen rundliche, die oberen abgeplattete Zellen enthalten. Der Gelenkknorpel besitzt keinen Ueberzug von Perichondrium.

Die Blutgefässe des Knochens zerfallen in solche, die vom Periost aus in die Knochensubstanz eindringen, und die *arteriae nutriciae*, die durch die gleichnamigen Löcher und Kanäle zum Knochenmark gehen. Gefässe der Knochensubstanz und des Markes hängen an der Innenfläche ersterer miteinander zusammen ebenso wie an der Aussenfläche mit denen des Periosts. Die Verzweigungen der periostalen Gefässe benutzen die Volkmannschen und Haversschen Kanäle zu ihrem Verlaufe im Knochen und gehen im Mark in Kapillaren über. Die Gefässe des Knochens, namentlich die Venen des Knochenmarks haben äusserst dünne (scheinbar unvollständige) Wandungen. Aber auch den in den Haversschen Kanälen verlaufenden Venen fehlt jede Spur von Muskulatur ebenso wie die Klappen. Tab. 7, Fig. 3 Tab. 54, Fig. 1 Tab. 56, Fig. 2

Echte Lymphgefässe scheinen im eigentlichen Knochen nicht vorzukommen (ausser im Periost), wohl aber enthält der Knochen Nerven, nicht bloss das Periost (häufig auch Vater-Pacinische Lamellenkörper) und die Blutgefässe, sondern auch das Mark und die Haversschen Kanäle; es handelt sich nicht nur um sympathische (Gefäss-)nerven, sondern auch um cerebrospinale sensible Fasern.[2])

Knorpel finden sich ausser an den Gelenkenden der Knochen (s. ob.) an beschränkten Stellen des Skeletes, auch des Erwachsenen an Stelle von Knochen, hauptsächlich als Rippenknorpel. Die Rippenknorpel sind Hyalinknorpel (mit asbestartiger Degeneration der Grundsubstanz s. ob. p. 35), umgeben von einer an

[1]) Ausser dem eigentlichen Mark enthält der Markraum der langen Knochen noch eine feine Lage von zarter Bindesubstanz, die der Innenfläche der kompakten Knochensubstanz anliegt und auch als Endost bezeichnet wird.

[2]) In die eigentliche Knochensubstanz sind diese Nerven jedoch noch nicht verfolgt worden.

Digitized by Google

Fig. 1. Querschnitt durch einen **Vorderarmknochen** eines sechsmonatlichen menschlichen Embryo. Das Präparat zeigt innerhalb des Periostringes endochondral und perichondral gebildeten Knochen. Letzterer ist auf der einen Seite sehr stark entwickelt, auf der anderen völlig resorbiert, so dass hier der endochondrale Knochen an das Periost grenzt. Der endochondral gebildete Knochen enthält Reste der verkalkten Knorpelgrundsubstanz (dunkelblau) und wird durch eine dunkle Knorpellinie vom periostalen Knochen getrennt. An der Aussenseite des endochondralen Knochens eine Resorptionsfläche (Riesenzellen in Lacunen). Der perichondrale Knochen zeigt an seiner Aussenfläche einen fast kontinuierlichen Osteoblastenbelag, ferner sieht man die Bildung Haversscher Kanäle. **Vergr. 45:1. Technik:** Konservierung in Müllerscher Flüssigkeit. Entkalkung in Salpetersäure. Zelloidinschnitte. Neutrales Karmin. Haematoxylin.

Fig. 2. Querschnitt des **oberen Endes der Femurdiaphyse** eines sechsmonatlichen menschlichen Embryo. Die Figur zeigt eine grosse Masse feiner endochondraler Knochenbälkchen mit den blauen, sternförmigen Figuren der verkalkten Knorpelgrundsubstanz im Inneren. Dazwischen zahlreiche Markräume mit Markzellen und Blutgefässen. Eine dünne, nicht vollständige Lage perichondralen Knochens umgibt den endochondralen, durch eine Grenzlinie verkalkter Knorpelgrundsubstanz getrennt. **Vergr. 15:1. Technik** wie bei Fig. 1.

Fig. 3. Teil eines Längsschnittes einer **Grundphalanx** eines menschlichen Embryo aus dem dritten Monat. Beginn der Ossifikation. Die Epiphyse besteht noch aus unverändertem Hyalinknorpel; an der Grenze gegen die Diaphyse beginnt die Reihenstellung der Knorpelzellen, dann nahe der Mitte der Diaphyse die Verkalkungszone der Grundsubstanz. In der Mitte der Diaphyse ist es durch Osteoblastentätigkeit zu einer Auflösung des Knorpels und Bildung einer primären Markhöhle gekommen. Hier ist das Skeletstück von einer rot gefärbten Lage perichondralen Knochens umgeben. Endochondraler Knochen ist noch nicht gebildet. **Vergr. 70:1. Technik:** Konservierung in Müllerscher Flüssigkeit. Paraffinschnitt. Färbung mit Haematoxylin-Eosin.

Fig. 4. Längsschnitt der **Mittelphalanx** des gleichen Fingers wie Fig. 3. Das Präparat zeigt die erste Spur des perichondralen Knochens (rot gefärbt). Der Knorpel ist in der Mitte verdickt, die Grundsubstanz beginnt zu verkalken, die Knorpelhöhlen sind vergrössert. **Vergr. und Technik** wiebei Fig. 3.

Fig. 5. Teil des in Fig. 4 abgebildeten Präparates bei stärkerer Vergrösserung. Man sieht die Knorpelveränderung und die junge perichondrale Knochenlamelle mit den Osteoblasten. **Vergr. 500:1. Technik** wie bei Fig. 3.

Erklärung der Bezeichnungen für Fig. 1—5.

bg = Blutgefässe
bk = rote Blutkörperchen
ek = endochondraler Knochen
gr = Grenzlinie zwischen endochondralem und perichondralem Knochen.
*hk*¹ = Buchten, die zu Haversschen Kanälchen werden.
*hk*² = in Bildung begriffene HaversscheKanäle
km = Knochenmark
*kn*₁ = Zone des unveränderten Knorpels
*kn*₂ = Zone des Knorpels mit Reihenstellung der Höhlen
*kn*₃ = Zone desKnorpelsmit vergrösserten Höhlen und beginnender Verkalkung
knh = vergrösserte Knorpelhöhlen
knr = Knorpelgrundsubstanzreste
kz = Knorpelzellen
ostb = Osteoblasten
pch = Perichondrium
pk = perichondraler Knochen[1])
pkm = primäres Knochenmark
po = Periost bzw. Perichondrium
rz = Riesenzellen (Osteoklasten)
\+ = Stelle des Aufbruches der Knorpelwand.

[1]) In Fig. 4 zeigt die Hinweislinie versehentlich zu weit; sie muss an der roten periostalen Knochenlage enden.

Digitized by Google

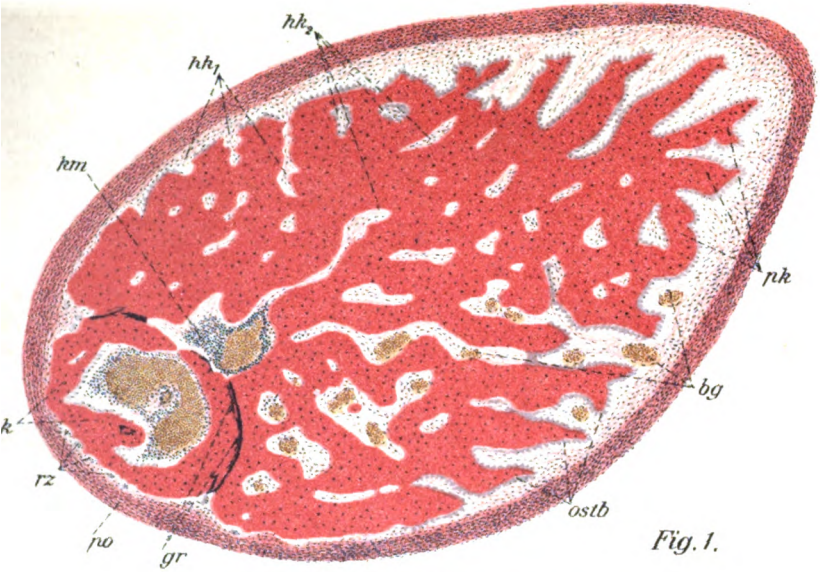

Fig. 1.

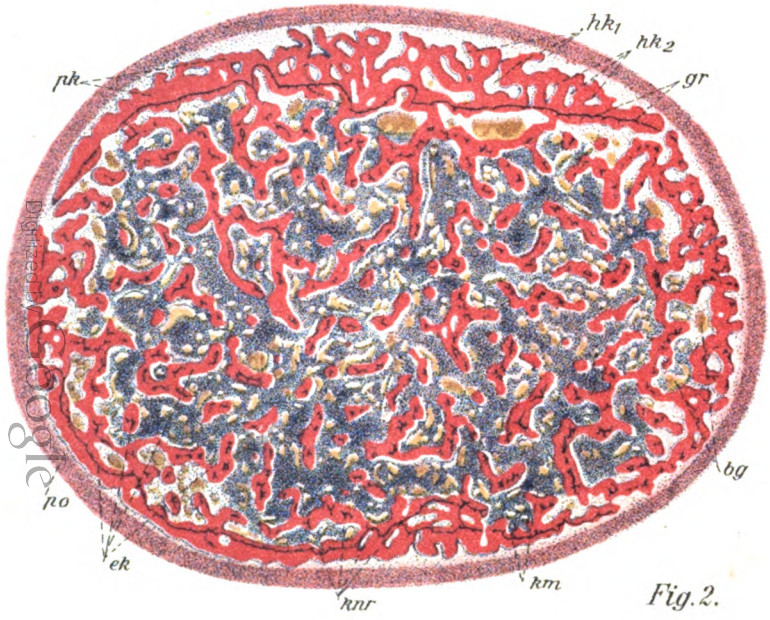

Fig. 2.

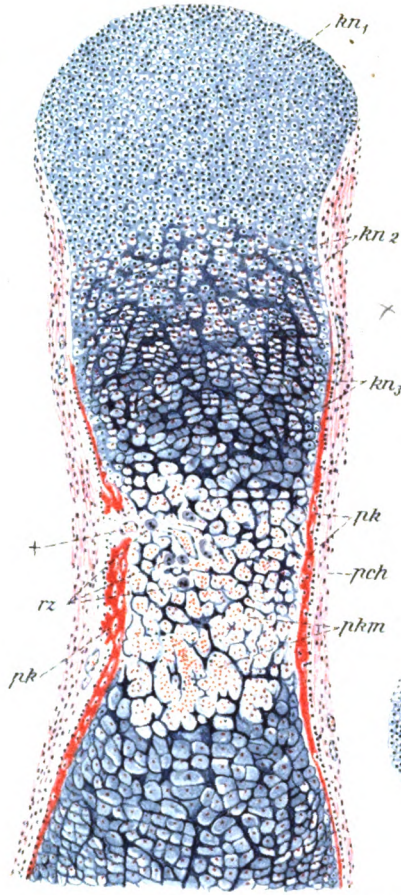

Fig. 3.

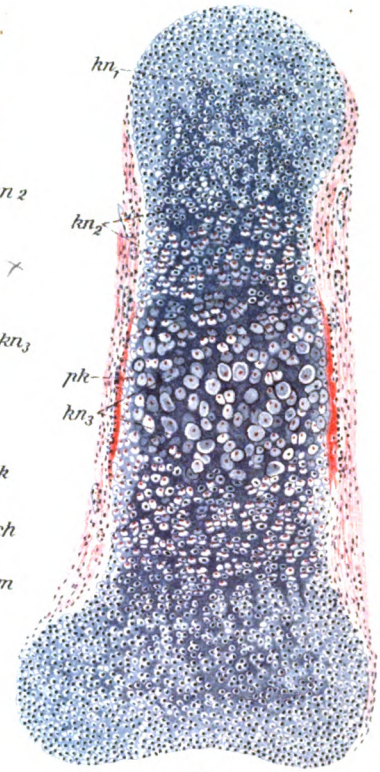

Fig. 4.

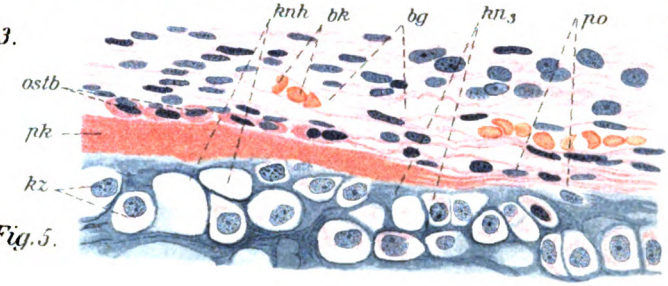

Fig. 5.

Digitized by Google

UNIV. OF
CALIFORNIA

Digitized by Google

elastischen Fasern reichen Haut, dem Perichondrium. Dessen innerste Lage geht fast ohne Grenze in die oberste, aus stark abgeplatteten Zellen bestehende grundsubstanzarme Lage des Knorpels über.

Die Entwicklung der Knochen.

Obwohl die Entwicklung der Knochen eigentlich Gegenstand der Embryologie ist, wird sie doch aus besonderen Gründen in der Regel schon bei der mikroskopischen Anatomie mit berücksichtigt. Diese Gründe sind in erster Linie die, dass der Prozess der Knochenbildung sich auch in späterem Leben, namentlich im hohen Masse während des Kindesalters beobachten lässt, ferner dass der Aufbau auch des fertigen Knochens sich erst aus der Art seiner Entwicklung ganz übersehen lässt.

Man unterscheidet ihrer Entwicklung nach knorplig präformierte und Bindegewebsknochen (s. Sobotta deskript. Anat. dies. Verl. 1904—07). Wenn auch im Prinzip die Bildung des Knochengewebes bei beiden Knochenarten die gleiche ist (s. a. ob. p. 37), so entsteht doch der Knochen als Organ in beiden Fällen in etwas ungleicher Art und Weise.

Die Entwicklung der knorplig präformierten Knochen geht so vor sich, dass zwei Prozesse fast gleichzeitig nebeneinander verlaufen; erstlich der der perichondralen (weniger gut: periostalen) Ossifikation, welcher vom Perichondrium des knorpeligen Skeletteils ausgeht, zweitens der der endochondralen Ossifikation. Letztere erfolgt an Stelle des knorpeligen Skeletteils und unter Auflösung des Knorpelgewebes, das allmählich durch Knochen ersetzt wird.

Die beiden Prozesse sind zwar in bezug auf die Art und Weise der Ossifikation im Grunde genommen gleichartig; trotzdem aber ist das Resultat der Knochenbildung im mikroskopischen Bilde ein wesentlich verschiedenes bei der endochondralen und der perichondralen Ossifikation, so dass die durch perichondrale Verknöcherung entstehende Knochensubstanz von der durch endochondrale entstandenen leicht zu unterscheiden ist.

Der Zeit nach setzt die perichondrale Verknöcherung etwas früher ein als die endochondrale, d. h. es wird von seiten des Perichondriums eines Röhrenknochens z. B. eine Lage jungen Knochengewebes in der Mitte der späteren Diaphyse gebildet, während gleichzeitig an derselben Stelle der Knorpel zu verkalken beginnt. Tab. 8, Fig. 4

Die Verkalkung des Knorpels geschieht in der Art, dass in seiner Grundsubstanz Kalksalze abgelagert werden, eine Vergrösserung der Knorpelhöhlen statt hat und schliesslich eine Schrumpfung der Knorpelzellen eintritt, welcher bald der Tod der Zellen folgt. Dabei vergrössert sich die Verkalkungsstelle des Knorpels zunächst, so dass das knorpelige Skeletstück an der Stelle, wo sich der perichondrale Knochen anlegt, anfangs verdickt erscheint. Später, während der übrige Knorpel weiterwächst, hört an der Stelle der Knorpelverkalkung ein weiteres Knorpelwachstum auf[1]). Es finden zwar nach Beginn der Verkalkung noch Zellteilungen statt, doch folgt ihnen keine Bildung neuer Knorpelhöhlen, so dass mehrere Zellen in jeder der vergrösserten Knorpelhöhlen zu liegen pflegen, bevor sie zugrunde gehen. Tab. 9, Fig. 2

a) Endochondrale Ossifikation.

Die Bildung der endochondralen Verknöcherung wird nun dadurch eingeleitet, dass vom Perichondrium aus ein Blutgefäss durch die bereits gebildete dünne perichondrale Knochenrinde hindurch in die verkalkte Knorpelpartie eindringt. Den Weg durch die harte Substanz bahnen dem Gefäss vielkernige Riesenzellen, Osteoklasten genannt, welche die Eigenschaft besitzen, verkalkte Substanzen, insbesondere auch Knochen aufzulösen (s. u. p. 64)[2]). Sie brechen die (vergrösserten) Knorpelhöhlen auf, so dass sich nur Reste der Zwischenwände (aus verkalkter Knorpelgrundsubstanz bestehend)[3]) erhalten. Tab. 9, Fig. 3—8

[1]) Infolgedessen sieht einige Zeit nach Beginn des Ossifikationsvorganges der knorpelige Skeletteil an der Stelle der Verkalkungszone wie eingeschnürt aus.

[2]) Sie werden auch im Gegensatz zu den Megakaryocyten (s. ob. p. 4) als Polykaryocyten bezeichnet.

[3]) Die verkalkte Knorpelgrundsubstanz färbt sich mit Haematoxylin dunkelblauviolett im Gegensatz zum unverkalkten Knorpel der eine heller violette Färbung annimmt.

Digitized by Google

Tafel 9. **Knochenentrichtung II.**

Fig. 1. Längsschnitt der beiden **Endphalangen des Fingers** eines fünfmonatlichen menschlichen Embryo. Uebersichtsbild des Ossifikationsprozesses. An beiden Knochen ist die perichondrale wie die endochondrale Knochenbildung schon ziemlich weit vorgeschritten, die Epiphysen bestehen noch aus vollkommen unverändertem Knorpel (Knochen rot, Knorpel blau). **Vergr. 15:1. Technik:** Konservierung in Müllerscher Flüssigkeit und Formol. Entkalkung in Salpetersäure. Zelloidinschnitte. Färbung mit Haematoxylin und Eosin.

Fig. 2. Teil eines Längsschnittes eines **Metacarpalknochens** eines fünfmonatlichen menschlichen Embryo. Man sieht die Grenze des noch unaufgelösten Knorpels und der endochondralen Verknöcherung. Man erkennt die allmähliche Veränderung, die der Knorpel bei seiner Einschmelzung erfährt, und die Bildung der endochondralen Knochensubstanz um die Reste der verkalkten Knorpelgrundsubstanz. Aussen eine Schicht periostalen Knochens. **Vergr. 50:1. Technik** wie bei Fig. 1.

Fig. 3. Aus dem gleichen Präparat wie Fig. 2.[1]) Es ist die Grenze des Knorpels bei stärkerer Vergrösserung dargestellt. Man sieht die ersten Anlagen endochondralen Knochens um die dunkelblau-violetten Knorpelreste, die Tätigkeit der Riesenzellen (Osteoklasten) am Knorpel. **Vergr. 180:1. Technik** wie bei Fig. 1.

Fig. 4–8. Vorgänge der **Knochenbildung** und **Knochenresorption** am Unterkiefer eines siebenmonatlichen menschlichen Embryo. Fig. 7 zeigt einen ruhenden Osteoklast (Riesenzelle) im embryonalen Bindegewebe; Fig. 4 ein junges Knochenbälkchen in Bildung begriffen, von Osteoblasten umgeben; von letzteren sind einige gerade im Begriffe sich in Knochenzellen umzuwandeln. Fig. 5, 6 und 8 zeigen Resorptionsvorgänge, Riesenzellen (Osteoklasten) im Lacunen; in Fig. 5 ist der Knochen bis auf ein kleines Stückchen vollkommen resorbiert. **Vergr. 420:1. Technik** wie bei Fig. 1.

Erklärung der Bezeichnungen für Fig. 1–8.

bd = Bindegewebe
bg = Blutgefässe
ek = endochondraler Knochen
g = Gelenkspalte
k = Knochen
km = Knochenmark
kn_1 = Zone unveränderten Knorpels
kn_2 = Zone der Reihenstellung der Knorpelzellen
kn_3 = Zone der Knorpelverkalkung
knr = Reste der verkalkten Knorpelgrundsubstanz
knz = Knochenzellen
knz_1 = in Bildung begriffene Knochenzellen
mr = Markraum
mz = Markzellen
ostb = Osteoblasten
pk = perichondraler Knochen
pkm = primäres Knochenmark
po = Periost
rz = Riesenzellen (Osteoklasten).

[1]) Die Figur steht umgekehrt wie Figur 2.

Digitized by Google

UNIV. OF CALIFORNIA

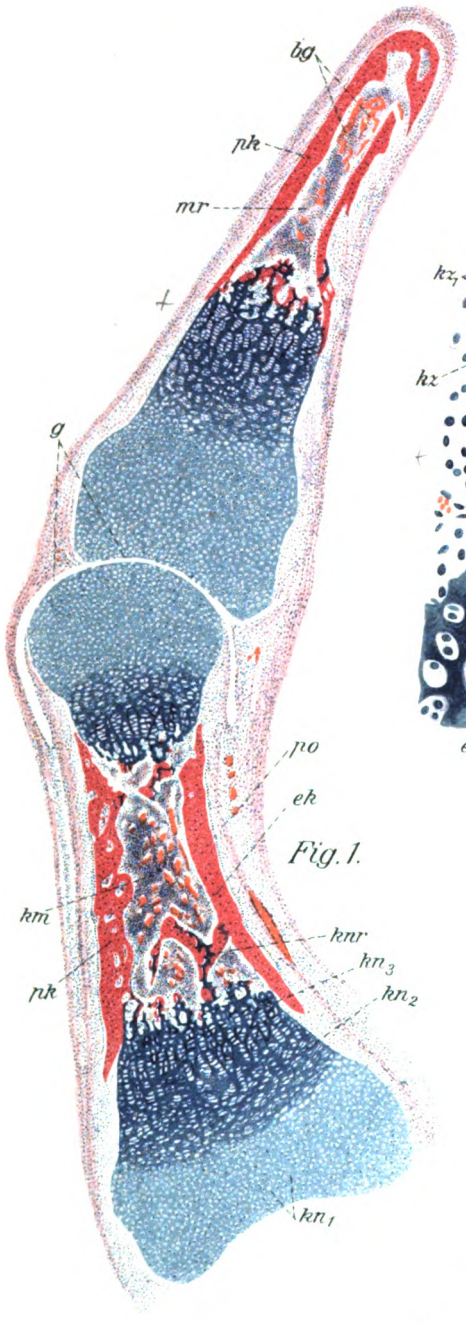

Fig. 1.

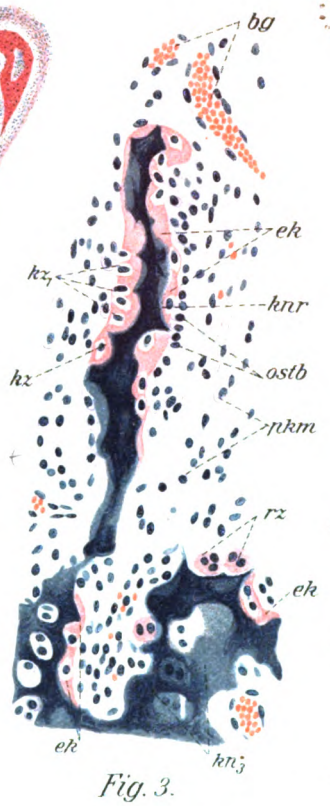

Fig. 3.

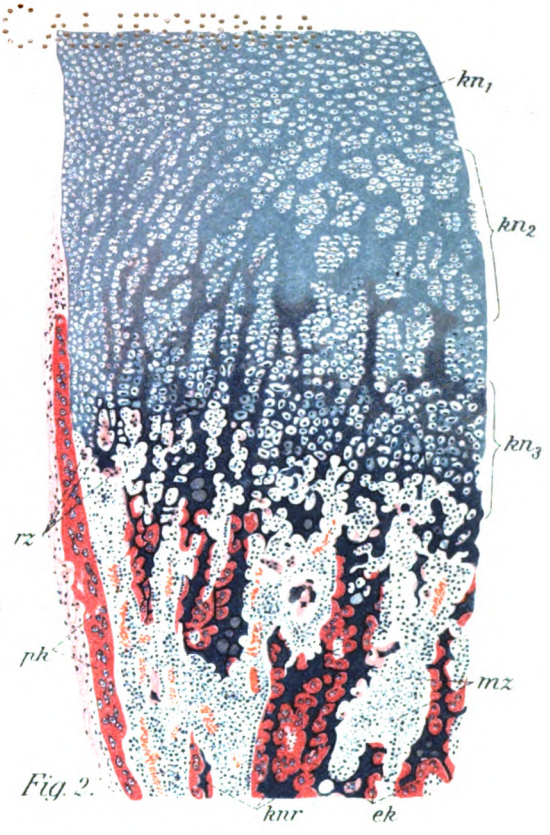

Fig. 2.

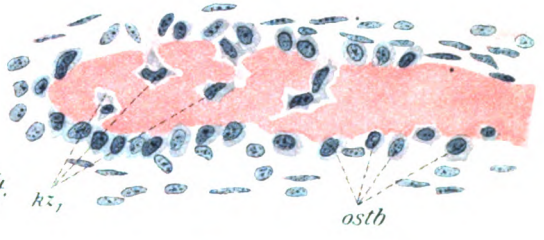

Fig. 4.

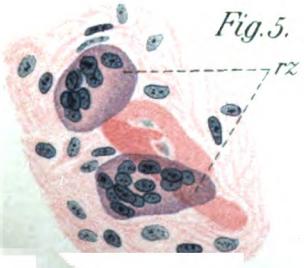

Fig. 5.

Fig. 6.

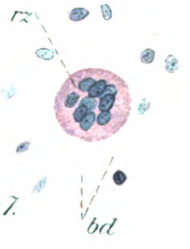

Fig. 7.

Fig. 8.

Digitized by Google

UNIV. OF
CALIFORNIA

Digitized by Google

So entsteht ein (zunächst kleiner) Markraum im Knochen. An Stelle der (zugrunde gegangenen) Knorpelzellen treten jetzt sternförmige, anastomosierende embryonale Bindegewebszellen, zu denen sich bald lymphoide Rundzellen gesellen und so den Markraum erfüllen. Letztere sind die Zellen des späteren (roten) Knochenmarks, während die ersteren zu den Retikulumzellen des Markes werden. Zwischen ihnen finden sich zahlreiche Blutgefässe. Tab. 8, Fig. 3

Um die Reste der verkalkten Knorpelgrundsubstanz, welche balkenartig frei in den neugeschaffenen Markraum hineinragen, legen sich eigentümliche protoplasmareiche Zellen von länglich runder (fast niedrig-zylindrischer) Gestalt, welche, namentlich wo sie in Reihen angeordnet sind, den Eindruck eines Epithels machen, Osteoblasten[1]) oder Knochenbildner genannt, weil diese Zellen es sind, welche die Knochensubstanz ablagern (s. a. ob. p. 37). Tab. 8, Fig. 1 u. 5 Tab. 9, Fig. 4

Durch die Tätigkeit der Osteoblasten wird um die Reste der Knorpelgrundsubstanz junges noch zellfreies Knochengewebe (Knochengrundsubstanz) gebildet. Dieses enthält also stets im Innern, auch wenn die Bildung endochondraler Knochensubstanz weiter fortgeschritten ist, die leicht durch ihre starke Färbung (s. ob.) im mikroskopischen Bilde auffallende, verkalkte Knorpelgrundsubstanz in Gestalt zackiger Linien und Leisten. Tab. 8, Fig. 1 u. 2 Tab. 9, Fig. 1—3

Wenn die Osteoblasten Knochensubstanz ausscheiden, ist diese zunächst zellfrei. Allmählich werden jedoch Osteoblasten von junger Knochensubstanz umschlossen; damit verlieren sie ihre knochenbildende Tätigkeit und werden zu fixen Knochenzellen. Auf diese Weise entsteht das fertige Knochengewebe. Auf dem Wege endochondraler Verknöcherung bildet sich nur spongiöse Knochensubstanz; es kommt kaum zur Lamellenbildung, nie zur Bildung Haversscher Kanäle im endochondralen Knochen.

b) Perichondrale Ossifikation.

Aehnlich ist nun der Vorgang der perichondralen Ossifikation, der schon beginnt, wenn im knorpeligen Skeletteil die Verkalkung auftritt (s. ob.). Es findet sich um diese Zeit an der Innenfläche des Perichondriums ein weiches, zellreiches Gewebe, das den Namen osteogenes Gewebe führt. Dieses enthält an seiner, dem Skeletteil zugekehrten Seite eine meist sehr dichte (einfache) Lage von Osteoblasten, welche gegen den hier verkalkten und eingeschnürten Diaphysenteil des späteren Knochens Knochengrundsubstanz abscheiden. Es wird also hier Knochengewebe von aussen apponiert. Tab. 8, Fig. 3 u. 4

Der perichondral erzeugte Knochen verhält sich zunächst wie der endochondrale; er ist wie dieser zunächst zellfrei, dann werden Osteoblasten eingeschlossen und so wird immer weiter Knochengewebe apponiert, auch noch zur Zeit, wo die endochondrale Verknöcherung schon voll im Gange ist. Die Grenze zwischen beiden Knochenarten ist leicht zu erkennen in Gestalt einer feinen Grenzlinie verkalkter Knorpelgrundsubstanz. Der perichondrale Knochen enthält natürlich keine Reste von Knorpelgrundsubstanz, da er sich ja ausserhalb des Bereiches des knorpeligen Skeletteils anlegt. Tab. 8 Tab. 9, Fig. 1—3

Die perichondrale Ossifikation erzeugt nicht nur die gesamte kompakte Knochensubstanz des Körpers, sondern überhaupt fast das ganze Skelet[2]). Da die Knochenapposition hier nur von aussen geschieht, so zeigt der perichondrale Knochen niemals gegen die Markhöhle hin Osteoblasten.

Die Apposition neuer perichondraler Knochensubstanz geschieht nun nicht derart, dass sie sich direkt an die früher gebildete neue Substanz einfach anlegt, und die ursprüngliche Knochenlage auf solche Weise unmittelbar verdickt wird, sondern es erzeugt die perichondrale Ossifikation Knochenbalken, welche mit benachbarten unter Bildung von Höhlungen konfluieren, die zunächst weiches, osteogenes Gewebe enthalten. Die so entstandenen Höhlungen führen auch Blutgefässe, ferner aber an ihrer Innenfläche eine Osteoblastenlage, die fortwährend neue Knochensubstanz erzeugt und die ursprüngliche Höhlung verkleinert. Ist die Verkleinerung soweit gegangen, dass die Höhlung nur

[1]) Osteoblasten wie Osteoklasten sind Zellen bindegewebiger Natur, nicht etwa Epithelzellen. Die Osteoklasten sind wahrscheinlich aus der Verschmelzung mehrerer einkerniger Zellen entstanden.

[2]) Anfangs — bis zur Zeit der Geburt — wird relativ viel endochondraler Knochen gebildet. Später wird dieser jedoch grösstenteils wieder resorbiert (erstes und zweites Lebensjahr) und durch perichondralen ersetzt, so dass selbst der grösste Teil der spongiösen Knochensubstanz später aus perichondral gebildetem Knochengewebe besteht. Nur an wenigen Stellen des Skelets ist deutlich endochondral gebildeter Knochen mit verkalkten Knorpelgrundsubstanzresten auch beim Erwachsenen nachweisbar.

Digitized by Google

Tab. 8, Fig. 1 u. 2

mehr wenig grösser ist als das in ihr gelegene Blutgefäss, so hört die Osteoblastentätigkeit auf (wahrscheinlich bilden diese sich zu fixen Bindegewebszellen zurück) und es ist ein Haversscher Kanal entstanden. Auf solche Weise erhält der perichondral gebildete Knochen allmählich die Struktur der gewöhnlichen kompakten Knochensubstanz. Diese ist im embryonalen Knochen anfangs eine grobfasrige.

Tab. 9, Fig. 4 u. 8

Ganz ähnlich wie der Vorgang der perichondralen Ossifikation verläuft, erfolgt die Bildung der Bindegewebsknochen (Belegknochen). Osteoblasten legen sich um verkalkende Bindegewebsbündel[1]), es entstehen zahlreiche, zunächst vielfach anastomosierende Knochenbälkchen, welche Gefässe umschliessen, Haverssche Kanäle bilden, ganz wie bei der perichondralen Ossifikation, nur erfolgt der ganze Prozess der Knochenbildung im embryonalen Bindegewebe, nicht in Anlehnung an einen knorpligen Skeletteil. Dabei werden bereits präexistierende Bindegewebsbündel in die verkalkende Grundsubstanz eingeschlossen und zu Sharpeyschen Fasern (s. a. o. p. 57).

Tab. 21, Fig. 5

Man bezeichnet den Vorgang der Ossifikation, wie wir ihn oben beschrieben haben, auch mit dem Namen des neoplastischen Typus, im Gegensatz zu einer im menschlichen Körper nur ganz vereinzelt auftretenden Bildungsweise von Knochen durch direkte Umwandlung (also ohne vorherige Auflösung von Knorpel), metaplastischer Typ genannt. In einiger Ausdehnung findet sich dieser Prozess nur bei der Verknöcherung des Gelenkfortsatzes des Unterkiefers, an der tuberositas radii, der spina scapulae u. a. Es scheint, dass sich hier Zellen eines allerdings noch nicht hochgradig differenzierten Knorpels direkt in Knochenzellen umbilden.

Tab. 8, Fig. 1
Tab. 9, Fig. 5, 6, 8

Gleichzeitig mit der Bildung oder Anlagerung, der Apposition von Knochengewebe, findet der Vorgang der Knochenauflösung, der Resorption, statt, denn beim weiteren Wachstum der Knochen kommt z. B. dahin später Markraum zu liegen, wo vorher Knochensubstanz war etc.[2]) Die Auflösung bereits gebildeter Knochensubstanz besorgt nun eine eigentümliche Form von Riesenzellen, Osteoklasten genannt, grosse, im Ruhezustand kuglige, mehr- bis vielkernige Zellen[3]). Die Osteoklasten legen sich der aufzulösenden Knochensubstanz derart an, dass sie sich der Form der Oberfläche anschmiegen — so umgreifen sie z. B. oft direkt einzelne zu resorbierende Knochenspitzen. Einige Zeit nach der Anlagerung sieht man alsdann eine Grube im Knochen, welche genau der Form des Osteoklasten entspricht (Howshipsche Lacunen). Wo grössere Resorptionen stattfinden, liegen die Osteoklasten oft dicht nebeneinander und können so Grube neben Grube bildend und die trennenden Knochenbrücken resorbierend, grosse Flächen bereits gebildeten Knochens auflösen. Nicht bloss während der ganzen Zeit des Knochenwachstums, sondern auch bis in das spätere Leben hinein, finden sich hier und dort Knochenresorptionsstellen, die z. B. an einzelnen Lamellensystemen, wie der Haversschen, leicht im erwachsenen Knochen erkennbar sind.

Tab. 8, Fig. 1

So findet ein steter Wechsel von Apposition einerseits, Resorption andrerseits bei der Bildung des Skelets statt. Neben dem appositionellen Knochenwachstum lässt sich, wenn auch nur in geringem Grade und nur bei frisch apponierten Lamellen, auch ein interstitielles Wachstum feststellen (Verbreiterung der bereits gebildeten Lamellen).

Endochondrale Verknöcherung, unabhängig von der bei Röhrenknochen zeitlich früher einsetzenden perichondralen, kommt bei kurzen Knochen und den Epiphysen der Röhrenknochen vor, wo der Ossifikationsherd im Zentrum des knorpligen Skeletstücks entsteht und von da aus radiär fortschreitet. Diese Knochen beziehungsweise Knochenteile entwickeln sich also anfangs rein endochondral, während sich die platten Knochen wie die Röhrenknochen verhalten.

Synarthrosen und Gelenke.

Die einzelnen Formen der Synarthrosen sind durch diejenige Gewebsform ausgezeichnet, welche als Unterscheidungsmerkmal der drei Hauptformen von

[1]) Da in neuerer Zeit die Anschauung überwiegt, dass nur die Grundsubstanz, nicht die Fibrillen des Knochengewebes verkalkt sind (s. a. ob. p. 36), so kann es sich beim Beginn der Belegknochenbildung nur um die Verkalkung der zwischen den Bindegewebsbündeln gelegenen Grundsubstanz handeln.

[2]) Infolgedessen wird auch der ganze endochondrale Knochen, der ursprünglich den Markraum begrenzt, wieder resorbiert und durch periostalen ersetzt.

[3]) S. a. ob. p. 63 Anm.

Digitized by Google

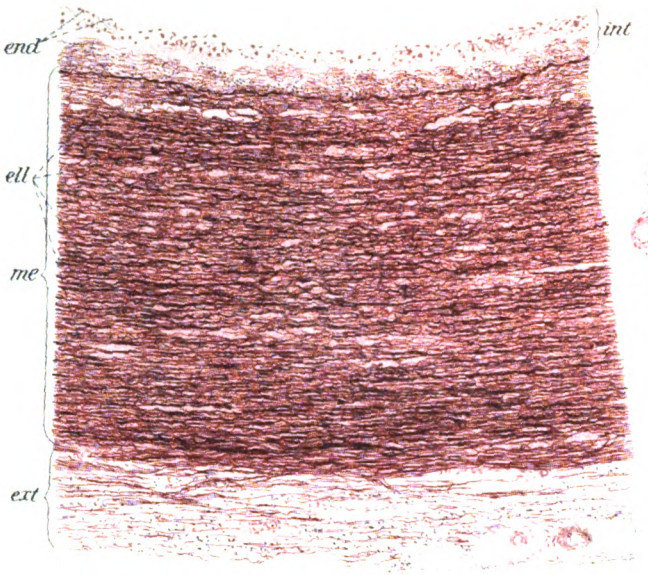

Fig. 1.

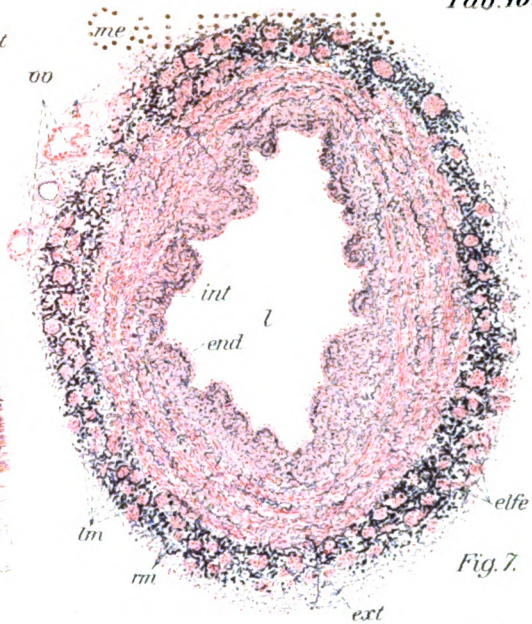

Fig. 7.

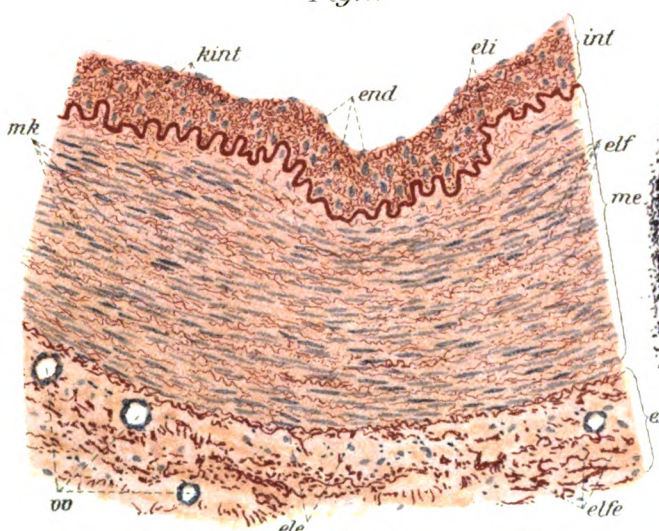

Fig. 2.

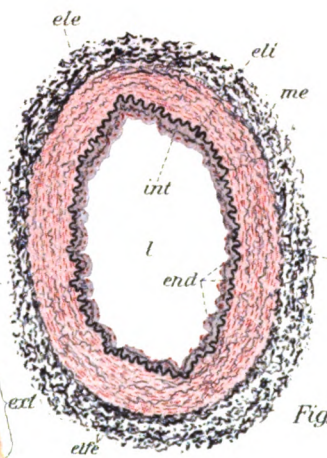

Fig. 3.

Fig. 4.

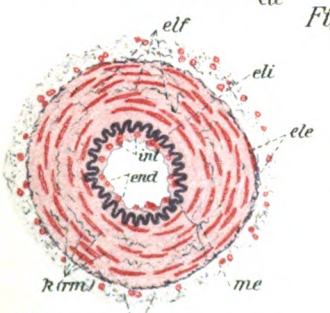

Fig. 5.

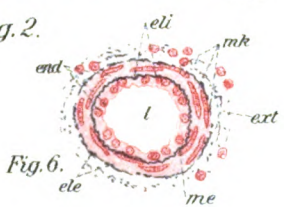

Fig. 6.

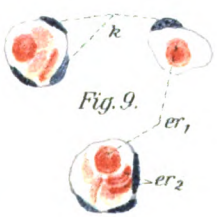

Fig. 9.

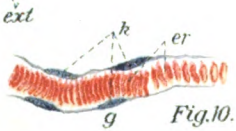

Fig. 10.

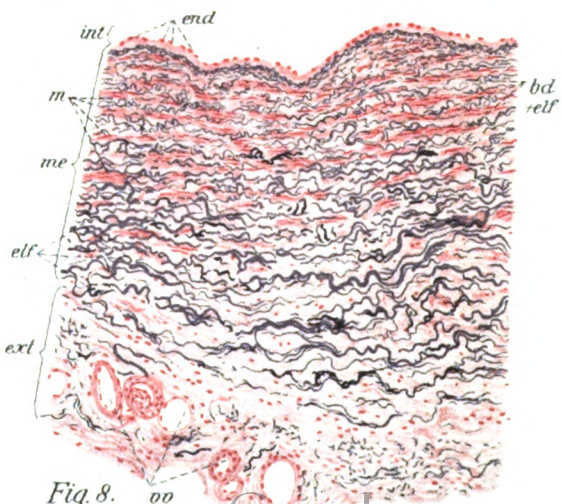

Fig. 8.

Digitized by Google

CALIFORNIA

Digitized by Google

Synarthrosen (Syndesmosen, Synchondrosen und Symphysen — siehe Sobotta, deskript. Anat. dies. Verl., 1904—07) dienen. Bei den Syndesmosen[1]) ist das verbindende Gewebe, geformtes Bindegewebe, häufig mit reichlichen Mengen elastischer Fasern, oft fast reines elastisches Gewebe (ligamentum nuchae, ligamenta flava), bei den Synchondrosen, die im Skelet des Erwachsenen sehr selten sind, Hyalinknorpel, bei den viel häufigeren Symphysen dagegen Bindegewebsknorpel, der allerdings gegen die benachbarten Knochenflächen hin häufig in Hyalinknorpel übergeht. Vielfach werden auch deskriptiv anatomisch als Symphysen bezeichnete Synarthrosen teilweise von einem geformten Bindegewebe ohne Knorpelbeimengung gebildet.

Die Gelenke zeigen ebenfalls einen verhältnismässig einfachen Bau. Auch sie werden nur von Geweben der Bindesubstanz gebildet. Das *stratum fibrosum* der Gelenkknorpel besteht aus mehr oder weniger festem, geformtem Bindegewebe, während das *stratum synoviale* sich aus meist fettreichem, weicheren Bindegewebe zusammensetzt und an einer der Gelenkhöhle zugekehrten Fläche von einer durchaus nicht ununterbrochenen einfachen Lage platter Bindegewebszellen (Endothelzellen) bedeckt ist. Diese Endothelzellen überziehen auch die Synovialfalten und die meist gefässreichen Synovialzotten, *villi synoviales*.

Die Gelenklippen, *labra glenoidalia*, und die *disci articulares* bestehen aus festem, z. T. zellreichen Fasergewebe ohne typische Knorpelstruktur. Sie sind wie die Gelenkknorpel gefäss- und nervenfrei, wie überhaupt auch die ähnlichen Gewebsformationen der fibrocartilagines gefässarm oder gefässlos sind. Gefässreich dagegen ist die Synovialschicht der Gelenkkapsel, auch enthält diese Nerven und z. T. besondere Nervenendkörperchen (wie Vater-Pacinische Lamellenkörperchen).

II. Die Organe des Blut- und Lymphgefässsystems.

Zu den Organen des Blut- und Lymphgefässsystems gehören eine Reihe von Bildungen des menschlichen Körpers, die das gemeinsame haben, dass sie sich aus den Gewebsformen der Bindesubstanz unter teilweiser Beteiligung von glatter Muskulatur (beim Herzen auch von quergestreifter Muskulatur s. ob. p. 43) aber ohne jede Beteiligung von Epithelgewebe[2]) zusammensetzen. Es gehören hierhin das Herz, die Blutgefässe, die Lymphgefässe, die Lymphdrüsen und kleineren lymphatischen Bildungen, die Milz und vielleicht die Tymusdrüse[2]), ferner Blut, Lymphe und das den lymphatischen Bildungen so nahe verwandte Knochenmark.

IIa. Das Blutgefässsystem.

Die Blutgefässe stellen ein röhrenförmiges, mannigfach verzweigtes Kanalsystem dar, dessen Kaliber je nach dem Grade der Verzweigung stark schwankt, an der Stelle der stärksten Verästelung, den Kapillaren sehr gering wird, um von hier aus gegen das Herz hin allmählich wieder zuzunehmen. Aehnlich verhält

[1]) Zu den Syndesmosen gehören auch die Nähte, suturae. Sie werden von kurzen Bindegewebsbündeln gebildet, die die ineinandergreifenden Knochenflächen verbinden, und Sharpey'sche Fasern in den benachbarten Knochen entsenden. Tab. 7, Fig. 5

[2]) Es ist durch neuere Untersuchungen sehr fraglich geworden, ob die Thymus in diese Kategorie gehört, da ihre Elemente mindestens teilweise direkte Abkömmlinge von Epithelzellen sind (s. a. u. p. 87).

Digitized by Google

sich im grossen und ganzen die Stärke der Wandung, die am Herzen am grössten ist und gegen die Kapillaren hin abnimmt. Die Blutgefässe, welche vom Herzen aus den Blutstrom in die Kapillaren leiten, in denen der Inhalt des Blutgefässsystems, das Blut also zentrifugal läuft, heissen Schlagadern oder Arterien, *arteriae,* diejenigen, welche das Blut aus den Kapillaren dem Herzen zuführen, in denen das Blut also zentripetal strömt, heissen Blutadern oder Venen, *venae* (s. a. Sobotta, Grundriss der deskript. Anat. dies. Verl. 1904—07).

In allen Abschnitten des Blutgefässsystems findet sich als gemeinsame innerste Auskleidung des ganzen Kanalsystems eine Lage platter Zellen, die als Endothel bezeichnet werden, im Gegensatz zum Epithel. Das Endothel stellt
Fig. 12 eine stets einschichtige Lage platter, epithelartig angeordneter Zellen dar, die einem einschichtigen platten Epithel sehr ähneln, aber bindegewebiger Abkunft sind, d. h. sie gehen aus Zellen des embryonalen Mesenchyms hervor[1]) und lassen auch im späteren Leben Zeichen naher Verwandtschaft mit gewissen zelligen Elementen der Bindesubstanz erkennen. Ausser im Blut- (und Lymph-) Gefässsystem finden sich Endothelien[2]) auch als Auskleidungen anderer Hohlräume des Körpers (Gelenk-
Tab. 43, Fig. 1 höhlen, Schleimbeutel, vordere Augenkammer). Die Endothelzellen sind stets sehr platt — nur selten, in stark kollabierten grossen Gefässen (Venen) zeigen sie oft etwa erhebliche Dicke (und scheinbare Schichtung) — und besitzen meist zackige Konturen. Die Zellgrenzen lassen sich gerade so wie die der Epithelzellen durch
Fig. 12 Höllensteinlösung darstellen.

Während die feinsten Abschnitte des Blutgefässsystems, die Kapillaren lediglich aus Endothelröhren bestehen, tritt bei Arterien und Venen zum Endothelrohr noch eine bindegewebig-muskulöse Wand (s. u.) hinzu, beim Herzen eine besonders ausgebildete Muskelwand.

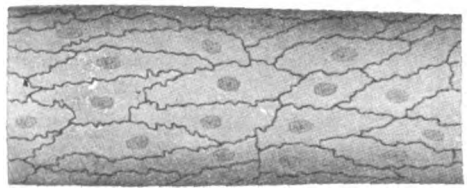

Fig. 12.

Fig. 12. **Stück einer mit Silberlösung behandelten kleinen Arterie aus der Harnblase des Frosches.** Die Figur zeigt nur das Endothelrohr. Ausser den Kernen sieht man die durch die Silberwirkung geschwärzten Zellgrenzen. *Vergr. 375:1.* Technik: Injektion mit Silberleim (Gelatine in Höllensteinlösung), Reduktion des Silbers im Sonnenlicht. Färbung mit Haematoxylin.

I. Das Herz, *cor.*

Das Herz stellt sich nicht bloss seiner Entwicklung nach, sondern auch in bezug auf seinen feineren Bau als ein erweiterter Abschnitt des Blutgefässsystems dar, dessen Zentrum es ist. Nur in zwei Punkten weicht es vom Bau der übrigen Teile des Blutgefässsystems ab, nämlich, erstlich durch die besondere Art der Muskulatur (quergestreift s. ob. p. 43), zweitens dadurch, dass das Herz in

[1]) Es ist daher auch durchaus unrichtig, von einem Gefässepithel zu sprechen.

[2]) Die epithelähnliche Form und Anordnung der Zellen berechtigt nicht zur Bezeichnung Epithel. Es gibt auch andere sicher bindegewebige Formationen, die epithelähnlich aussehen, wie die Osteoblasten (s. o p. 63). Dass das Endothel kein Epithel ist, zeigt wohl am besten das Endothel der vorderen Augenkammer (siehe Entwicklung des Auges).

Digitized by Google

einer serösen Körperhöhle liegt, dessen viscerales Blatt als Epicard die Herzoberfläche überzieht (siehe auch Sobotta, Grundriss der deskript. Anat. dies. Verl. 1904—07). Man unterscheidet daher an der Herzwand drei Häute. 1. Die innere Haut oder Endocard *(endocardium)*, 2. die mittlere oder Muskelhaut *(myocardium)* und 3. die äussere, Epicard *(epicardium)*.

Das Endocard ist eine bindegewebige Haut, die in verschiedener Stärke (in den Vorhöfen weit stärker als in den Kammern) die ganze Innenfläche des Herzens bedeckt und die vier Hohlräume des Herzens auskleidet. Es besteht aus fibrillärem Bindegewebe mit reichlichen elastischen Fasern, stellenweise enthält es auch aber (meist nur spärliche) Züge glatter Muskulatur. Seine dem Hohlraum des Herzens zugekehrte Oberfläche wird vom Endothel überzogen. Die elastischen Fasern sind an den dickeren Stellen des Endocards, also in den Vorhöfen, viel reichlicher und kräftiger als an dem dünnen Ventrikelendocard[1]). Die Herzklappen, namentlich die Semilunarklappen bestehen im wesentlichen aus Endocardduplikaturen. Seinem ganzen Baue nach entspricht das Endocard der inneren Haut der Blutgefässe (s. u.). Das Myocard besteht aus einem dichten Geflecht der für das Herz charakteristischen quergestreiften Muskulatur (s. ob. p. 43), welche in Gestalt bereits makroskopisch darstellbarer Züge erscheint (s. a. Sobotta, Grundriss der deskript. Anat. dies. Verl. 1904—07). Die einzelnen „Muskelfasern" (s. a. ob. p. 43) werden von einer geringen Menge fibrillären Bindegewebes getrennt, das auch Träger der Blutgefässe und Nerven ist und (namentlich im Alter) eine etwas wechselnde Zahl von elastischen Fasern[2]) enthält. Es wird wie bei den Skeletmuskeln (s. u. p. 88) als Perimysium bezeichnet. Stellenweise geht die Muskulatur in Sehnenzüge über, die ebenfalls elastische Fasern enthalten *(chordae tendineae)*. Ebenso sind die als Hauptursprungspunkte der Herzmuskulatur zu betrachtenden *anuli fibrosi* (s. Sobotta, Grundriss der deskript. Anat. dies. Verl. 1904—07) an elastischen Fasern reiche Sehnenzüge, ebenso wie die von Endocard überzogenen Herzklappen. Tab. 4, Fig. 9

Das Epicard ist eine ziemlich dünne, oft recht fettreiche[3]) Haut bindegewebiger Natur mit elastischen Fasern. Ihre Aussenfläche (und damit die ganze Aussenfläche des Herzens) wird von einem einfachen platten Epithel, dem Epithel der serösen Herzbeutelhöhle überzogen[4]).

Das Herz ist reich an Blutgefässen, Lymphgefässen und Nerven, doch verteilen sich diese z. T. in sehr ungleicher Weise auf die verschiedenen Abschnitte der Herzwand. Das Endocard ist arm an Blutgefässen, enthält solche überhaupt nur in seinen tieferen Lagen, und einzelne Stellen wie die Semilunarklappen und freien Ränder der Atrioventricularklappen (die ja im wesentlichen nur am Endocard bestehen) enthalten überhaupt keine Blutgefässe. Dagegen ist das Myocard sehr reich an Blutgefässen[5]), welche im Perimysium dichte Kapillarnetze bilden. Etwas

[1]) Das ebenfalls dünnere Endocard der Herzohren verhält sich wie das der Ventrikel.

[2]) Das Perimysium des Ventrikelmyocards ist arm an elastischen Fasern.

[3]) Im Alter und bei gutgenährten, jugendlichen Individuen entwickelt sich meist sehr reiches Fettgewebe in den tieferen Lagen des Epicards.

[4]) Die Oberfläche des ganzen Herzens ist also von Epithel, die Innenfläche dagegen von Endothel überzogen.

[5]) Die Arterien des Herzens sind nicht wie man lange Zeit annahm, Endarterien (s. Sobotta, Grundriss der deskript. Anat. dies. Verl., 1904—07), sondern anastomosieren sogar ziemlich reichlich miteinander.

Digitized by Google

ärmer an Blutgefässen als das Myocard, aber reicher als das Endocard ist das Epicard. Die Nerven des Herzens enthalten viele marklose Fasern, da sie ausser vom n. vagus hauptsächlich vom sympatischen Nervensystem stammen. Sie zeichnen sich dadurch aus, dass sie innerhalb der Herzmuskulatur, deren motorische Nerven sie ja in erster Linie sind, reichlich ganglienzellhaltige Geflechte bilden, deren Neuriten teils als motorische Fasern an den Herzmuskelfasern enden, teils als sensible Endausbreitungen sich hauptsächlich im Endocard und Epicard finden.

2. Die eigentlichen Blutgefässe, *vasa sanguinea.*

a) Die Arterien, *arteriae.*

Die Blutgefässe zerfallen teils ihrem Kaliber, teils ihrem Bau und der Richtung des Blutstroms nach in 1) Arterien, *arteriae*, 2) Venen, *venae*, 3) Haargefässe oder Kapillaren, *vasa capillaria*. Allen gemeinsam ist das innere Endothelrohr, das in gleicher Weise sich auch am Herzen und dem mit dem Blutgefässsystem unmittelbar zusammenhängenden Lymphgefässsystem findet. Man hat deswegen auch vorgeschlagen, diese Endothelhaut als tunica interna bei allen Blutgefässen zu bezeichnen. Demnach würden die Kapillaren nur aus einer tunica interna bestehen, während bei Arterien und Venen noch eine mittlere und äussere Haut hinzukommt. In der Regel folgt man jedoch einer älteren Einteilung und nennt *tunica interna vasorum* (arteriarum et venarum) diejenigen Schichten der Wand der Blutgefässe, welche nach innen von der (glatten) Muskulatur liegen, die also in bezug auf die Lage zur Muskulatur dem Endocard des Herzens entsprechen. Ausserdem unterscheidet man eine mittlere Gefässhaut, *tunica media* (auch muscularis genannt, weil sie namentlich bei den Arterien die Muskulatur enthält), und äussere Haut, *tunica externa* (adventitia).

Man teilt die Arterien dem Bau ihrer Wand nach am besten in vier Unterabteilungen, die gleichzeitig mit gewissen Ausnahmen[1]) dem verschiedenen Kaliber der Arterien entsprechen, so dass man den Unterschied in der Weite des Arterienrohrs als Einteilungsmerkmal zugrunde legen kann. Wir unterscheiden demnach 1. kleinste oder präkapillare Arterien, 2. kleine Arterien, 3. mittlere Arterien, 4. grosse Arterien. Allen Arterien gemeinsam ist die Schichtung der Wand in die drei oben genannten Häute.

Die kleinsten oder präkapillaren Arterien zeigen eine sehr einfach gebaute Intima; diese besteht nämlich nur aus dem Endothel und einer allen Ar-
Tab. 10, Fig. 6 terien zukommenden, gewellten (wellblechähnlichen) elastischen Membran, der lamina elastica interna. Letzterer sitzt also das nackte Endothel in Gestalt länglicher, fast spindelförmiger, longitudinaler Zellen auf. Die Media der kleinsten Arterien besteht aus einer einzigen oder wenigen (2—3) Lagen glatter Muskelfasern geringer Grösse, deren Kerne beim Vorkommen mehrerer Lagen alternieren. Die Externa (Adventitia) wird von längsverlaufenden Bindegewebsfibrillen und feinen ebenfalls longitudinalen elastischen Fasern gebildet. Sie geht wie bei allen Blutgefässen ohne scharfe

[1]) d. h. es finden sich nur ausnahmsweise topographische Unterschiede im Bau der Wand von Arterien gleichen Kalibers im Gegensatz zu dem Verhalten der Venen.

Digitized by Google

Grenze in das umliegende Bindegewebe über. Die kleinsten Arterien haben also elastische Elemente nur in der Intima und Adventitia.

Die kleinen Arterien (etwa von der Grösse einer Fingerarterie) zeigen in bezug auf den feineren Bau der Intima die gleichen Eigentümlichkeiten wie die kleinsten. Die Media dagegen besteht ausser aus einer grösseren Anzahl von Lagen glatter Muskulatur auch aus feinen, zirkulär verlaufenden, elastischen Fasern zwischen den glatten Muskelzellen, ist also nicht mehr rein, wenn auch vorwiegend muskulös. Die Externa zeigt ähnlichen Bau wie die der kleinsten Arterien, nur ist die Zahl der elastischen Fasern eine grössere und es bilden häufig dichtere Fasergruppen eine mehr oder weniger scharfe Abgrenzung gegen die Media, die als elastische Haut der Adventitia (tunica elastica externa) bezeichnet wird.[1] Tab. 10, Fig. 4 u. 5

Die mittleren Arterien umfassen die Schlagadern von der Grösse der meisten, besonders benannten Arterienäste des Körpers mit Ausnahme der Aorta und Pulmonalarterie und ihrer direkten Aeste. Sie zeichnen sich von den kleinen und kleinsten Arterien erstlich dadurch aus, dass die Intima ausser Endothel und Elastica interna auch feine, longitudinale, kernhaltige Bindegewebsbündel mit longitudinal verlaufenden elastischen Fasern enthält, also wesentlich dicker ist wie bei den Arterien geringeren Kalibers. Die Media der mittleren Arterien zeigt eine deutliche Zunahme des elastischen Gewebes, das nicht allein in Form zirkulär[2] verlaufender starker Fasern und Fasernetze, sondern z. T. auch bereits in Form von (feineren) elastischen Platten (gefensterten Membranen — s. ob. p. 29) auftritt. Sie liegen zwischen den verschiedenen Lagen der Ringmuskulatur innerhalb feiner Züge fibrillären Bindegewebes und treten in der Regel in um so grösserer Zahl und stärkerer Dicke auf, je grösser das Kaliber und je stärker die Dicke der Arterienwand ist. Die Externa der mittleren Arterien enthält reichlichere und stärkere elastische Fasern als die kleineren, ebenfalls aber von longitudinalem Verlauf, ferner vasa vasorum (s. u.). Tab. 10, Fig. 2 u. 3

Zu den grossen Arterien gehören die arteria pulmonalis, die aorta und ihre direkten Aeste[3]. Die Intima zeigt im grossen und ganzen den Bau der mittleren Arterien, nur ist sie noch dicker und ihre elastischen Elemente nehmen an Dichte gegen die Media hin zu. Ferner ist die Form ihrer Endothelzellen eine kürzere, mehr polygonale. Die Elastica interna ist nur mässig gewellt und besteht aus einer oder zwei dicht nebeneinanderliegenden, gefensterten Membranen. Die Media der grossen Arterien ist ungemein reich an elastischem Gewebe, gegen welches das Muskelgewebe ganz zurücktritt.[4] Ersteres erscheint hauptsächlich in Form zahlreicher (ca. 20—30) konzentrischer elastischer Häute, seltener in Form grober Fasern. Tab. 10, Fig. 1

[1] Diese Elastica externa kommt oft schon andeutungsweise bei ganz kleinen Arterien vor, bleibt aber hinter der Elastica interna an Stärke sehr zurück und besteht auch nicht aus einer einheitlichen Platte wie diese. Bei manchen Arterien ist sie undeutlich oder fehlt selbst ganz.

[2] Neben den zirkulären gibt es, namentlich in den äusseren Schichten der Media, auch radiäre elastische Fasern.

[3] Das Verhalten der grossen Arterienstämme ist nicht bei allen das gleiche. Während die Carotides communes bis über ihre Teilung hinaus, ferner Subclavia und Axillaris ebenso wie Iliaca communis den Bau der Aortenwand zeigen, lehnen sich andere wie Coeliaca, Iliaca externa und namentlich Femoralis trotz relativ starken Kalibers mehr an den Bau der mittleren Arterien an. Es gibt also hier doch gewisse topographische Unterschiede im Bau der einzelnen grossen Arterien.

[4] Die Ursprungsstelle der aorta wie der arteria pulmonalis enthält sogar eine kurze Strecke lang gar keine Muskulatur.

Digitized by Google

Tafel 10. **Blutgefässe.**

Fig. 1. Teil eines Querschnittes der **Brustaorta** des Menschen (28 jährig †). Uebersichtsbild vom Verhalten der elastischen Elemente des Aortenrohres. Nur das elastische Gewebe ist (braunrot) gefärbt. **Vergr. 40:1. Technik**: Konservierung in Müllerscher Flüssigkeit. Zelloidinschnitte, Färbung mit Orcein.

Fig. 2. Teil eines Querschnittes der **arteria radialis** des Menschen. Uebersichtsbild über die Schichtung der Wand einer Arterie mittleren Kalibers. Die Media ist hier hauptsächlich von glatter Muskulatur gebildet. Das elastische Gewebe ist braunrot gefärbt, die Kerne blau. **Vergr. 220:1. Technik**: Konservierung in Zenkerscher Lösung. Zelloidinschnitte. Färbung mit Orcein und Haematoxylin.

Fig. 3. Querschnitt einer **kleinen Arterie** des Menschen (22 jährig †) Grösserer Ast der arteria spermatica interna aus dem Samenstrang; beiderseits durch die Elasticae (int. und ext.) scharf begrenzte, fast rein muskulöse Media. Elastisches Gewebe dunkelviolett, Kerne rot. **Vergr. 80:1. Technik**: Konservierung in Zenkerscher Lösung. Zelloidinschnitte. Weigertsche Elastinfärbung. Alaunkarmin.

Fig. 4. Durchschnitt einer **kleinen mittleren Arterie** des Menschen (21 jährig †) aus dem Gekröse mit abgehendem Aste. Letzterer ist eine Strecke weit der Länge nach getroffen. Das elastische Gewebe ist nicht gefärbt, die Elastica interna erscheint (auf dem Querschnittsbild) als gewellte helle Linie. **Vergr. 150:1. Technik**: Konservierung mit Müllerscher Flüssigkeit und Formol. Zelloidinschnitte. Färbung mit Haematoxylin und Eosin.

Fig 5. Querschnitt einer **kleinen Arterie** des Menschen. (Ast der art. spermatica interna). Die fast rein muskulöse Media enthält nur noch feine elastische Fasern, wird aber durch eine starke Elastica interna gegen die Intima abgegrenzt. **Vergr. 170:1. Technik**: wie bei Fig. 3.

Fig. 6. Querschnitt einer **präcapillaren Arterie** des Menschen (aus dem Corium der äusseren Haut). Ganz wenige Muskelfasern ohne elastische Fasern bilden die Media; Elastica interna und z. T. externa sind noch sichtbar. **Vergr. 220:1. Technik** wie bei Fig. 3.

Fig. 7. Querschnitt einer **muskelstarken Vene** des plexus pampiniformis des Menschen (22 jährig †). Die Media enthält starke, wenn auch durch Bindegewebe und elastische Fasern getrennte Ringmuskelbündel, die Externa Längsmuskulatur und viel elastisches Gewebe. Die Grenzen der drei Häute sind unscharf, die Intima ziemlich dick. **Vergr. 50:1. Technik** wie bei Fig. 3.

Fig. 8. Teil eines Querschnittes der **vena femoralis** des Menschen (21 jährig †). Beispiel einer ziemlich muskelschwachen Vene. Die Muskulatur beschränkt sich auf einzelne durch ziemlich viel Bindegewebe und elastische Fasern getrennte Bündel der Media. Die Externa ist muskelfrei, die Interna sehr dünn. **Vergr. 100:1. Technik** wie bei Fig. 3.

Fig 9 u. 10. Querschnitt und Längsschnitt (weiter) **Kapillaren** des Menschen (aus dem Gekröse). Die Wand wird nur vom Endothel gebildet; im Lumen Erythrocyten. **Vergr. 500:1. Technik** wie bei Fig. 4.

Erklärung der Bezeichnungen für Fig. 1 - 10.

bd = Bindegewebe
bl = Blut
elc = Elastica externa
int = Interna
elf = elastische Fasern
elfe = elastische Fasern der Externa
eli = Elastica interna
ell = elastische Lamellen der Aorta
end = Endothel
er = Erythrocyten
er$_1$ = Erythrocyten von der Fläche gesehen
er$_2$ = Erythrocyten von der Kante gesehen
ext = Externa
k = Endothelkerne
kint = Kerne der Interna
k(rm) = wurstförmige Kerne der Muskelfasern
l = Lumen
lm = Längsmuskeln der Externa
me = Media
mk = Kern der Muskulatur
rm = Ringmuskeln
rm$_1$ = Ringmuskulatur im Querschnitt
rm$_2$ = Ringmuskulatur im Flächenschnitt
vv = vasa vasorum
* = Abgangsstelle des kleinen Arterienastes
× = Flachschnitt der Wand

Digitized by Google

In den Zwischenräumen zwischen den elastischen Platten, die sich gabeln und anastomosieren, liegen relativ schmale Bündel glatter Muskelfasern. Da diese konzentrischen, zirkulären, elastischen Elemente der grossen Arterien den gleichen Bau haben wie die Elastica interna, erscheint diese lediglich als die innerste der konzentrischen Membranen [1]). Eine deutliche Elastica externa fehlt den grossen Arterien. Die Externa zeigt ungefähr den gleichen Bau wie bei den mittleren Gefässen, auch fehlen beim Menschen stets Muskelfasern [2]). (s. a. u.).

Besonderheiten im Bau der Arterien sind im Gegensatz zu den Venen selten, kommen aber doch vor. Hierhin gehören gewisse topographische Eigentümlichkeiten. Die Arterien des Gehirns (und der Schädelhöhle überhaupt) haben zwar eine sehr starke und deutliche Elastica interna, sind aber sonst sehr arm an elastischem Gewebe (Media wie Externa). Manche Arterien mittleren oder kleinen Kalibers zeigen in der Adventitia gelegentlich einzelne zerstreute Bündel longitudinaler glatter Muskelfasern, die einzigen muskulösen Elemente, die in der Externa menschlicher Arterien beobachtet werden. Die Arterien der Chorioidea des Auges sind fast muskelfrei und haben nur ganz wenige, eigenartig angeordnete Muskelfasern. Tab. 52, Fig. 4

Die Arterienwand enthält ernährende Blutgefässe, *vasa vasorum;* sie sind fast ausschliesslich auf die Adventitia beschränkt, finden sich höchstens noch in den äusseren Schichten der Media. Nerven — und zwar neben marklosen auch markhaltige Fasern finden sich in allen drei Schichten der Arterienwand, wo die sensiblen Fasern in der Intima und Adventitia Netze bilden, während die motorischen die Media versorgen [3]).

b) Die Venen, *venae.*

Die Venen unterscheiden sich im Bau ihrer Wand von den Arterien hauptsächlich durch die geringere Stärke der Muskulatur, die gelegentlich sogar völlig fehlt, und durch entsprechende Zunahme der Menge des Bindegewebes. Die Venen sind daher schwerer in einzelne Kategorien zu bringen als die Arterien [4]), vor allem hängt die Stärke und der Bau ihrer Wandung nicht vom Kaliber allein ab, sondern auch von anderen Umständen wie von der Lage der Gefässe (ob Extremitätenvenen, Hautvenen, Eingeweide- oder Schädelvenen). Viele Venen sind ausserordentlich muskelschwach, wie manche Eingeweide- und namentlich Schädelvenen, ferner die Venen der Netzhaut und Aderhaut des Auges sogar muskelfrei; dagegen sind viele Hautvenen sehr muskelstark, so dass ihre Wandung kaum schwächer ist als die von Arterien gleichen Kalibers, während sonst die Venen viel dünnere Wände haben als z. B. die Arterien, welche sie begleiten. Die Muskulatur verteilt sich aber teils auf die Media, teils auf die Adventitia. Daher kommt es, dass Venen gleichen Kalibers sehr ungleichen Bau und sehr ungleiche Wanddicke zeigen können. Aber auch rein topographische Verhältnisse spielen eine Rolle, so sind die Venen der unteren Extremität durchweg muskelstärker als die der oberen.

[1]) Dieser Bau der Media der grossen Arterien zeigt deutlich, dass die Elastica interna zur Media gehört, nicht zur Intima (ebenso die Elastica externa).

[2]) Die Aorta der meisten Säugetiere hat konstant longitudinale Muskulatur in der Adventitia.

[3]) Die in der Gehirnsubstanz selbst liegenden Gefässe sollen keine eigenen Nerven haben.

[4]) Höchstens könnte man in muskelstarke, muskelschwache und muskelfreie Venen einteilen.

Digitized by Google

Ferner enthalten die Venen viel weniger elastische Elemente als die Arterien, auch ist ihre Media selbst bei manchen muskelstarken Venen relativ muskelarm, bei anderen Venen überhaupt kaum nachweisbar; dagegen enthält die Adventitia vieler Venen im Gegensatz zu den Arterien eine starke Muskulatur. Es ist also auch die Verteilung der Muskulatur in der Venenwand eine ganz abweichende.

Tab. 10, Fig. 7 u. 8

Die Intima der Venen ist fast stets schwach entwickelt, besteht ausser dem Endothel vorzugsweise aus Bindegewebe und enthält nur wenige elastische Fasern. Bei manchen Venen ist sie auf ein Minimum reduziert und gerade manche grosse Venen besitzen nur das Endothel an Stelle einer Intima, so dass kleinere Venen oft eine dickere Intima haben wie grosse[1]). Die Endothelzellen der Venen sind weniger langgestreckt wie die der Arterien, also mehr polygonal. Die Intima bildet auch die Venenklappen[2]). Gegen die Media hin legen sich die elastischen Elemente der Venenintima zu einer Elastica interna zusammen, die jedoch weder so zirkumskript ist wie bei den Arterien, noch den welligen Verlauf hat, noch auch in allen Venen vorkommt. Nur bei kleineren Venen ist sie strukturlos wie bei den kleineren und mittleren Arterien.

Die Media der Venen, soweit eine solche überhaupt existiert, zeigt zwar dieselben Elemente wie die der Arterien, d. h. sie besteht aus zirkulären Muskelfasern und elastischen Fasern oder Netzen, enthält daneben aber stets noch recht erhebliche Mengen von Bindegewebe, so dass die Muskulatur der Venen viel weniger kompakt erscheint als die der Arterien und selbst bei Venen mit starker Media die Muskelbündel ganz zerstreut im Bindegewebe liegen. Häufig aber ist die Media der Venen entweder sehr reduziert oder fehlt ganz (Schädelvenen, Knochen-

Tab. 52, Fig. 3 u. 4

venen, Retina- und Chorioideavenen, Vena cava superior und postkapillare Venen), d. h. an Stelle der Muskulatur tritt fibrilläres Bindegewebe.

Die Externa (Adventitia) ist in der Regel die am stärksten entwickelte Haut der Venen. Sie setzt sich aber im Gegensatz zu den Arterien niemals scharf gegen die Media ab, insbesondere fehlt stets eine Elastica externa. Ausser fibrillärem Bindegewebe und (ziemlich spärlichen) elastischen Fasern kommen an vielen Venen

Tab. 10, Fig. 7

Längsmuskeln der Adventitia vor, die sogar zu einer ziemlich kompakten sehr dicken Schicht anwachsen können (vena renalis und suprarenalis, vena portae). Das Vorkommen, der Grad der Ausbildung dieser Längsmuskeln der Venen ist ein sehr wechselnder[3]). Oft finden sie sich aber gerade an Venen mit schwacher Media, so dass bei der gleichfalls schwachen Intima fast die ganze Dicke der Wand auf die Externa fällt.

Blutgefässe und Nerven verhalten sich in den Venen ebenso wie in den Arterien.

[1]) In der Intima einiger Venen kommen auch glatte Muskelfasern vor, in wenigen (vena uterina, vena dorsalis penis) sogar in reichlicher Menge.

[2]) Die Endothelien sind auf der dem Blutstrom zugekehrten Seite der Klappe meist längsgestellt, auf der entgegengesetzten Seite quergestellt. Das elastische Gewebe ist hauptsächlich an der dem Blutstrom zugekehrten Seite angehäuft.

[3]) So gibt es Extremitätenvenen mit gut entwickelter Media ohne solche Längsmuskeln der Adventitia, andrerseits Eingeweidevenen (vena suprarenalis) mit ganz schwacher Media und mächtiger Längsmuskulatur in der Adventitia. Dementsprechend schwankt auch die Dicke der Adventitia sehr erheblich.

Digitized by Google

c) Die Kapillaren, *vasa capillaria.*

Die Kapillaren stellen ein System äusserst enger und durchaus mikroskopisch feiner Kanälchen dar, das zwischen Arterien und Venen eingeschaltet ist. Einerseits gehen aber die feinsten präkapillaren Arterienäste unter Verlust der letzten Lage Muskelfasern in die (arteriellen) Kapillaren über, andrerseits entstehen aus den venösen Kapillaren die feinsten Venenäste, die — noch ohne Media s. ob. p. 72 — lediglich von einer bindegewebigen Adventitia umhüllt werden. Für das Wesen der Kapillaren ist erstlich ihr Bau aus einem einfachen Endothelrohr massgebend, ferner der Umstand, dass im Gegensatz zu Arterien und Venen, bei denen mit der Verästelung das Kaliber stets kleiner wird, die Hauptverzweigung der Kapillaren schliesslich ohne Aenderung des Kalibers erfolgt. Das Kaliber selbst aber wechselt namentlich in verschiedenen Geweben und Organen; es gibt weite Kapillaren (Lunge, Leber, Knochenmark u. a., 12—15 μ) und enge (Muskeln, Retina 5—6 μ). Andrerseits bilden die weiten Kapillaren meist engmaschige Netze, die engen weitmaschige. Tab. 10, Fig. 9 u. 10 Tab. 13, Fig. 2

Beim Uebergang der Arterien in Kapillaren und der Kapillaren in Venen ist das Kaliber meistens noch wesentlich grösser als im eigentlichen Kapillargebiet selbst[1]). Auch setzen sich einzelne Bindegewebszellen der Adventitia als sternförmige, anastomosierende Zellen auf das Anfangsgebiet der Kapillaren fort und bilden eine Art „adventitia capillaris“[2]).

Die Endothelzellen, welche die Kapillarwand bilden, sind wegen des geringen Kalibers dieser Gefässe rinnenartig gebogen. In der Regel lassen sich wie am Endothel der Arterien und Venen die Zellgrenzen durch Höllensteinlösung darstellen, an einigen Stellen, wie an den Kapillaren der Leber gelingt das nicht, so dass man annimmt, dass hier das Kapillarrohr ein (kernhaltiges) Syncytium bildet. Tab. 10, Fig. 3

Feine marklose Nervenfasern umgeben die Kapillaren.

Was die Entwicklung der Blutgefässe anlangt, so gehen diese bei allen höheren Tieren aus dem mittleren Keimblatt hervor und zwar aus dem sogen. Mesenchym. Embryonale Mesenchym- oder Bindegewebszellen legen sich kettenförmig zusammen und umschliessen ein Lumen, das des späteren Gefässes (Hauptstamm z. B. Aorta). Die Ausbildung der Aeste erfolgt dann in ähnlicher Weise wie im späteren Leben bei der Neubildung von Gefässen, d. h. es entstehen zellige, solide Auswüchse der Gefässwand, die sich später aushöhlen, sogen. Gefässsprossen.

3. Das Blut, *sanguis.*

Die in den Hohlräumen des Blutgefässsystems zirkulierende Blutflüssigkeit[3]) besteht aus einer homogenen flüssigen Substanz, dem Blutplasma, das unter dem Mikroskop keine Strukturen zeigt, und den körperlichen Elementen des Blutes,

[1]) Das Kaliber steigt hier bis auf 30 und selbst 50 μ.

[2]) Da die Kapillarwand auf Reizung durch den elektrischen Strom mit Kontraktion zu reagieren scheint, nehmen manche an, dass diese Zellen kontraktil sind, da es nicht gelungen ist, glatte Muskelfasern oder andere muskulöse Elemente in der Kapillarwand nachzuweisen.

[3]) Man bezeichnet die Blutflüssigkeit wohl auch als ein Gewebe mit flüssiger Interzellularsubstanz. Als solches würde es seiner Entwicklung nach den Geweben der Bindesubstanz zuzurechnen sein. Es fehlt ihm aber zum Charakter des typischen Gewebes die regelmässige Anordnung seiner Bestandteile.

Digitized by Google

den Blutzellen oder Blutkörperchen, wie sie meist auch jetzt noch genannt werden. Das Blutplasma zerfällt in zwei chemisch verschiedene Substanzen: 1. das Fibrin, den Faserstoff des Blutes, der bei der Gerinnung des Blutes fest wird, indem sich feine, häufig gekreuzte und filzartig verflochtene Fäden (Fibrinnetz)[1]) bilden, 2. das Blutserum, eine auch bei der Gerinnung flüssig bleibende Substanz.

Die körperlichen Elemente des Blutes stellen anatomisch den bei weitem wichtigsten Teil des Blutes dar. Man unterscheidet hauptsächlich folgende drei körperlichen Blutbestandteile: 1. die farbigen oder roten Blutkörperchen (oder -zellen), Erythrocyten, 2. die farblosen Blutzellen (fälschlich weisse genannt) oder Leukocyten, 3. die Blutplättchen. Ausserdem kommen noch einzelne, ziemlich konstante körperliche Elemente nichtzelliger Natur im Blute vor (Körnchen etc. s. u.).

1. Die roten (besser farbigen) Blutkörperchen oder Erythrocyten stellen die wichtigsten und zahlreichsten körperlichen Bestandteile der Blutflüssigkeit dar. Sie geben dem Blute die rote Farbe, die aber erst in Schichten von gewisser Dicke auftritt; unter dem Mikroskop (in dünner Schicht) erscheinen die einzelnen Erythrocyten gelblich (mit einem Stich ins Grünliche). Die roten Blutkörperchen des Erwachsenen sind
Fig. 15 kernlose Zellen von der Form eines flachen, (konkav-konvexen) kreisrunden Napfes
Tab. 10, Fig. 9 (sogen. Glockenform). Nach dem Austritt aus dem Gefässsystem plattet sich das Näpfchen leicht zu einer bikonkaven Scheibe ab. Der Durchmesser der kreisförmigen Scheibe, beziehungsweise des Näpfchens, beträgt im Mittel 7,5 μ, die
Fig. 14 Dicke 1,5—2 μ. Es gibt aber auch wesentlich grössere (bis 9 μ) und wesentlich kleinere (bis 4 μ) Erythrocyten.

Was den feineren Bau der roten Blutkörperchen anlangt, so bestehen diese aus einer festen aber elastischen membranartigen Aussenschicht und einem mehr flüssigen Inhalt[2]). Der letztere besteht im wesentlichen aus dem charakteristischen Blutfarbstoff, dem Haemoglobin, während die Membran ausser Eiweisskörpern auch fettartige Stoffe (Lecithin und Cholesterin) enthält. Die Oberfläche der roten Blutkörperchen ist glatt und klebrig, so dass sich im entleerten Blut (Bluttropfen) die einzelnen Blutkörperchen geldrollenartig aneinanderlegen. Dabei sind die Erythrocyten sehr elastisch und biegsam und zeigen dementsprechend bei engen Passagen (z. B. Kapillaren unter 7 μ Kaliber) entsprechende Deformationen, die sie leicht wieder durch ihre Elastizität ausgleichen.

Sehr empfindlich sind rote Blutkörperchen gegen Reagentien. Es genügt bereits geringe Wasserverdunstung der Blutflüssigkeit (und dadurch bedingte Hypertonie), um Schrumpfungen der Membran hervorzurufen (Stechapfelform). Das Haemoglobin wird durch Wasser und andere Substanzen leicht gelöst, die Blutkörperchen werden dann ausgelaugt und erscheinen farblos (Blutschatten). Im jugendlichen Zustand (s. u.) enthalten die roten Blutkörperchen Kerne[3]). Reste von solchen lassen sich mit besonderen Hilfsmitteln als feine färbbare Partikelchen im Innern der Erythrocyten noch nachweisen.

[1]) Bei der Blutgerinnung nimmt also das vorher strukturlose, homogene Fibrin Form an.

[2]) Nach der einen Auffassung haben die Erythrocyten eine scharfe, zirkumskripte Membran und der Inhalt ist flüssig, nach der anderen findet sich nur eine membranähnliche Aussenschicht, von der ein das flüssige Haemoglobin durchsetzendes Gerüst (Stroma) ausgeht. Die Membran lässt sich durch manche Farbstoffe darstellen (Weigertsche Markscheidenfärbung).

[3]) Das ist auch beim Erwachsenen an der Bildungsstätte des Blutes, dem rothen Knochenmark (s. u. p. 87) der Fall. Im strömenden Blute des Erwachsenen finden sich kernhaltige Erythrocyten (sog. Erythroblasten) nur ganz ausnahmsweise.

Digitized by Google

Die Erythrocyten der übrigen Säugetiere haben die gleiche Form wie die des Menschen, nur sind sie meist etwas kleiner. Das gilt besonders für die roten Blutkörperchen der meisten Haustiere, während es auch Säugetiere (Elephant 9 μ) mit grösseren Erythrocyten gibt. Die Tylopoden (Lama, Kamel) haben elliptische, ebenfalls kernlose Blutkörperchen. Bei fast allen anderen Wirbeltieren (Vögeln, Reptilien, Amphibien, Fischen) sind die meist erheblich grösseren Blutkörperchen elliptisch, kernhaltig und in der Mitte verdickt. Die Verdickung entspricht der Stelle des gleichfalls elliptischen Kerns. Fig. 13

Die Zahl der roten Blutkörperchen ist eine sehr erhebliche. In 1 cmm finden sich beim Manne 5, beim Weibe 4,5 Millionen.

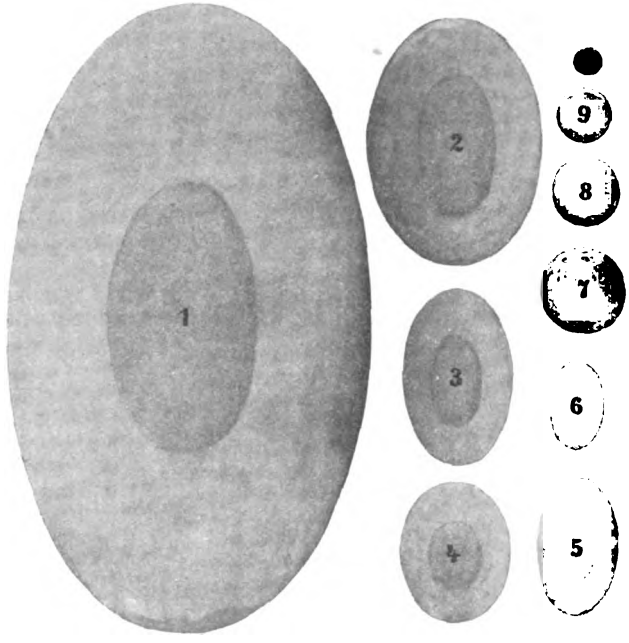

Fig. 13. **Photographie der Welcker'schen Blutkörperchen-Modelle,** die Blutkörperchen 1500 : 1 darstellend. Die Zahlen hinter den Namen geben die Grösse der roten Blutzellen an.

1 = Proteus 58 : 35 μ.
2 = Frosch 22,3 : 15,7 μ.
3 = Eidechse 15,79 : 9,9 μ.
4 = Schleie 12,8 : 10,2 μ.
5 = Buchfink 12,4 : 7,5 μ.
6 = Lama 8 : 4 μ.
7 = Mensch 7,2—7,8 μ.
8 = Siebenschläfer 6,2 μ.
9 = Ziege 5,4 μ.
10 = Moschustier 2,5 μ.

2. Die farblosen Blutkörperchen oder Blutzellen, Leukocyten sind membranlose, kernhaltige Zellen mit amöboider Bewegung. Sie finden sich im Gegensatz zu den farbigen Blutkörperchen nicht nur im Blute, sondern auch in der Lymphe und in zahlreichen Organen (als Wanderzellen s. a. ob. p. 30), namentlich den lymphatischen. Ihre Zahl ist im Blute eine wechselnde, stets aber viel geringere als die der Erythrocyten; auf 5 Millionen dieser kommen in 1 cmm Blut nur 5—6000 (höchstens 10000) Leukocyten, auf 500—1000 Erythrocyten also erst ein Leukocyt. Wenn auch die Grösse der farblosen Blutzellen ziemlich erheblich schwankt, so sind sie doch in der Regel grösser als die Erythrocyten, oft sogar erheblich grösser, selten kleiner. Die äussersten Masse der menschlichen Leukocyten dürften zwischen 4,5 und 20 μ (Durchmesser) liegen. Die Form der Leukocyten ist infolge der Fähigkeit zur amöboiden Bewegung eine wechselnde, im Ruhestande jedoch eine kuglige oder annähernd kuglige. Im frischen Zustande erscheinen sie unter dem Mikroskop farblos, durchsichtig, deutlich glänzend und häufig leicht oder stark gekörnt. Ihr Protoplasma enthält bei vielen, namentlich den Leukocyten im engeren Sinne (s. u.), besondere, spezifische Granulationen (s. a. ob. p. 7.) Fig. 14 Tab. 11, Fig. 6—18

Digitized by Google

Man unterscheidet 3 Hauptgruppen von Leukocyten im menschlichen Blute; a) die Lymphocyten, b) die neutrophilen polymorphkernigen Leukocyten, c) die eosinophilen Leukocyten. Ausser diesen kommt ein kleiner Bruchteil anderer Formen im normalen Blute vor.

a) Die Lymphocyten machen etwa 25% der Leukocyten des Blutes aus. Tab. 11, Fig. 5—7 Sie sind meist klein, etwa von der Grösse der Erythrocyten, oft sogar kleiner (4,5—8 μ) und besitzen einen verhältnismässig grossen, meist kugligen oder leicht eingebuchteten Kern, der bei den kleinsten (jugendlichen) Formen nur von einem ganz schmalen Saum von Protoplasma umgeben ist. Letzteres ist frei von Granulationen im Gegensatz zu den beiden anderen Leukocytenarten des Blutes. Neben diesen kleinen Formen kommen auch etwas grössere vor, mit grösserem Kern und besonders etwas stärkerem Protoplasma, ferner — wenn auch erheblich seltener — grosse Lymphocyten mit grossem Kern und sehr grossem Zelleib (sogen. grosse mononukleäre Leukocyten). Letztere gehören zu den grössten Leukocyten des Blutes, werden bis 20 μ gross, sind aber relativ selten (nur wenige %). Allen Tab. 11, Fig. 13 Lymphocyten, grossen wie kleinen gemeinsam ist also ein runder oder nahezu runder, nicht polymorpher Kern und Fehlen von Granulationen im Zelleib.

Tab. 11, Fig. 8—12 b) Die neutrophilen, polymorphkernigen Leukocyten stellen die Hauptmasse der farblosen Blutzellen dar (ca. 70%). Sie sind von mittlerer Grösse, Tab. 11, Fig. 17—18 stets grösser als die Erythrocyten und messen 9—12 μ im Durchmesser. Sie zeichnen sich durch zwei sehr charakteristische Eigentümlichkeiten aus: erstlich durch stark gelappte Kerne, zweitens durch zahlreiche feine, erst mit starken Vergrösserungen erkennbare, sogen. neutrophile Granulationen, d. h. mit neutralen Farbstoffgemischen tingible Körnchen, die den ganzen Zelleib erfüllen. Sehr wechselnd ist das Aussehen des Kerns. Oft ist er nur unregelmässig hufeisenförmig, meist aber in mehrere (3 oder 4), nur durch feine Verbindungsbrücken[1]) in Zusammenhang stehende Stücke getrennt. Die Kernmasse ist im Gegensatz zu den gewöhnlichen Lymphocyten verhältnismässig gering im Verhältnis zum Zelleib. Sie bilden auch die Hauptmasse der Wanderzellen, indem sie durch die Blut- und Lymphgefässwand hindurchschlüpfen (s. a. u. p. 81 Anm.) und in die Gewebe (Bindegewebe, Epithel) eintreten.

Tab. 11, Fig. 14—16 c) Die eosinophilen (acidophilen) Leukocyten sind ausgezeichnet durch das Vorkommen relativ grosser, grober Körnelungen im Protoplasma, die, weil sie sich lebhaft mit sauren Anilinfarbstoffen (z. B. Eosin) färben, den Namen eosinophile Granulationen erhalten haben. Diese Granula sind mehr als doppelt so gross als die neutrophilen, weniger dicht gelegen als diese und leicht bereits mit mittelstarken Vergrösserungen erkennbar. Auch erscheinen diese Leukocyten bereits im lebenden Zustande deutlich granuliert. Grösse und Kernform schwankt recht erheblich. In der Regel sind sie grösser als die neutrophilen, oft sogar erheblich; es gibt aber auch kleinere Formen (8—15 μ). Der Kern ist selten ausgesprochen polymorph, oft unregelmässig kuglig, oft auch mehrfach[2]). Die eosinophilen Leukocyten machen 2—4% der farblosen Blutzellen aus.

[1]) Dadurch wird häufig eine Mehrkernigkeit vorgetäuscht; in Wirklichkeit sind aber neutrophile Leukocyten nur äusserst selten wirklich mehrkernig.

[2]) Eosinophile Leukocyten haben in der Tat oft mehrere vollständig getrennte Kerne.

Digitized by Google

Fig. 14. **Körperliche Elemente des menschlichen Blutes,** frisch (ohne Zusatzflüssigkeit) untersucht. Man erkennt ausser den Erythrocyten, die z. T. schon in die Form bikonkaver Scheiben übergegangen sind, Blutplättchen und Leukocyten. *Vergr. 850:1.*

Erklärung der Bezeichnungen.

bpl = Blutplättchen.
er_1 = Erythrocyt von der Fläche gesehen.
er_2 = Erythrocyten halb von der Kante gesehen.
er_3 = Erythrocyten von der Kante gesehen (abgeänderte Form: bikonkave Scheibe).
er_4 = Geldrollen.
er_5 = kuglige Erythrocyten (Varietät).
grlc = grobgranulierter Leukocyt.
lc = Leukocyten

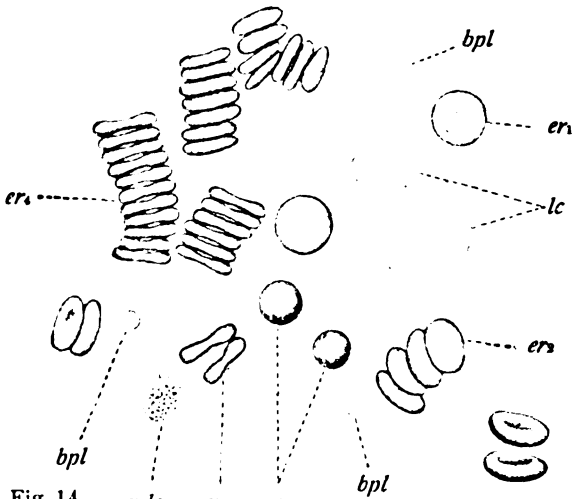

Fig. 14. Fig. 15.

Fig. 15. **Zwei Erythrocyten** des menschlichen Blutes in ihrer typischen Napfform. *Vergr. 850:1.*

Den Rest von 1 bis einigen % des Blutes bilden Elemente, die mehr gelegentlich im normalen Blute [1]) vorkommen; dahin gehören die Mastleukocyten oder Mastzellen, d. h. farblose Blutzellen mit basophilen Granulationen, wie sie sich auch im Bindegewebe (s. ob. p. 30) finden, ferner Plasmazellen und einige andere [2]). Die granulierten Leukocyten werden von manchen Autoren als Leukocyten (im engeren Sinne) den nicht granulierten Lymphocyten gegenübergestellt (s. a. u.).

3. Die Blutplättchen, auch Thrombocyten genannt, sind zwar konstante Elemente des Blutes, über ihre Natur gehen jedoch die Ansichten noch auseinander. Im frischen Blutpräparate erscheinen sie als abgeplattet rundliche, häufig auch mit einzelnen spitzigen Fortsätzen versehene, sehr blasse Bildungen. Sie sind 1—4 μ gross und äusserst vergänglich, daher meist nur mit Hilfe besonderer Vorsichtsmassregeln zu untersuchen. Im konservierten Zustand erscheinen sie meist stark zackig und enthalten ein sehr kernähnliches, mit basischen Farbstoffen leicht darstellbares Gebilde. Während die einen dieses für einen echten Kern halten und die Blutplättchen für eine dritte, nur leicht vergängliche Zellform des Blutes, die wegen ihrer innigen Beziehung zur Blutgerinnung als Thrombocyten bezeichnet werden, betrachten andere die Blutplättchen für Zerfallsprodukte von Erythrocyten oder von Leukocyten. Das kernähnliche Gebilde [3]) soll im letzteren Falle ein

Fig. 14 Tab. 11, Fig. 19

[1]) Im pathologisch-veränderten Blute kommen noch weitere Zellformen vor.

[2]) Die Anhänger der sogen. polyphyletischen Theorie der Blutbildung (s. u. p. 78) halten Lymphocyten einerseits und die verschiedenen Arten der Leukocyten andererseits für genetisch verschiedene Bildungen und unterscheiden Lymphocyten und Haemoleukocyten.

[3]) Gegen die Kernnatur der Blutplättchen spricht das Fehlen fast jeder Kernstruktur, der Kern ist pyknotisch (s. a. u. p. 78), ferner die sehr verschiedene Grösse der Kerne. Neuerdings ist es jedoch gelungen, Kernstrukturen nachzuweisen.

Digitized by Google

Zerfallsprodukt des Leukocytenkerns sein. Die Blutplättchen finden sich in grosser Zahl im Blut ($^1/_2$—1 Million in 1 cmm); im frischen Zustand untersucht, zeigen sie Andeutungen amöboider Bewegung.

Ausser Blutkörperchen und Blutplättchen finden sich noch als weitere körperliche Elemente des Blutes die sogen. Elementarkörnchen, d. h. teils feinste Fettkörnchen, die namentlich nach reichlicher Nahrungsaufnahme im Blute zu beobachten sind, teils sogen. Haemokonien, feine, stark lichtbrechende Körnchen unbekannter Natur und Herkunft.

Der Blutfarbstoff der Erythrocyten, das Haemoglobin, kristallisiert unter gewissen Umständen, und zwar bei verschiedenen Tieren in verschiedener Form (wenn auch nach dem gleichen System), beim Menschen in Gestalt vierseitiger Prismen. Das Haemoglobin besteht aus dem eisenhaltigen (roten) Haemochromogen und dem farblosen Globin. Auch ersteres lässt sich in kristallinischer Form darstellen. Durch Oxydation des Haemochromogen entsteht Haematin, das als salzsaures Haematin oder Haemin[1]) die Teichmannschen Kristalle bildet, kleine rhombische Platten oder Nadeln von dunkelbraunroter Farbe, die im Gegensatz zum Haemoglobin bei allen Tierspezies in gleicher Form auftreten. Ausserdem treten unter gewissen Umständen in Blutergüssen (auch in normalen wie denen des corpus luteum s. u. p. 192) Haematoidinkristalle auf, in Gestalt rhombischer Prismen von rötlicher Farbe.

Fig. 16. **Haeminkrystalle aus menschlichem Blute dargestellt.** *Vergr. 700:1.* Technik: Erhitzen des mit Kochsalz verriebenen Blutrestes mit Eisessig bis zum Sieden. Trockenpräparat.

Was die **Entwicklung des Blutes** anlangt, so gehen die Meinungen der Autoren in diesem Punkte noch auseinander. Die beiden Standpunkte, die hier hauptsächlich in Frage kommen, sind der sogen. monophyletische und der polyphyletische Ursprung der Blutkörperchen. Nach neueren genauen embryologischen Untersuchungen kann die, hauptsächlich von klinischen Haematologen vertretene polyphyletische Abstammung der Blutzellen und namentlich der farblosen Blutzellen kaum mehr in Frage kommen. Im frühen embryonalen Zustand findet sich nur eine Art von Blutzellen, die Stammzellen der farbigen sowohl wie der farblosen Blutzellen. Es sind das gewöhnliche, indifferente, haemoglobinfreie Mesenchymzellen, welche zu sogen. Blutinseln vereint, namentlich in der Dottersackwand des Embryo liegen. Sie ähneln den späteren Lymphocyten. Aus ihnen gehen sowohl die farbigen Blutzellen hervor (durch Bildung von Haemoglobin im Protoplasma) wie die verschiedenen Formen der farblosen Blutzellen und Leukocyten des Körpers überhaupt (Leukocyten im weitesten Sinne), denn auch die Wanderzellen des Gewebes sind ihrer Entwicklung nach nichts anderes als amöboide Mesenchymzellen, die direkt in Blutleukocyten übergehen können. Die ersten embryonalen haemoglobinhaltigen Blutzellen gehen also aus kernhaltigen Mesenchymzellen hervor und haben daher ebenfalls einen Kern. Anfangs sind sie relativ arm an Haemoglobin und überhaupt protoplasmaarm (Megaloblasten); dann entstehen durch fortgesetzte Wucherung dieser die Normoblasten, d. h. stark haemoglobinhaltige, protoplasmareiche, kleinkernige Zellen. In diesem Stadium des Erythroblasten, wie man die Vorstufe der Erythrocyten nennt, findet eine Verdichtung des Chromatins des Kerns
Tab. 11, Fig. 23 statt, er wird pyknotisch. Erythroblasten mit pyknotischem Kern finden sich auch im postfötalen Leben an der Regenerationsstelle der Erythroblasten, dem Knochenmark.

[1]) Die Haeminkrystalle spielen eine gewisse Rolle in der forensischen Medizin insofern, als sie zur Erkennung von Blutspuren dienen können. Es lässt sich aber durch ihre Darstellung nur entscheiden, ob es sich überhaupt um Blut handelt, nicht ob das Blut menschliches oder tierisches ist.

Digitized by Google

Wie die kernhaltigen Erythroblasten zu kernlosen Erythrocyten werden, ist strittig. Nach Ansicht der einen wird der Kern ausgestossen, während andere annehmen, dass er intrazellulär zugrunde geht. Im fötalen Leben findet die Bildung von Erythrocyten anfangs hauptsächlich in der embryonalen Leber statt, später im (roten) Knochenmark an der gleichen Stelle, wo auch beim Erwachsenen zeitlebens die Regeneration der farbigen Blutzellen vor sich geht; denn deren Lebensdauer ist eine beschränkte (3—4 Wochen).

Die Leukocyten gehen, wie schon oben erwähnt aus der lymphocytenähnlichen, gemeinsamen Stammform aller Blutzellen hervor. Dementsprechend sind auch die späteren körnchenfreien Lymphocyten des Blutes, der Lymphdrüsen etc. die primitiveren Zellformen, aus denen sich die verschiedenen Arten granulierter Leukocyten erst entwickeln, und zwar scheint das zeitlebens der Fall zu sein, nicht bloss im embryonalen Leben. Zu diesen primitiven Leukocyten gehören auch die indifferenten Knochenmarkzellen. Die eosinophilen Granulationen gehen wahrscheinlich aus zerfallenen Erythrocyten hervor. Die Regeneration der Leukocyten, die in grossen Massen fortwährend zugrunde gehen (durch Auswanderung durch das Epithel etc.), erfolgt hauptsächlich von den Keimzentren der Lymphdrüsen aus (s. u. p. 81), ferner in der Milz u. a. a. O. Tab. 11, Fig. 25

Die polyphyletische Theorie der Haematopoëse unterscheidet ein myeloisches und ein lymphatisches Parenchym; ersteres, im roten Knochenmark gelegen (Stammzelle die indifferente Knochenmarkszelle) soll die Erythrocyten und granulierten Leukocyten liefern, von letzterem, in den Keimzentren der Lymphdrüsen gelegen, sollen die Lymphocyten abstammen. Nach dieser dualistischen Anschauung wären Lymphocyten und Haemoleukocyten ganz verschiedener Herkunft und könnten nicht ineinander übergehen. Auch sollen in den frühen Embryonalstadien nur Erythrocyten vorhanden sein, Leukocyten erst später auftreten.

Im engsten Zusammenhang mit dem Blutgefässsystem stehen zwei fälschlich als Drüsen bezeichnete Gefässknäuel, die sogen. Karotidendrüse, *glomus caroticum*, und die Steissdrüse, *glomus coccygeum*. Erstere hat ausserdem Beziehungen zu den sogen. Paraganglien des sympathischen Nervensystems (s. u. p. 109), indem die Kapillaren des Gefässknäuels von Gruppen sogen. chromaffiner Zellen umgeben werden. Ausserdem enthält die „Drüse" auch echte Ganglienzellen und viele Nervenfasern. Die Steissdrüsse hat dagegen gar keine Beziehungen zum Nervensystem und die epitheloiden Zellen, welche die Gefässschlingen umgeben, sind hier eigenartig umgewandelte glatte Muskelzellen.

IIb. Lymphgefässsystem.

Zum Lymphgefässsystem gehören erstlich die Lymphgefässe mit der Lymphe, ferner die in den Lymphstrom eingeschalteten Lymphdrüsen und kleineren lymphatischen Bildungen, die Lymphknötchen. In engster Beziehung zum Lymphgefässsystem steht ferner die Milz und vielleicht die Thymus.

1. Die Lymphgefässe.

Da die Lymphgefässe nichts anderes sind als ein Anhang an die Blutgefässe speziell die Venen, in welche sie einmünden, so unterscheiden sie sich im Bau auch nur im geringen Grade von diesen. Der Hauptunterschied gegenüber den Blutgefässen ist der, dass es nur Lymphkapillaren und Lymphgefässe einer Art gibt; der Gegensatz zwischen Arterien und Venen fällt fort, weil in allen Lymphgefässen der Lymphstrom in der gleichen Richtung (zentripetal) fliesst. Die Lymphkapillaren und Lymphgefässe kleineren Kalibers bestehen nur aus Endothelröhren, haben aber viel unregelmässigere Wandungen und wechselnderes Kaliber als die entsprechenden

Digitized by Google

Tafel 11. **Blut, Knochenmark, Lymphdrüse.**

Fig. 1—18. Elemente des **menschlichen Blutes**[1]). Fig. 1—3 gewöhnliche Erythrocyten von der Fläche gesehen, Fig. 4 kernhaltiger Erythrocyt mit pyknotischem Kern, Fig. 5—18 verschiedene Formen von farblosen Blutkörperchen. Fig. 5 kleiner Lymphocyt, Fig. 6 und 7 Lymphocyten mittlerer Grösse, Fig. 13 grosser mononucleärer Leukocyt. Fig. 14—16 verschiedene Formen von eosinophilen Leukocyten. Fig. 17 und 18 neutrophile, gelapptkernige Leukocyten. In Fig. 14—16 sind die eosinophilen, in Fig. 17 und 18 die neutrophilen Granulationen gefärbt. **Vergr. 700:1. Technik:** Deckglastrockenpräparate (durch Ausstrich), Konservierung in Alkohol-Aether, Färbung für Fig. 1—4 und 6—16 Haematoxylin und Eosin, für Fig. 5, 17 und 18 Ehrlichs Triacidlösung.

Fig. 19. **Blutplättchen** des menschlichen Blutes[2]). Das Präparat zeigt 6 nebeneinanderliegende „Plättchen" verschiedener Grösse; der Kern erscheint nahezu pyknotisch. **Vergr. 1000:1. Technik:** Spülung mit Amylen-Peroxyd-Kochsalzlösung. Konservierung mit Osmiumsäure. Färbung nach Giemsa.

Fig. 20. Durchschnitt des (roten) **Knochenmarks** des Wirbelkörpers eines 4 jährigen Kindes. Uebersichtsbild des roten Knochenmarks. Man sieht zahlreiche, stark mit Blut erfüllte Gefässe (venöse Kapillaren), die Markzellen und die grossen Riesenzellen in ziemlich regelmässigen Abständen zwischen ersteren verteilt, ferner ein kleines Stückchen der Spongiosa des Wirbelkörpers. **Vergr. 80:1. Technik:** Konservierung in Zenkerscher Flüssigkeit. Entkalkung in Salpetersäure. Zelloidinschnitte. Färbung mit Haematoxylin und Eosin.

Fig. 21 u. 22. Riesenzellen **(Megakaryocyten)** aus dem Präparat der Fig. 20 bei starker Vergrösserung. Man sieht den mächtigen Protoplasmaleib dieser grossen Zellen und den lappigen, unvollständig fragmentierten, oft ringförmigen Kern. **Vergr. 1000:1. Technik** wie bei Fig. 20.

Fig. 23. Teil eines feinen Durchschnittes durch das rote **Knochenmark** der Femurepiphyse des Menschen[3]). Man sieht 4 Erythroblasten mit pyknotischen Kernen, 4 gewöhnliche Erythrocyten, 4 feingekörnte neutrophile Myeolocyten, 1 ungekörnten Myeoloblasten, 1 eosinophilen Myeolocyten und 1 Mastzelle (basophiler Myeolocyt). **Vergr. 1000:1. Technik:** Konservierung in Sublimat. Paraffinschnitte. Färbung mit polychromem Methylenblau nach May-Grünwald.

Fig. 24. Durchschnitt einer kleinen **Halslymphdrüse** des Menschen (28 jährig †). Uebersichtsbild vom Baue der Lymphdrüse. Man erkennt die Kapsel mit den Trabekeln, die Rindensubstanz mit den Sekundärknötchen, die Marksubstanz mit den Marksträngen und Lymphsinus, rechts den Hilus. **Vergr. 18:1. Technik:** Konservierung in Sublimatlösung. Paraffinschnitte. Färbung mit Haematoxylin und Eosin.

Fig. 25. Mittlerer Teil eines Sekundärknötchens einer menschlichen **Lymphdrüse** (*). Man übersieht im wesentlichen das Keimzentrum; in diesem zahlreiche Mitosen. **Vergr. 270:1. Technik** wie bei Fig. 24.

Erklärung der Bezeichnungen für Fig. 1—25.

bg = Blutgefässe
ca = Kapsel der Lymphdrüse
egr = eosinophile Granulationen
emc = eosinophiler Myeolocyt
er = Erythrocyten
erbl = Erythroblasten
fe = Fettgewebe
hi = hilus
k = Kerne bzw. Kapsel (Fig. 24)
kc = Keimzentrum
kn = Knochen
kz = Keimzentrum
lyc = Lymphocyten
mbl = Myeloblast
mc = Myeolocyten
mi = Mitosen
mkz = Markzellen
mz = Mastzelle
ngr = neutrophile Granulationen
pr = Protoplasma
rz = Riesenzellen
sc = Rindensubstanz
si = Lymphismus
skn = Sekundärknötchen
sm = Marksubstanz
tr = Trabekel
* = grosse vor der Teilung stehende Kerne des Keimzentrums

[1]) aus dem Blute des Verfassers.
[2]) aus einem Präparat von Dr. Deetjen, Heidelberg.
[3]) nach einem Präparat von Dr. Schmincke, München.

Digitized by Google

Tab. II.

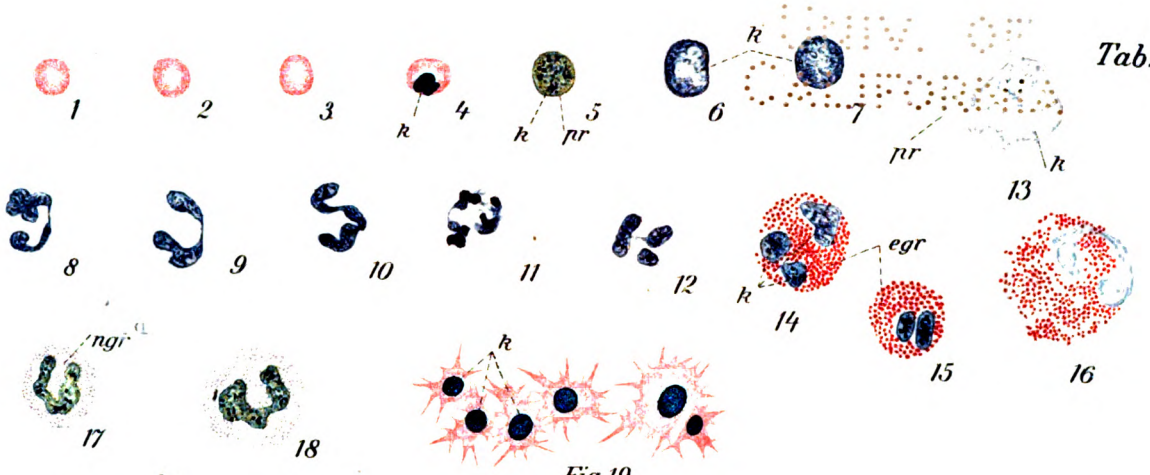

Fig. 19.

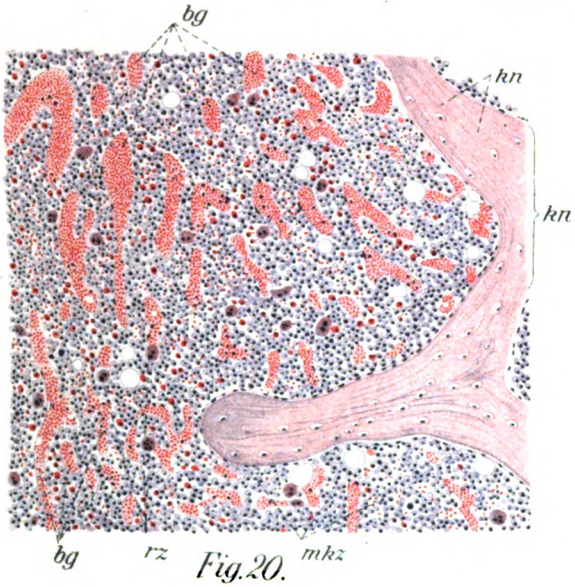

Fig. 20.

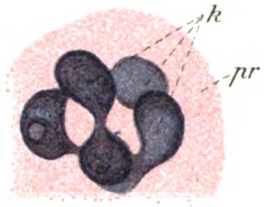

Fig. 21.

Fig. 22.

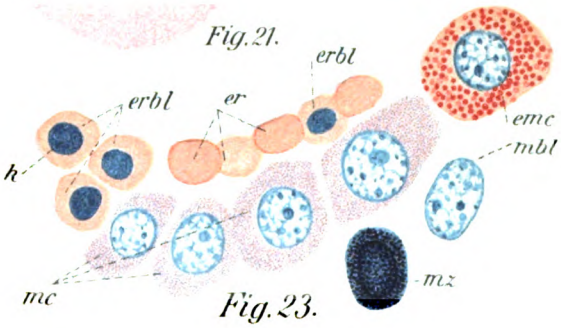

Fig. 23.

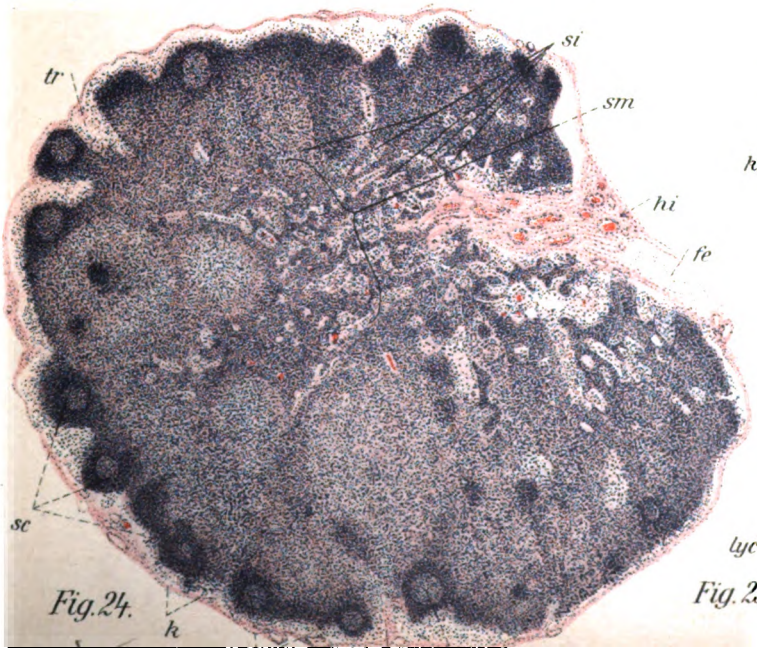

Fig. 24.

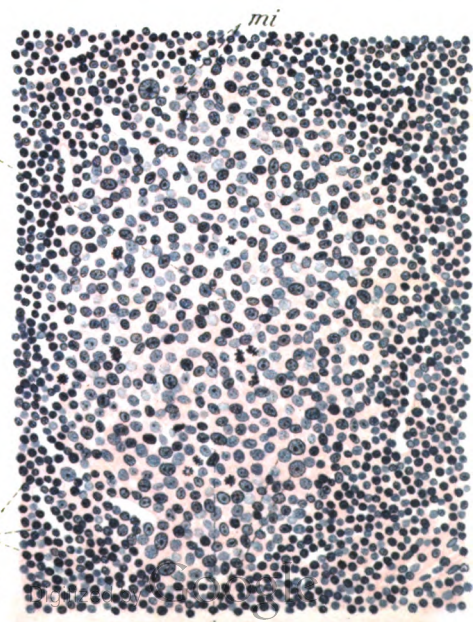

Fig. 25.

Tafel 11. **Blu**

Fig. 1–18. Elemente
Erythrocyten von der Fläche ge
Kern, Fig. 5—18 verschiedene
Lymphocyt, Fig. 6 und 7 Lympl
Leukocyt. Fig. 14—16 verschi
und 18 neutrophile, gelapptkerr
in Fig. 17 und 18 die neutropl
Deckglastrockenpräparate (durch Auss
6—16 Haematoxylin und Eosin, für Fi

Fig. 19. **Blutplättchen**
einanderliegende „Plättchen" ver
Vergr. 1000:1. Technik: Spülung
säure. Färbung nach Giemsa.

Fig. 20. Durchschnitt de
rigen Kindes. Uebersichtsbild de
erfüllte Gefässe (venöse Kapillare
regelmässigen Abständen zwisch
giosa des Wirbelkörpers. **Ver**
Entkalkung in Salpetersäure. Zelloidin

Fig. 21 u. 22. Riesenzell
starker Vergrösserung. Man sie
und den lappigen, unvollständi
Technik wie bei Fig. 20.

Fig. 23. Teil eines feir
Femurepiphyse des Menschen[3]
4 gewöhnliche Erythrocyten,
Myeoloblasten, 1 eosinophilen
Vergr. 1000:1. Technik: Kons
Methylenblau nach May-Grünwald.

Fig. 24. Durchschnitt e
Uebersichtsbild vom Baue der
die Rindensubstanz mit den Sel
und Lymphsinus, rechts den H
Paraffinschnitte. Färbung mit Haema

Fig. 25. Mittlerer Tei
drüse (*). Man übersieht im
Mitosen. **Vergr. 270:1. Tec**

Erklärui

bg = Blutgefässe
ca = Kapsel der Lymphdrüse
egr = eosinophile Granulationen
emc = eosinophiler Myeolocyt
er = Erythrocyten
erbl = Erythroblasten
fe = Fettgewebe
hi = hilus
k = Kerne bzw. Kapsel (Fig. 24)
kc = Keimzentrum

Tat

[1]) aus dem Blute des Verfasse
[2]) aus einem Präparat von Dr.
[3]) nach einem Präparat von D

Digitized by Google

Blutkapillaren. Die mittleren und stärkeren Lymphgefässe dagegen zeigen den gleichen Bau wie die Venen nur mit entsprechend schwächeren Wandungen. Sie haben eine schwache Intima mit longitudinalen elastischen Fasern, eine Media aus zirkulären glatten Muskelfasern und einigen elastischen Fasern und eine Adventitia mit longitudinalen elastischen Fasern und Muskelementen. Es ist wahrscheinlich, dass mit Ausnahme gewisser Organe (Augapfel) das Lymphgefässsystem überall mit geschlossenen Bahnen, den Lymphkapillaren beginnt, nicht mit offenen Gewebsräumen, den Saftlücken [1]).

2. Die Lymphdrüsen, *lymphoglandulae.*

Die Lymphdrüsen oder Lymphknoten sind drüsenähnliche Körper verschiedener Grösse (s. Sobotta, Grundriss der deskript. Anat. dies. Verl. 1904—07), die aus adenoidem Gewebe (s. ob. p. 34) bestehen. Sie sind in die Lymphbahn so eingeschaltet, dass die zuführenden Lymphgefässe, *vasa afferentia*, an verschiedene Stellen der konvexen Seite des meist nieren- oder bohnenförmig gestalteten Lymphknotens herantreten, während die abführenden Lymphgefässe, *vasa efferentia*, aus der als Hilus bezeichneten Einziehung der konkaven Seite des Organs heraustreten.

Die Lymphdrüsen sind von einer bindegewebigen Kapsel umgeben, die gelegentlich auch glatte Muskelfasern [2]) enthält. Stets — namentlich im Alter — enthält sie elastische Fasern. Sie sendet ins Innere der Drüse Fortsätze, Trabekel genannt, welche sich in feine Zweige verästeln. Die Substanz der Lymphdrüse besteht aus einem, mit den Trabekeln zusammenhängenden, retikulären Bindegewebe (s. ob. p. 33), welches gleichsam das Stroma der Lymphdrüsen bildet, während das Parenchym von Lymphzellen dargestellt wird (s. ob. p. 76). Letzteres ist derart angeordnet, dass man an der Lymphdrüse eine aus Strängen bestehende Marksubstanz und eine, von rundlichen bis birnförmig gestalteten Körpern zusammengesetzte Rindensubstanz unterscheiden kann. Tab. 11, Fig. 24 u. 25

Die Rindensubstanz der Lymphdrüsen, welche im wesentlichen an der Konvexität der Drüse gelegen ist, enthält zwischen den Trabekeln eine Anzahl rundlicher Körper, die Lymphknötchen (Follikel) oder Sekundärknötchen der Lymphdrüse. Sie finden sich in wechselnder Zahl je nach Grösse des Organs. Gelegentlich hängen benachbarte Follikel zusammen. Die Sekundärknötchen der Lymphdrüsen bestehen aus Lymphzellen (s. ob. p. 76), welche in der Peripherie sehr dicht gelagert sind, während im Zentrum eine hellere Zone bleibt, das sogen. Keimzentrum. In letzterem sind die Lymphzellen etwas grösser und zeigen deutliche Zeichen der Vermehrung in Gestalt mitotischer Teilungen [3]). Um die Keimzentren herum liegen die Lymphzellen am dichtesten, oft direkt in regelmässigen Reihen. Das Reticulum der Knötchen ist äusserst fein und zart. Tab. 11, Fig. 25 Tab. 1, Fig. 3—5

[1]) Ebensowenig ist es wahrscheinlich, wie vielfach noch angenommen wird, dass die serösen Höhlen des Körpers durch besondere präformierte Oeffnungen, sogen. Stomata mit den Wurzeln der Lymphgefässe zusammenhängen. Auch wirkliche Oeffnungen in den Wänden der Blutgefässe, namentlich der Kapillaren, scheinen nicht vorzukommen, vielleicht mit Ausnahme der Milzsinus, wo solche Stomata neuerdings beschrieben werden. Leukocyten durchsetzen die Blut- und Lymphgefässwandung, indem sie sich temporäre Oeffnungen in der Blutgefässwand (Kittsubstanz zwischen den Endothelien) schaffen, die sich nach ihrem Durchtritt wieder schliessen.

[2]) Die grossen Lymphdrüsen mancher Tiere (Rind) enthalten reichlich glatte Muskulatur in der Kapsel.

[3]) Man nennt diese grossen Keimzentrumszellen auch Lymphoblasten.

Digitized by Google

Tab. 24, Fig. 24

Die Marksubstanz der Lymphdrüsen wird ausser von dem hier weit gröberen, retikulären Gewebe von unregelmässig gestalteten, anastomosierenden Strängen, den Marksträngen der Lymphdrüse, gebildet. Diese gehen von der Rindensubstanz aus, wo sie mit den Follikeln zusammenhängen, und durchziehen anastomosierend die ganze Marksubstanz. Zwischen den Marksträngen einerseits, und in der Peripherie der Sekundärknötchen zwischen diesen und den Trabekeln andererseits liegen Räume, Lymphsinus genannt, in die Lymphbahn eingeschaltete, erweiterte Lymphgefässstrecken. Es sind das sehr unregelmässig gestaltete, weite, nur teilweise von Endothel der Lymphgefässwand ausgekleidete[1]) Räume, welche von Bälkchen des retikulären Gewebes durchzogen werden und mehr oder weniger vollständig von freischwimmenden Lymphocyten erfüllt sind[2]). Ausser typischen Lymphocyten kommen in den Lymphdrüsen gelegentlich noch verwandte Leukocytenformen vor wie eosinophile, ferner Plasma-, Mastzellen.

Die Lymphdrüsen sind reich an Blutgefässen; die Arterien treten meist in den Hilus ein, ebenso verlassen die Venen die Drüse durch den Hilus. Die kleinsten Arterienzweige dringen bis in die Sekundärknötchen, die grösseren Aeste laufen meist in den Trabekeln. Die Nerven der Lymphdrüse dürften im wesentlichen sympathische sein, sie halten sich auch vorzugsweise an den Verlauf der Blutgefässe.

3. Die Lymphknötchen, *noduli lymphatici.*

Die Lymphknötchen, die teils als einzelne *(noduli lymphatici solitarii)*, teils als gehäufte (*noduli lymphatici aggregati*, Tonsillen und Peyersche Haufen) vorkommen (s. Sobotta, Grundriss der deskript. Anat. dies. Verl. 1904—07), ähneln in ihrem Bau den Sekundärknötchen der Lymphdrüsen, besitzen aber keine Lymphsinus und entbehren auch jeglicher besonderen, bindegewebigen Umhüllung (Kapsel), so dass sie also nur in einem sehr lockeren Zusammenhang mit dem Lymphgefässsystem stehen, insbesondere nicht wie die echten Lymphdrüsen in die Bahn der Lymphe eingeschaltet sind. Sie setzen sich aus einer oder mehreren, zusammenhängenden rundlichen Anhäufungen von Lymphocyten zusammen, mit einem deutlichen Keimzentrum im Innern jeder einzelnen lymphatischen Zellanhäufung, die (meist) in der Schleimhaut mancher Eingeweidetraktus, namentlich der Verdauungsorgane gelegen ist.

Tab. 24, Fig. 4
Tab. 25, Fig. 1
Tab. 28, Fig. 3 u. 4

Es ist sehr wahrscheinlich, dass die kleineren dieser Bildungen nicht perennierend sind, sondern sich bald an irgend einer Stelle neu bilden, bald wieder verschwinden. Daher sieht man auch alle Uebergänge vom diffus lymphatischen Gewebe vieler Schleimhäute und einer deutlich umschriebenen Anhäufung von Lymphzellen bis zum ausgebildeten Solitärknötchen mit Keimzentrum.

4. Die Milz, *lien.*

Die Milz hat im grossen und ganzen denselben Bau wie die Lymphdrüsen, besteht insbesondere auch aus adenoidem Gewebe, ist also keine eigentliche Drüse.

[1]) Da das Endothel die Zellen des Reticulum bildet, so besteht in der ausgebildeten Lymphdrüse keine geschlossene Lymphbahn (sogen. intermediäre Bahn).

[2]) Man muss daher die Schnitte ausschütteln, um die Lymphsinus mit den sie durchziehenden Trabekelzweigen zu erkennen.

Digitized by Google

Nur besitzt sie entsprechende Beziehungen zur Blutbahn wie die Lymphdrüsen zu den Lymphggefässen, indem ähnlich wie in den Lymphdrüsen Lymphsinus, in der Milz Blutsinus vorkommen, welche Blut nicht Lymphe[1]) enthalten. Die Milz ist also eine sogen. Blutlymphdrüse (s. u.). Ferner ist auch die Anordnung der den Sekundärknötchen der Lymphdrüsen homologen Milzknötchen (Malpighischen Körperchen) an das Verhalten der Blutgefässe (Arterien) gebunden.

Die Milz ist von einer der der Lymphdrüsen ähnlichen, nur viel stärkeren, bindegewebigen Kapsel, *tunica albuginea,* umgeben, welche reich an elastischen Fasern, arm an Muskelfasern ist. Sie ist mit dem Bauchfell, das die Milz überzieht, verwachsen und zeigt daher an der Oberfläche das seröse Bauchfellepithel. Die Kapsel sendet sehr starke, ihr gleichgebaute, balkenartige Fortsätze, die Milzbalken, *trabeculae lienis,* ins Innere des Organs, welche sich dort ähnlich verhalten wie in der Lymphdrüse, d. h. in das Reticulum aufgehen. Dieses ist im Bereich der Milzknötchen äusserst zart, gröber im Bereiche der Milzpulpa. Gleichzeitig sind die Balken Träger der grossen Blutgefässstämme (namentlich der Venen). Tab. 12, Fig. 1—4

Das Milzparenchym füllt die Maschen des Milzretikulum aus und zerfällt nicht wie das der Lymphdrüsen in Mark- und Rindensubstanz, vielmehr sind die der Rindensubstanz der letzteren entsprechenden Milzknötchen gleichmässig durch die ganze Milz verteilt. Sie werden auch graue Pulpa genannt. Was zwischen den Milzkörperchen gelegen ist, wird als Milzpulpa, *pulpa lienis,* (auch rote Pulpa) bezeichnet.

Die Milzkörperchen oder Milzknötchen (Malpighische Körperchen), *noduli lymphatici lienis,* erscheinen auf dem Durchschnitt der Milz gewöhnlich als runde Körper, welche — meist exzentrisch — den Durchschnitt einer kleinen Arterie enthalten. Sie bestehen aus dichtgelagerten Lymphzellen mit Keimzentrum in der Mitte[2]), entsprechen also im Bau den Sekundärknötchen der Lymphdrüsen bis auf die das Körperchen durchbohrende Arterie, welche wenigstens in dieser typischen Form in den Lymphdrüsen fehlt (sogen. Zentralarterie — s. u.). Tab. 12, Fig. 1 u. 3

Die Milzkörperchen sind nicht immer genau kuglige, sondern kurz zylindrische oder kurz spindelförmige, an ihren Enden oft unscharf begrenzte Gebilde; beim Menschen sind sie meist ganz kurz, häufig fast kuglig, bei manchen Tieren dagegen deutlich zylindrisch. Sie stellen die (mittleren) Anschwellungen der lymphoiden Scheiden der kleineren Milzarterien (s. u.) dar.

Die Milzpulpa enthält zahlreiche weite Blutgefässräume, die Milzsinus (s. u.), steht aber ferner selbst in offener Kommunikation mit der Blutbahn (s. u.). Infolgedessen enthält die Milzpulpa allenthalben Elemente des Blutes[3]) neben den eigentlichen Pulpaelementen. Letztere sind ebenfalls nur lymphoide Zellen, jedoch von etwas stärkerer Grösse als die Zellen der Milzknötchen. In den Pulpazellen Tab. 12, Fig. 1 u. 4

[1]) Ob es im Innern der Milz auch Lymphgefässe gibt, die ihre Lymphe in die Milzsinus ergiessen, wie das bei manchen Blutlymphdrüsen der Fall ist, ist unsicher (s. a. u.).

[2]) Die Keimzentren der Milzknötchen sind weniger deutlich als die der Sekundärknötchen der Lymphdrüsen und können auch ganz fehlen.

[3]) Nach anderer Auffassung sollen die roten Blutkörperchen wie die Leukocyten durch die Wand der Milzsinus hindurchwandern können. Dann soll es keine intermediäre Blutbahn geben.

Digitized by Google

Tafel 12. **Milz und Thymus.**

Fig. 1. Teil eines senkrechten Durchschnittes der **Milz** des Menschen (28 jährig †). Uebersichtsbild des Baues der Milz. Man sieht die Kapsel, grössere und kleinere Trabekel, eine Anzahl Milzknötchen. **Vergr. 15:1. Technik:** Konservierung in Zenkerscher Lösung. Paraffinschnitte. Färbung mit Haematoxylin und Eosin.

Fig. 2. Teil eines Durchschnittes durch eine **injizierte Milz** des Kaninchens. Man sieht zahlreiche blau injizierte Milzvenen, die den ganzen um die Milzknötchen herumgelegenen Raum der Milzpulpa einnehmen. In einem Knötchen eine rot injizierte Zentralarterie. **Vergr. 28:1. Technik:** Doppelte Injektion der Gefässe (Arterien rot, Venen blau).

Fig. 3. Durchschnitt eines **Milzknötchens** des Menschen (28 jährig †). Man sieht im Innern das Keimzentrum, in der Peripherie des Körperchen die Zentralarterie. **Vergr. 100:1. Technik** wie bei Fig. 1.

Fig. 4. Teil eines Durchschnittes der **Milzpulpa** des Menschen (21 jährig †) bei stärkerer Vergrösserung. Man sieht einen länglichen Milzsinus mit den seine Wand bildenden Endothelzellen, daneben 2 Hülsenarterien und die Pulpazellen. **Vergr. 280:1. Technik** wie bei Fig. 1.

Fig. 5. Teil eines Durchschnittes der **Thymusdrüse** eines 14 Monate alten Kindes. Uebersichtsbild: Man sieht eine grössere Anzahl von Drüsenläppchen mit den feinen Verbindungssträngen. **Vergr. 20:1. Technik:** Konservierung in Müllerscher Flüssigkeit. Paraffinschnitte. Färbung mit Alaunkarmin.

Fig. 6. Teil eines Durchschnittes der **Thymusdrüse** des Neugeborenen. Man sieht ein Stück Marksubstanz und die ganze Breite der Rindensubstanz mit ihren kleinen lymphoiden Zellen bei mittlerer Vergrösserung. **Vergr. 100:1. Technik:** Konservierung in Sublimatlösung. Paraffinschnitte. Färbung mit Haematoxylin und Eosin.

Fig. 7. Kleines Stück eines **Thymusrestes** eines Erwachsenen (22 jährig †). Das Präparat zeigt ein grosses und zwei kleine Hassalsche Körperchen innerhalb kleiner Thymuszellen. **Vergr. 220:1. Technik:** Konservierung in Zenkerscher Lösung, sonst wie bei Fig. 6.

Erklärung der Bezeichnungen für Fig. 1—7.

ac = Zentralarterien
ah = Hülsenarterien
bg = Blutgefässe
end = Endothelzellen (Milzfasern)
er = Erythrocyten
hk = Hassalsche Körperchen
ka = Kapsel
kc = Keimzentrum
leuc = Leukocyten
lms = Lichtung der Milzsinus
mk oder *mkn* = Milzknötchen
ms = Milzsinus
pu = Milzpulpa
puz = Pulpazellen
sc = Rindensubstanz
sm = Marksubstanz
thz = Thymuszellen
tr = Trabekel
trc = tractus centralis
wms = Wandung des Milzsinus.
wtr = Trabekelvene

Digitized by Google

UNIV. OF CALIFORNIA

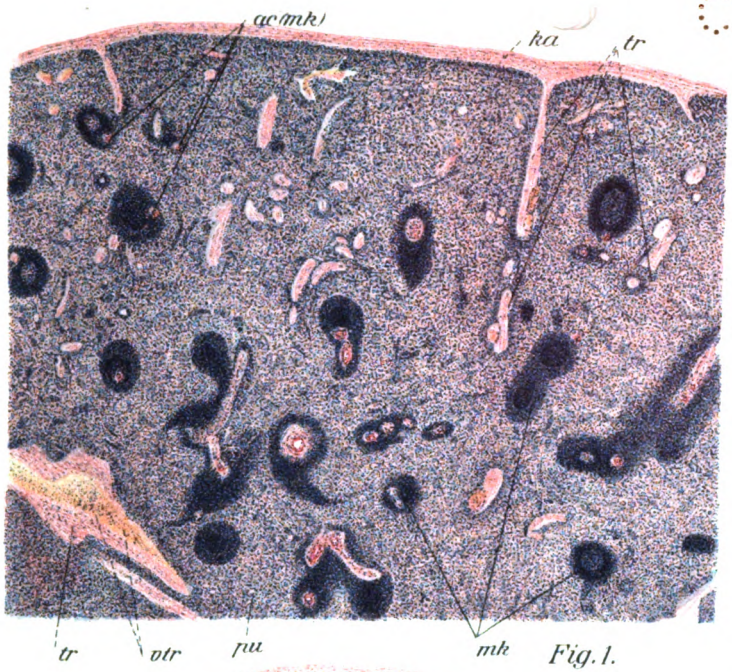

Fig. 1.

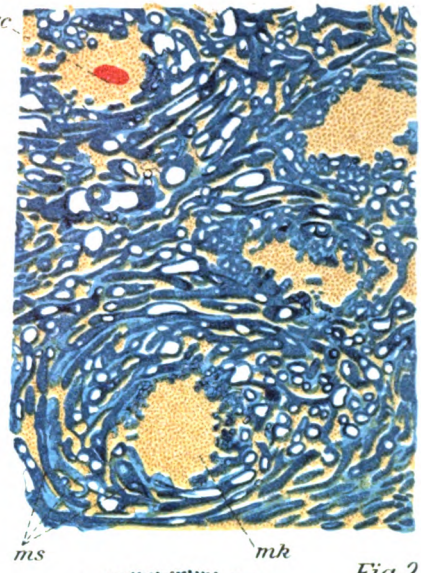

Fig. 2.

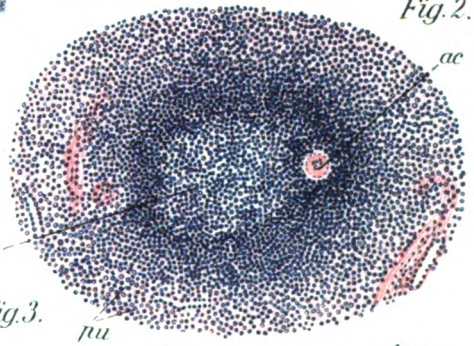

Fig. 3.

Fig. 5.

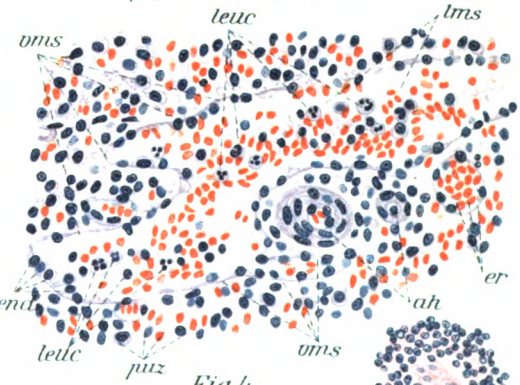

Fig. 4.

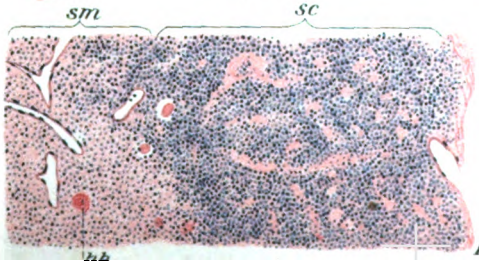

Fig. 6.

Fig. 7.

Digitized by Google

CALIFORNIA

Digitized by Google

findet man teils fast intakte rote Blutkörperchen eingeschlossen, teils Trümmer, teils Ueberreste solcher in Gestalt von Pigment. Es gehen rote Blutkörperchen in grösserer Menge in der Milz zugrunde, während andrerseits farblose in den Keimzentren der Milzkörperchen gebildet werden.

Das Verhalten der Blutgefässe der Milz ist folgendes: Die Aeste der arteria lienalis verlaufen vom Hilus aus eine Strecke in den Milzbalken, verlassen diese unter mehrfachen Teilungen (ohne Anastomosen) und werden nun von den lymphoiden Scheiden umgeben, deren Anschwellungen die Milzkörperchen sind (s. ob.). Meist sitzt das Milzknötchen an der Teilungsstelle einer kleinen Arterie und die Scheide erstreckt sich auch auf die nächsten Aeste eine Strecke weit.[1]) Man nennt die im Milzkörperchen gelegene Arterienstrecke auch Zentralarterie, obwohl sie stets exzentrisch liegt. Von den in der lymphoiden Scheide verlaufenden Arterien gehen Kapillaren in diese und die Milzknötchen. Dann folgen ziemlich schnelle Teilungen der kleinen Arterienäste, ohne dass Anastomosen stattfinden; man bezeichnet diesen Abschnitt der Verästelung der Milzarterie als die Penicilli. Es handelt sich bereits um sehr feine Arterienzweige, die kurz vor dem Uebergang in die Kapillaren auffällig dicke Wandungen[2]) zeigen (sogen. Hülsenarterien). Aus den Enden dieser gehen die arteriellen Kapillaren hervor, welche teils direkt in die grossen geschlossenen Bluträume der Milzpulpa, die Milzsinus, ausmünden, teils sich im Reticulum des Milzgewebes verlieren, indem ihre Wand in dieses aufgeht, so dass also ein Teil des Milzblutes völlig wandungslos die Milzpulpa passiert. Die Milzsinus stehen untereinander durch Anastomosen in Verbindung.

Tab. 12, Fig. 1—5

Tab. 12, Fig. 4

Aehnlich wie die Arterien verhalten sich die Venenwurzeln; sie entspringen teils aus den Milzsinus, teils aus den Bluträumen der Pulpa direkt. Die mittleren und grösseren Venenstämme laufen auf lange Strecken in den Milzbalken (Balkenvenen), die zugleich auch die Venenwand bilden, da ausser dem Endothel eine weitere eigene Wandschicht, insbesondere Muskulatur fehlt. Das Milzvenenblut ist viel reicher an Leukocyten als das übrige Körpervenenblut, es sammelt die in den Vermehrungszentren der Milz entstandenen farblosen Blutelemente[3]).

Tab. 12, Fig. 1

Eigenartig ist der Bau der Sinuswandung. Sie besteht nicht, wie man früher annahm, aus einer strukturlosen Haut, der sogen. Sinusmembran und den an ihrer Innenfläche gelegenen Endothelzellen (Milzfasern), sondern aus einem zirkulären bindegewebigen Fasersystem und den eigenartig umgewandelten Endothelzellen den sogen. Milzfasern. Letztere bestehen aus langen, platten Zellen, durch deren Mitte der ganzen Länge nach ein verdickter Protoplasmastreifen zieht (Längsfaser), neben diesem liegt jederzeit ein zarter Seitenstreifen. Die Längsfaser nimmt die ganze Dicke der Zelle ein und ist an ihrer basalen, d. h. dem Lumen abgewandten Fläche zur Basalplatte verdickt. Diese Basalplatte trägt zahlreiche, hintereinandergelegene Einschnitte zur Aufnahme der zarten, die feinfaserige Wandung des Sinus

[1]) Infolgedessen trifft man statt einer Zentralarterie auch wohl 2—3 kleinere.

[2]) Die Wandverdickung ist lediglich eine bindegewebige.

[3]) Die Leukocyten dringen vielleicht nicht auf dem Wege der sogen. Diapedese, d. h. ohne Benützung präformierter Lücken durch die Wand der Milzsinus hindurch, da neuerdings behauptet wird, dass in der Tat präexistierende Lücken vorkommen sollen. Das Blut der Milzvenen hat ca. 70 mal mehr Leukocyten als das der Milzarterie.

Digitized by Google

Tab. 12, Fig. 4 bildenden Zirkulärfasern, die vielleicht kollagener Natur sind. Der Kern der „Faser“ liegt an der dem Lumen zugekehrten Seite der Zelle und springt stark gegen das Sinuslumen vor. Infolgedessen sehen diese eigenartigen Endothelien sehr dick (hoch) aus und unterscheiden sich dadurch von gewöhnlichen Venen-Endothelien.

Die Milz ist nicht bloss reich an Blutgefässen, sondern auch an Nerven. Es treten relativ starke Stämme grossenteils markloser Fasern des Sympathicus in den Milzhilus ein. Lymphgefässe sind dagegen in der menschlichen Milz spärlich und hauptsächlich unter der Kapsel und am Hilus zu finden.[1]) Die Milz entsteht wie die Lymphdrüsen als echt bindegewebiges Organ aus dem Mesenchym, nicht etwa wie die Darmdrüsen aus dem Entoderm.

Die Milzpulpa vieler Säugetiere enthält Riesenzellen (Megakaryocyten) (s. a. u. p. 88).

Bei vielen Säugetieren häufig, beim Menschen nur in geringer Zahl und relativ inkonstant kommen in der Bauchhöhle, namentlich längs der Bauchaorta, meist kleine, dem Bau der Milz sehr ähnliche Körper vor, die als Blutlymphdrüsen bezeichnet werden. Oft entsprechen sie der Anordnung der Blutgefässe nach etc. völlig dem Bau der Milz, oft nehmen sie auch Lymphgefässe auf und stellen dann ein Mittelding zwischen Milz und Lymphdrüse dar. Auch die beim Menschen nicht seltenen Nebenmilzen gehören zu den Blutlymphdrüsen. In den Blutlymphdrüsen gehen rote Blutkörperchen in grosser Menge zugrunde.

5. Die Thymus, *glandula thymus.*

Die Thymus wurde ihrem Baue nach lange Zeit für ein lymphatisches Organ gehalten, obwohl sie sich aus dem Epithel der dritten Schlundspalte entwickelt und in ihrer ersten Anlage nach rein epithelial ist. Später aber im ausgebildeten Zustand (2. Lebensjahr) enthält sie sicher echte Leukocyten und die grosse Masse der die „Drüse“ aufbauenden Zellen hat ein den Lymphocyten ausserordentlich ähnliches Aussehen. Man nahm daher früher meist an, dass der ursprüngliche epitheliale Charakter verloren ginge und das Epithel durch massenhafte Einwanderung von Lymphocyten verdrängt würde (Immigrationstheorie), während andere auch einer direkten Umwandlung des Epithels in Leukocyten das Wort redeten (Transformationstheorie). Neuere Untersuchungen haben nun gezeigt, dass die Thymus vielleicht gar kein lymphatisches Organ ist, sondern dass die kleinen lymphoiden Zellen ihrer Entstehung nach Epithelzellen sind und bleiben (Pseudomorphose), doch gehen die Ansichten der verschiedenen Autoren z. T. noch sehr auseinander.

Die Thymus besitzt in ihren Läppchen eine äussere dunklere und dicht-
Tab. 12, zelligere Rindenschicht und eine innere hellere, zellärmere, aber grosszelligere
Fig. 5—7 Markschicht. Sekundärknötchen, wie sie an den echten lymphoiden Organen vorkommen, fehlen der Thymus. Die Rindensubstanz besteht aus kleinen, dichtgedrängten, lymphocytenartigen Zellen, die innerhalb eines von anastomosierenden Zellen gebildeten Reticulum[2]) liegen und viele mitotische Kernteilungen zeigen. Sie zeigen im Blütezustand des Organs ziemlich reichlich derartige Erscheinungen der Vermehrung. Die Zellen sind sehr protoplasmaarm und haben relativ grossen, runden Kern (sogen. kleine Thymuszellen).

In der Marksubstanz sind die Zellen meist grösser, wenn daneben auch die gleichen Zellformen vorkommen wie in der Rinde[3]), so dass die Grenze beider

[1]) Die Milzen mancher Tiere scheinen mehr Lymphgefässe zu haben. Beim Menschen treten wahrscheinlich einige mit den Arterien auch in das Innere des Organs.

[2]) Auch die Zellen des Reticulum gehen, wie neuere Untersucher ziemlich übereinstimmend angeben, aus Epithelzellen hervor.

[3]) Auch mitotische Teilungen kommen vor, wenn auch viel weniger reichlich als in der Rindensubstanz.

Digitized by Google

meist nicht ganz scharf ist. Ausserdem aber ist die Marksubstanz der Thymus ausgezeichnet durch die sogen. Hassalschen Körperchen, unregelmässig gestaltete, oft teilweise konzentrisch geschichtete Epithelhaufen variabler Grösse, die in extremen Fällen bis fast ½ mm gross werden können. Die kleineren dieser massenhaft in der Marksubstanz der ausgebildeten Thymus gelegenen Körperchen sind einfache Haufen platter Epithelzellen, die grösseren bestehen aus einer Art Kapsel, die von mehreren Lagen konzentrischer, platter Zellen gebildet wird und aus meist kernlosen, teilweise selbst verhornten Epithelschuppen im Innern. Tab. 12, Fig. 7

Von den Bindegewebsbezügen aus, welche die einzelnen, nur durch dünne Stränge, sogen. Markstränge, *tractus centralis*, verbundenen Läppchen trennen, wandern verschiedene Arten von Leukocyten, auch eosinophile, in die Drüse ein, so dass diese stets auch echte farblose Blutzellen neben den lymphoiden Epithelzellen (?) enthält. Diese Einwanderung geschieht nur in die Teile der Marksubstanz, welche an das trennende Bindegewebe grenzen, nicht in die Rinde.

Die Thymus ist reich an Blutgefässen, die sich stärker in der Rinden- als in der Marksubstanz verästeln. Reichlich sind die Lymphgefässe, und in der Rinde finden sich sinusartige Lymphräume. Die Nerven der Thymus sind im wesentlichen Gefässnerven.

Betrachtet man die Thymus, solange sie persistiert[1]), als eine echte epitheliale Drüse, wie es nach den neueren Untersuchungen den Anschein hat, so gehört sie wie die Schilddrüse unter die Drüsen ohne Ausführungsgang, unter die glandulae clausae. Von den echten geschlossenen Drüsen würde sie sich aber doch erheblich durch ihren Bau unterscheiden und durch die Tatsache der ständigen Vermehrung ihrer Elemente durch Mitose. Die Vertreter der pseudomorphotischen Anschauung sehen dann in der Rindenschicht die Proliferationszone; die dort gebildeten Elemente werden in die Marksubstanz abgeschoben und bilden unter deutlichen Degenerationserscheinungen die Hassalschen Körper. Es würde also die Funktion der Drüse, die man als eine sekretorische wird auffassen müssen, in Proliferation einerseits, Degeneration andrerseits bestehen.

Andere Autoren halten an der älteren Auffassung fest, dass die Thymus ein lymphatisches Organ ist und dass hier gerade so wie in der Milz und den Lymphdrüsen farblose Blutzellen gebildet werden, wobei die gesamte Rindenschicht anstatt der Keimzentren der Sekundärknötchen anderer Organe in Betracht kommt. Die einen halten dabei die kleinen Thymuszellen für eingewanderte Elemente, die anderen für Abkömmlinge des ursprünglichen Epithels (s. a. ob.)

6. Das rote Knochenmark, *medulla ossium rubra.*

Obwohl das sogen. rote Knochenmark, das sich bei Erwachsenen nur in den Gelenkenden mancher Röhrenknochen und in vielen kurzen und platten Knochen findet, zum Knochen — als Organ betrachtet — gehört, soll es doch wegen seiner ausserordentlich nahen Beziehungen zum Blute und in seiner Eigenschaft als (in der Regel) einzige Blutbildungsstätte hier besprochen werden. Auch gehört es seinem ganzen Baue nach zu den lymphatischen (adenoiden) Organbildungen. Die Zellformen des roten Knochenmarks sind folgende: 1. die indifferente Knochenmarkszelle, der Myeloblast, eine den Lymphocyten ähnliche Zellform mit rundem Kern, aber ziemlich gut entwickeltem Zelleib (s. a. Tab. 11, Fig. 20–23

[1]) Nach dem zweiten Lebensjahr findet bekanntlich eine Rückbildung des kompakten Drüsenkörpers derart statt, dass dieser durch Fettgewebe mannigfach zersprengt wird, ohne dass die Drüse auch beim Erwachsenen völlig verschwindet.

Digitized by Google

ob. p. 76). Sie stellt die primitiveste Form der Knochenmarkselemente und die Mutterzelle der übrigen Elemente des Knochenmarks dar, beim Erwachsenen ist sie ziemlich selten. 2. Neutrophil gekörnte Knochenmarkszellen oder Myelocyten; sie bilden die zahlreichsten Elemente des roten Markes, sind meist grösser wie die Myeloblasten und enthalten gerade so wie die neutrophilen Leukocyten des Blutes dicht gedrängte, feine neutrophile Körnchen. 3. Eosinophile Leukocyten (acidophile Myelocyten). Sie sind im Knochenmark viel häufiger als im Blute und zeigen oft abweichende Kernformen (Ringkerne, namentlich bei Tieren). Sie finden sich auch innerhalb der Blutgefässe. 4. Riesenzellen oder Megakaryocyten, grosse, kuglige, protoplasmareiche Zellen mit sehr polymorphem, ring- oder halbmondförmig gestaltetem, vielfach gelapptem Kern [1]). Der grosse Zellleib erreicht einen Durchmesser bis zu 50 μ und selbst mehr; er ist aus einer einzigen kleinen Knochenmarkszelle entstanden, soll aber unter Umständen in eine Anzahl kernhaltiger kleiner Zellen zerfallen können. 5. Erythroblasten, d. h. kernhaltige, haemoglobinhaltige Zellen, die Mutterzellen der Erythrocyten (s. ob. p. 78). Sie sollen hauptsächlich in den venösen Kapillaren des Knochenmarks vorkommen, finden sich aber auch sowohl in Gestalt von Megaloblasten wie Normoblasten (s. ob. p. 78) zwischen den übrigen Markzellen.

Tab. 11, Fig. 23

Tab. 11 Fig. 21, 22

Ausser diesen 5 konstanten und für das rote Knochenmark charakteristischen Zellformen kommen noch regelmässig im Knochenmark vor 1. Erythrocyten, gewöhnliche, kernlose, farbige Blutzellen und z. T. auch Fragmente solcher; 2. Gewöhnliche Leukocyten; 3. Markzellen mit basopilen Granulationen (s. ob. p. 30), die ziemlich regelmässig neben den übrigen Markzellen vorkommen (Mastzellen); 4. Plasmazellen (s. ob. p. 30), die ebenfalls sehr häufig im roten Knochenmark gefunden werden.

Die Anhänger der polyphyletischen Theorie der Blutbildung (s. ob. p. 78) betrachten die Myeloblasten als die Stammzelle sowohl der granulierten Haemoleukocyten wie der Erythrocyten.

III. Die Organe des Muskelsystems.

Zu den Organen des Muskelsystems gehören hauptsächlich die Muskeln, Sehnen und Fascien, ferner Sehnenscheiden, Schleimbeutel etc.

Die Muskeln, *musculi*, bestehen aus einer Summe quergestreifter Muskelfasern, welche, im allgemeinen parallel nebeneinander gelegen, durch Bindegewebszüge in einzelne Abteilungen geteilt werden. Das äussere, an der Muskeloberfläche gelegene, stärker entwickelte Bindegewebe nennt man *perimysium externum*. Es sendet Züge ins Innere des Muskels, die unregelmässige Abstände einhalten und verschieden grosse Muskelbündel abgrenzen *(perimysium internum)*. Die feinsten Ausläufer des letzteren umgeben schliesslich innerhalb des Bündels jede einzelne Muskelfaser, so dass die einzelnen Fasern sich in der Regel nirgends mit ihren Sarkolemmahüllen berühren. Das Perimysium ist ziemlich reich an elastischen Fasern,

Tab. 13

[1]) Die Kerne der Megakaryocyten sind unvollständig fragmentiert im Gegensatz zu anderen Riesenzellen, den Polykaryocyten, die bei der Knochenresorption eine grosse Rolle spielen (s. ob. p. 61), gelegentlich (bei Resorptionsvorgängen) auch im Knochenmark vorkommen und vielkernig sind.

Digitized by Google

namentlich das externum. Die Zahl der Fasern der einzelnen Muskeln schwankt sehr, ebenso die Dicke der Fasern und die Anzahl dieser Fasern. Auch der Reichtum an Perimysium ist ein wechselnder. Es gibt grob- und feinbündlige Muskeln. An den Knotenpunkten des Perimysiums liegen die grösseren Blutgefässe und Nervenstämme des Muskels (s. u.) und gewöhnlich Muskelspindeln[1]).

Die Muskelspindeln sind lange, spindelförmige Gebilde, die in der Längsrichtung des Muskels angeordnet sind, hauptsächlich in der Mitte des Muskelbauches vorkommen und in einer starken Perimysiumscheide getrennt von den eigentlichen Muskelbündeln liegen. Sie enthalten innerhalb feiner, konzentrisch angeordneter Bindegewebshüllen einige meist sehr feine Muskelfasern, stellen also ein kleines Muskelbündel dar, das besonders nervenreich ist. Die feinen Muskelfasern der Muskelspindeln zeigen mancherlei Besonderheiten gegenüber den gewöhnlichen Fasern, insbesondere besitzen sie zentral gelegene Kerne und starke Kernanhäufungen in der Mitte des Verlaufes der Fasern. Sie hängen nicht mit den übrigen Muskelfasern zusammen, sondern beginnen und enden frei in der vom Perimysium gelieferten Scheide. Die Muskelspindeln enthalten zahlreiche Nerven, die eigentümliche Endigungen zeigen (s. u. p. 114). Es handelt sich höchstwahrscheinlich um sensible Organe, die dem Muskelsinn vorstehen. Tab. 13, Fig. 1 u. 2 Tab. 18, Fig. 7

Die Blutgefässe der Muskeln sind sehr zahlreich. Sie verlaufen mit stärkeren Stämmen in den gröberen Zügen und Knotenpunkten des Perimysiums. Die Aeste gehen in die Muskelbündel hinein und jede einzelne Muskelfaser wird von sehr feinen Kapillaren umgeben, welche lange Maschen um die Muskelfasern bilden und im Perimysium der einzelnen Fasern liegen. Die Venen der Muskeln sind reich an Klappen. Aehnlichen Verlauf wie die Blutgefässe haben die Lymphgefässe.

Die Nerven der Muskeln sind ebenfalls reichlich. Es sind markhaltige, teils motorische, teils sensible Fasern. Erstere enden an den Muskelfasern selbst. Jede Muskelfaser erhält wenigstens eine, meist aber mehrere, motorische Endigungen (s. u. p. 109). Die sensiblen Fasern gehen z. T. zu den Muskelspindeln. Tab. 18, Fig. 3

Die Sehnen, *tendines,* sind bindegewebige Organe, welche aus sehr regelmässigen, parallelen Bindegewebsbündeln zusammengesetzt sind. Die aus geformtem Bindegewebe gebildeten, an elastischen Fasern armen Bündel, werden als Sehnenbündel bezeichnet (auch Sehnenbündel kleinster Ordnung oder primäre Sehnenbündel genannt). Jedes (primäre) Sehnenbündel besteht aus einer Anzahl fest verkitteter Bindegewebsbündel von genau longitudinalem Verlauf. Zwischen den Bündeln finden sich die auf dem Querschnitt sternförmig erscheinenden Sehnenzellen, d. h. Bindegewebszellen, welche mit ihren Ausläufern die Sehnenbündel so umgreifen, dass sie mit den Ausläufern von Nachbarzellen anastomosieren. Der Zelleib dieser Sehnenzellen zeigt hohlrinnenförmige Eindrücke seitens der benachbarten Sehnenbündel. Die Zelle selbst ist länglich, steht mit der Längsachse der Achse der Tab. 13, Fig. 3 u. 4

[1]) Nicht alle Muskeln des Körpers haben Muskelspindeln. Sie fehlen den Gesichts- und Augenmuskeln (?) und einer Reihe anderer kleiner Muskeln (Schlund-, Kehlkopf-, Dammmuskeln etc.).

Digitized by Google

Tafel 13. **Muskel und Sehne.**

Fig. 1. Teil eines Querschnittes des mittleren Abschnittes des **Musculus omohyoideus** des Menschen. Das Bild gibt ein Uebersichtsbild über den Bau des Muskels und zeigt die Anordnung zu Muskelfasern zu Bündeln und die Gestaltung des Perimysium mit den Nerven und Gefässen. Rechts und unten tritt Sehne auf; die Muskelfasern werden hier zwischen den Sehnenbündeln viel dünner und liegen zerstreut. **Vergr. 53:1. Technik:** Konservierung in Müllerscher Flüssigkeit. Zelloidineinbettung. Färbung mit Haematoxylin und Pikrofuchsin (nach van Gieson).

Fig. 2. Teil des in Fig. 1 abgebildeten **Muskel-Querschnittes** bei stärkerer Vergrösserung. Das Bild zeigt eine Anzahl Querschnitte verschieden grosser quergestreifter Muskelfasern, und zwar sarkoplasmareicher mit deutlicher Muskelsäulchenbildung und sarkoplasmaarmer. Das Perimysium internum, mit den feinen, um die einzelnen Fasern herumgelegenen Bindegewebshüllen ist sichtbar, feine enge Kapillaren zwischen den einzelnen Fasern sind erkennbar, ferner eine Muskelspindel mit ihrer bindegewebigen Hülle und den feinen Muskelfasern mit zentralen Kernen. **Vergr. 300:1. Technik:** wie bei Fig. 1. (Vgl. auch Tafel 18, Fig. 7.)

Fig. 3. Teil eines Querschnittes einer **Sehne** des Menschen. Das Bild zeigt deutlich die Bildung gröberer (sekundärer) Sehnenbündel durch Züge lockeren Bindegewebes; im letzteren die relativ spärlichen Blutgefässe. Die Sehnenzellen erscheinen bei dieser Vergrösserung nur punktförmig. **Vergr. 45:1. Technik:** Konservierung im Alkohol (70—90 proz.). Rasiermesserschnitte. Färbung mit Haematoxylin und Eosin (sehr schöne Bilder der Sehne erhält man auch, wenn man die Schnitte ungefärbt in Glyzerin einlegt, nur sind dann die Kerne nicht sichtbar).

Fig. 4. Teil des in Fig. 3 abgebildeten **Sehnenquerschnittes** bei etwas stärkerer Vergrösserung. Das Bild umfasst vier sekundäre (gröbere) Sehnenbündel und zeigt besonders gut sowohl die von lockerem Bindegewebe gebildete Umhüllung dieser, als auch die primären von den Ausläufern der Sehnenzellen gebildeten Bündel. An den Sehnenzellen sind jetzt auch die Ausläufer deutlich erkennbar. **Vergr. 80:1. Technik** wie bei Fig. 3.

Erklärung der Bezeichnungen für Fig. 1—4.

bd = Bindegewebe
bg = Blutgefässe
cap = Kapillaren
hmsp = Hülle der Muskelspindel
kmf = Kerne der Muskelfasern
mf = Muskelfasern
mfsp = Muskelfasern der Muskelspindel
msp = Muskelspindel
n = Nerven
nf = Nervenfaser
pme = Perimysium externum
pmi = Perimysium internum
psb = primäre Sehnenbündel
qmf = Querschnitte quergestreifter Muskelfasern
sl = Sarkolemm
ssb = sekundäre Sehnenbündel
sz = Sehnenzellen
t = Sehne

Digitized by Google

UNIV. OF CALIFORNIA

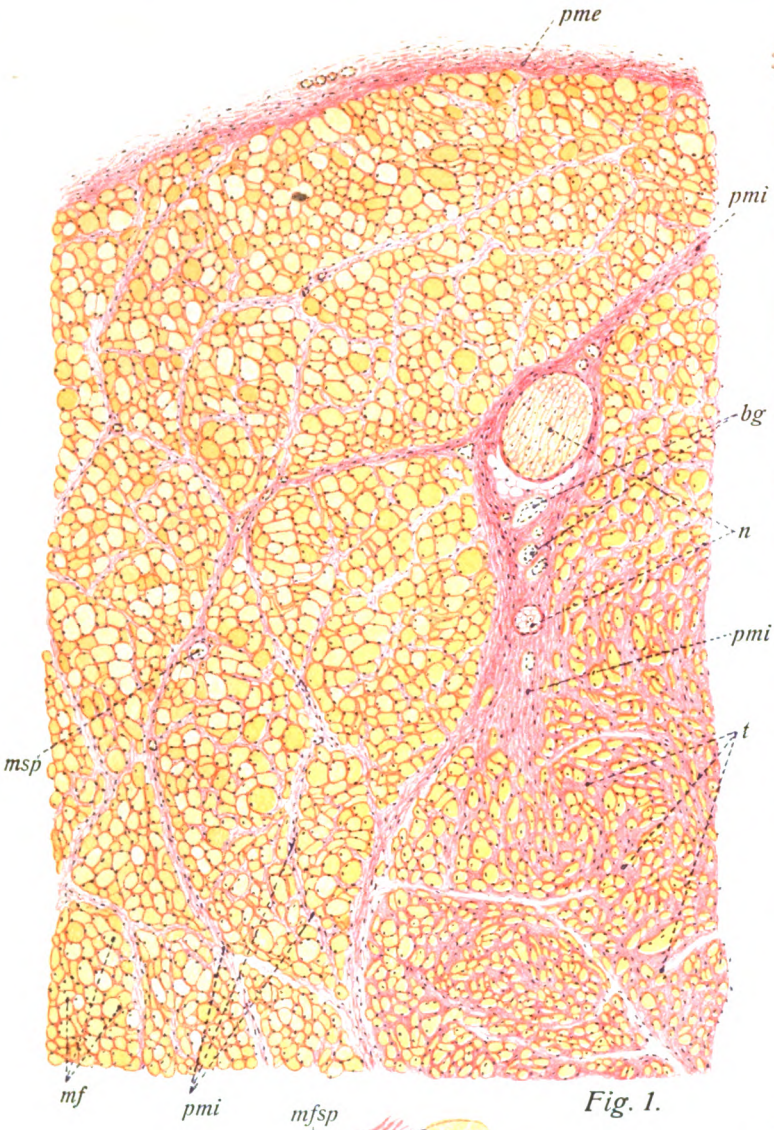

Fig. 1.

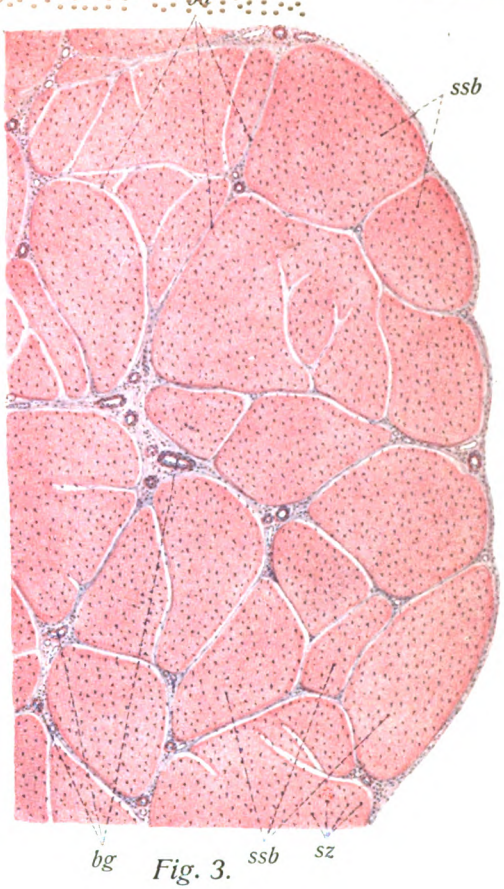

Fig. 3.

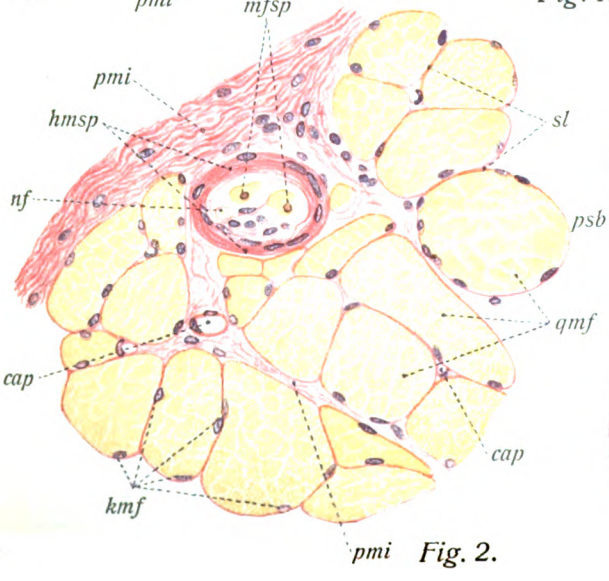

Fig. 2.

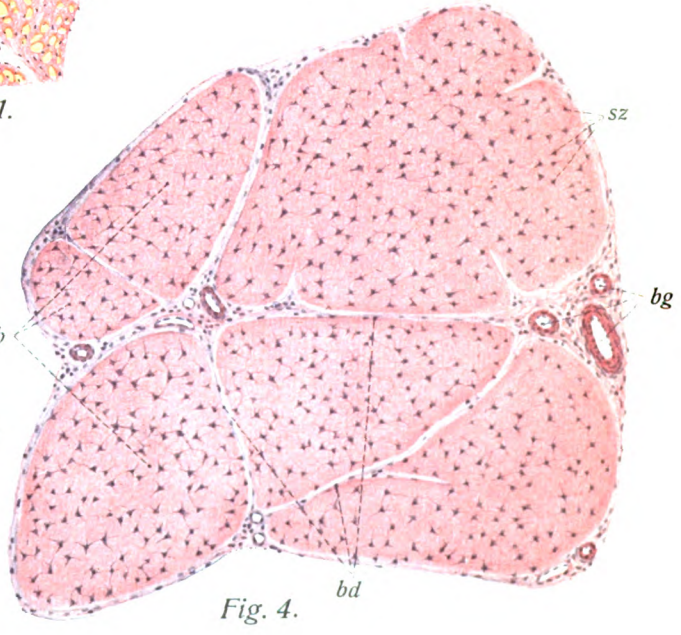

Fig. 4.

Digitized by Google

UNIV. OF
CALIFORNIA

Digitized by Google

Bündel parallel und besitzt stark länglichen Kern[1]). Die einzelnen Zellen sind meist deutlich reihenförmig angeordnet. Tab. 4, Fig. 2

Jede Sehne besteht aus einer Summe von Sehnenbündeln, welche durch lockere, an elastischen Fasern etwas reichere Bindegewebszüge zusammengehalten werden. Das Bindegewebe, welches auch aussen die ganze Sehne umgibt, sendet nämlich Fortsätze ins Innere der Sehne, welche Scheidewände bilden und durch Anastomosen unregelmässig gestaltete Bündel wechselnder Grösse abtrennen (sogen. sekundäre Sehnenbündel). Jede grössere Sehne enthält eine (oft erhebliche) Anzahl sekundärer Bündel.

Die Sehnen sind sehr arm an Blutgefässen, welche in den Knotenpunkten der anastomosierenden Bindegewebszüge mit ihren grösseren Aesten sich finden. Tab. 13, Fig. 3 u. 4 Dagegen ist die Sehne sehr reich an sensiblen Nerven, welche teils zu Vater-Pacinischen Körperchen (corpuscula lamellosa) gehen, teils zu ähnlichen Endkörperchen (s. u. p. 113), teils in den sogen. Sehnenspindeln (s. u. p. 114), an der Grenze gegen den Muskelansatz der Sehne gelegen, enden. Die feineren Fasern sind marklos und bilden feine Netze in der Sehne.

Aehnlich gebaut wie die Sehnen sind die Aponeurosen und Fascien, wenigstens die stärkeren Fascien vom sehnenähnlichem Charakter, während die dünneren Fascien ihrem Bau nach mehr dem Perimysium externum gleichen.

Die Sehnenscheiden ähneln im Bau den Gelenken. Ihre Innenfläche trägt wenigstens teilweise eine Endothellage. Die Schleimbeutel sind blutgefässreich, bestehen im übrigen aus einer sehr feinen bindegewebigen Wand und elastischen Fasern.

Die Verbindung von Muskel und Sehne geschieht im wesentlichen durch den Uebergang des Perimysium in die Bindegewebsbündel der Sehne. Ferner kommen auch kurze elastische Sehnen vor, namentlich da, wo feine einzelne Fasern oder kleine Fasergruppen in Schleimhäute ausstrahlen.

IV. Die Organe des Nervensystems.

1. Das Zentralnervensystem.[2])

a) Rückenmark, *medulla spinalis.*

Das Rückenmark zerfällt (siehe Sobotta, deskript. Anat. dies. Verl. 1904—07) in graue und weisse Substanz. Die graue Substanz des Rückenmarks setzt sich aus viel Neuroglia, Ganglienzellen und zerstreuten markhaltigen Nervenfasern zusammen; die weisse Substanz besteht aus markhaltigen Nervenfasern (ohne Schwannsche Scheide) zwischen denen sich — relativ spärlich — Neuroglia findet. Ausserdem senken sich Fortsätze der weichen Rückenmarkshaut in die weisse Substanz hinein. Die Nervenfasern der weissen Substanz verlaufen innerhalb der Stränge

[1]) Die Ausläufer der Schnenzellen, welche die primären Schnenbündel trennen, muss man sich, da die Zellen nicht sternförmig sind, wie sie auf dem Querschnitt erscheinen, sondern länglich, als längliche Platten vorstellen, in welcher Form sie bei den sogen. Flügelsehnenzellen der kleineren Säugetiere (Ratte, Maus) besonders deutlich erkennbar sind. Tab. 4, Fig. 2

[2]) Es werden hier nur die feineren mikroskopischen Bauverhältnisse der Hauptabschnitte des Zentralnervensystems geschildert. Zum Vergleich nehme man die Lehrbücher der deskriptiven Anatomie und Spezialbücher über das Zentralnervensystem zu Hilfe.

Digitized by Google

bei weitem in der Mehrzahl genau in der Längsrichtung des Rückenmarks; stärkere Bündel in transversaler Richtung sind im wesentlichen nur die (vorderen und hinteren) Wurzelfasern der Rückenmarksnerven.

Die Ganglienzellen des Rückenmarks sind ausnahmslos multipolar, jedoch
Tab. 5, Fig. 3 von verschiedener Grösse. Die grössten Zellen (70—140 μ) sind die motorischen Nervenzellen der Vordersäule, welche dort gewöhnlich in mehreren Gruppen[1])
Tab. 14, Fig. 2 angeordnet sind. Ihr Neurit geht unmittelbar und meist unter Abgabe von feinsten Kollateralen in eine der Nervenfasern der vorderen (ventralen) Wurzeln über. Der Zellkörper ist gross, die Dendriten sind, namentlich bei ihrem Ursprung, vom Zellkörper stark, mit reicher, bis tief in die Hintersäule ragenden Verästelung.

Die übrigen Nervenzellen der grauen Substanz des Rückenmarks sind kleiner, die meisten viel kleiner, ihre Dendriten schwächer entwickelt und weniger zahlreich, aber sehr lang. Da ihre Neuriten in den Strängen der weissen Substanz verlaufen, von wo sie Kollateralen in die graue Substanz in verschiedener Höhe abgeben können, nennt man diese Zellen Strangzellen. Sie liegen teils in der grauen Substanz zerstreut, teils in Gruppen (Dorsalkern oder Clarkesche
Tab. 14, Fig. 3 Säule, *nucleus dorsalis,* an der Basis der Hintersäule; gut ausgebildet ist er namentlich im unteren Brust- und oberen Lendenmark).

Da der Neurit der Strangzellen entweder in die weisse Substanz (meist Vorder- oder Seitenstrang) der gleichen oder die der entgegengesetzten Rückenmarkshälfte tritt (stets nach vorheriger Abgabe mehrfacher Kollateralen), so spricht man auch von homolateralen und kontralateralen oder Kommissurenzellen. Letztere, so genannt, weil der Neurit durch die vordere graue Kommissur des Rückenmarks läuft, sind verhältnismässig grosse Strangzellen, die nahezu die Grösse der motorischen Zellen erreichen. Sie liegen ausschliesslich in der Vordersäule und dem mittleren Teil der grauen Substanz, nie in der Hintersäule.

Besonders kleine Strangzellen bilden die *substantia gelatinosa* (Rolando),
Tab. 14, Fig. 3 die weniger aus Neuroglia als aus kleinen Ganglienzellen besteht[2]). Spindelförmige längliche Zellen (sogen. Marginalzellen) liegen in der die Rolandosche Substanz dorsalwärts abschliessenden retikulierten Schicht (dem sogen. *stratum zonale* oder *zona spongiosa*).

Die Neuriten fast aller Strangzellen verlaufen eine Strecke weit in Gestalt markhaltiger Nervenfasern (auf- beziehungsweise absteigende Stammfasern) vertikal im Rückenmark, um unterwegs Kollateralen in die graue Substanz abzugeben. Die Neuriten der Zellen des nucleus dorsalis dagegen biegen in den Kleinhirnseitenstrang um, in dem sie cerebralwärts zum Kleinhirn laufen.

Ausser diesen beiden, dem Deitersschen Typ (s. ob. p. 48) angehörigen Ganglienzellformen des Rückenmarkes kommen auch — namentlich in den Hintersäulen — sogen. Binnenzellen vor, d. h. Zellen vom Golgischen Typ (s. ob. p. 48).

[1]) Man unterscheidet meist vier Gruppen: 1. ventromediale, 2. ventrolaterale, 3. dorsomediale, 4. dorsolaterale. Im Gegensatz zu den Strangzellen zeigt sich eine deutliche segmentale Anhäufung der motorischen Zellen in der Höhe jeder Wurzel.

[2]) Ausserdem geben feine Bündel markhaltiger Nervenfasern, welche die Substanz durchsetzen, ihr ein feinstreifiges Aussehen. Es sind Kollateralen der hinteren Wurzeln (Reflexbündel).

Digitized by Google

Die Nervenfasern der grauen Substanz zeigen ein sehr kompliziertes und auf den ersten Blick sehr regelloses Verhalten. Sie durchziehen teils einzeln, teils in kleinen Gruppen, nur ausnahmsweise in kompakteren Bündeln, die ganze Substanz. Ihrem Ursprunge nach sind es teils die Anfänge der motorischen Wurzeln, welche bald nach ihrem Ursprung Markscheide erhalten, teils dorsale hintere Wurzelfasern, beziehungsweise Kollateralen solcher, welche durch die Hintersäulen in die graue Substanz eintreten und in dieser durch die Substantia Rolandi und die Gegend des Dorsalkerns bis in die Vordersäule, und zwar in die Nachbarschaft der grossen motorischen Ganglienzellen einstrahlen (Reflexkollateralen). Tab. 14, Fig. 3 u. 4

Das nähere Verhalten des Verlaufes der sensiblen Wurzelfasern durch die graue Substanz des Rückenmarks ist ein etwas verwickelteres als es im ersten Augenblick erscheint. Diese sind die zentripetalen (Dendriten-) Fortsätze der Spinalganglienzellen (s. a. ob. p. 47), die zu Bündeln vereint das Rückenmark betreten(dorsale oder hintere Wurzeln). Meist lässt sich ein stärkeres, mediales Bündel von einem schwächeren, lateralen beim Eintritt in das Rückenmark unterscheiden. Ersteres durchsetzt den Hinterstrang und tritt an die mediale Seite der Rolandoschen Substanz ein, letzteres dagegen tritt an die Hintersäulenspitze, und zwar nicht das ganze Bündel, sondern starke Kollateralen, die von der T-förmig geteilten Wurzelfaser rechtwinklig abbiegen[1]), während die Bündel selbst in den der grauen Substanz benachbarten Teilen der weissen Substanz (Hinterstrang und z. T. stratum zonale — s. u.) laufen. Die stärksten Kollateralen des medialen Bündels durchsetzen in Streifen den medialen Teil der Rolandoschen Substanz und stellen die bis zu den motorischen Vordersäulenzellen reichenden Fasern des Reflexbündels dar. Tab. 14, Fig. 3

Ausser den vorderen und hinteren Wurzelfasern enthält die graue Substanz des Rückenmarks noch die Enden der Pyramidenbahnen des Gehirns (s. Sobotta, deskript. Anat. dies. Verl. 1904—07), die als markhaltige Fasern aus den Pyramidensträngen in die Vordersäule einbiegen und in die graue Substanz eintretende Kollateralen beziehungsweise Endigungen der Strangzellen.

Die Neuroglia des Rückenmarks erscheint in der grauen Substanz in den beiden Haupttypen ihrer Zellen, den Ependymzellen und den Astrocyten (Kurz- und Langstrahler). Besondere Anhäufungen von Neuroglia findet man in der Umgebung des Zentralkanals, *substantia grisea centralis,* wo Ependymzellen und vereinzelte, konzentrisch angeordnete Astrocyten eine von Nervenzellen völlig und von Nervenfasern fast völlig freie glióse Masse bilden. Die substantia gelatinosa (Rolando) dagegen enthält nicht übermässig viel Gliaelemente. Tab. 6, Fig. 10 — Tab. 14, Fig. 3

Die Ependymzellen, die den beim Erwachsenen in der Regel mehr oder weniger vollständig obliterierenden Zentralkanal, *canalis centralis,* umgeben, sind zylindrische, im jugendlichen Zustand flimmernde Zellen (s. a. ob. p. 53), welche in glióse Fortsätze, die sogen. Ependymfasern auslaufen. Die gliösen Elemente der grauen Substanz bilden einen dichten Filz, in dessen Maschen die eigentlich nervösen Elemente, Nervenzellen und Nervenfasern liegen. Tab. 6, Fig. 10

Die **weisse Rückenmarksubstanz** besteht der Hauptmasse nach aus fast ausnahmslos longitudinal verlaufenden, marklosen Nervenfasern[2]) sehr wechselnder Dicke. Oft sind dicke und dünne Fasern innig gemischt, oft bestehen ganze Tab. 14, Fig. 2

[1]) Man nennt die Teilungsprodukte Stammfasern. Auch sie enden schliesslich — oft nach sehr langem aufsteigenden oder (meist kürzerem) absteigenden Verlauf — wie ihre Kollateralen.

[2]) Diese Fasern haben kein Neurilemm (s. ob. p. 51).

Digitized by Google

Fig. 1. Querschnitt des menschlichen **Rückenmarks** (22jährig †) in der Gegend der Halsanschwellung. Topographisches Uebersichtsbild des Rückenmarks und der pia mater. Man erkennt die Verteilung von weisser (hellrot) und grauer Substanz (dunkelrot), die Hauptstränge der weissen Substanz, namentlich auch die Einteilung des Hinterstranges. Der Zentralkanal ist oblitteriert. **Vergr. 8:1. Technik:** Müllersche Flüssigkeit. Stückfärbung mit karminsaurem Natron. Zelloidinschnitte.

Fig. 2. Teil des in Fig. 1 abgeb. Durchschnittes bei stärkerer Vergrösserung. Es ist die Stelle der Grenze der Vordersäule und der weissen Substanz dargestellt. Man sieht die Faserquerschnitte der weissen Substanz (sehr verschiedenes Kaliber!), processus reticulares, vordere Wurzelfasern und vereinzelte Gliakerne, in der grauen Substanz grosse motorische Vorderhornzellen mit Nissl-Körpern, zahlreiche Gliakerne und ein bei dieser Färbung undeutliches Fasergewirr. **Vergr. 130:1. Technik:** wie bei Fig. 1.

Fig. 3. Querschnitt des menschlichen **Rückenmarks** in der Gegend der Lendenanschwellung (zu ca. $^2/_3$ dargestellt). Uebersichtsbild der Faserung. Nervenfasern dunkelblau, Ganglienzellen, Neuroglia, pia mater rot. Man erkennt die Verteilung der Nervenfasern auf graue und weisse Substanz deutlicher als am Karminpräparat; insbesondere treten Einzelheiten, wie das Fasergewirr der grauen Substanz, commissura alba anterior, hintere Wurzeln, zona terminalis etc. deutlich hervor. **Vergr. 15:1. Technik:** Konservierung in Müllerscher Flüssigkeit. Zelloidinschnitte. Weigert-Palsche Markscheidenfärbung. Alaunkarmin.

Fig. 4. Detailbild zu Fig. 3. Das Präparat stellt ungefähr die gleiche Gegend dar wie Fig. 2, nur bei schwächerer Vergrösserung. In der grauen Substanz fallen die z. T. pigmentierten Vordersäulenzellen auf, viele rote Gliakerne, starkes Fasergewirr (dunkelblau); in der weissen Substanz ausser den quergetroffenen Strangfasern auch die längsgetroffenen Bündel der Wurzelfasern. **Vergr. 50:1. Technik:** wie bei Fig. 3.

Erklärung der Bezeichnungen für Fig. 1—4.

apcp = apex columnae posterioris
bg = Blutgefässe
ca = Vordersäule
caa = commissura alba anterior
cc = Zentralkanal
ccp = cervix columnae posterioris
cp = Hintersäule
fa = Vorderstrang
fc = funiculus cuneatus
fg = funiculus gracilis
fl = Seitenstrang
fma = fissura mediana anterior
fp = Hinterstrang
fr = formatio reticularis
fra = vordere Wurzelfasern
frp = hintere Wurzelfasern
glk = Neurogliakerne
mvsz = motorische Vordersäulenzellen
mvsz$_1$ = vordere laterale Gruppe
mvsz$_2$ = vordere mediale Gruppe
mvsz (gr) = motorische Vordersäulenzellen mit Nissl-Granula
mvsz (pi) = pigmentierte motorische Vorderhornzellen
nd = nucleus dorsalis (Clark)
nf = Querschnitte dicker Nervenfasern
plg = Fasergeflecht der grauen Substanz
pm = pia mater
pr = processus reticulares
rp = hintere Wurzel
sa = substantia alba
sg = substantia grisea bzw. gelatinosa (in Fig. 3)
si = septum intermedium
smp = septum medianum posterius
strf = Strangfasern
zt = zona terminalis

Digitized by Google

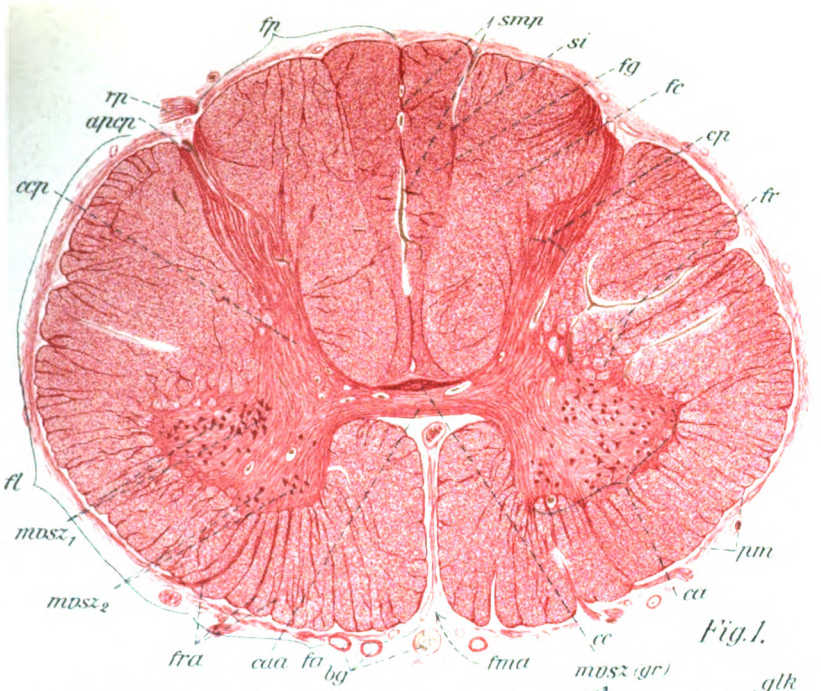

Fig. 1.

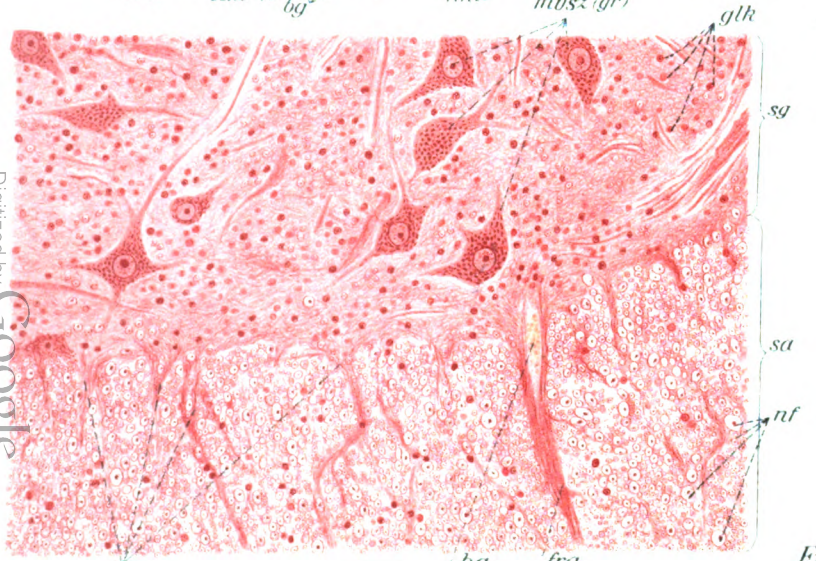

Fig. 2.

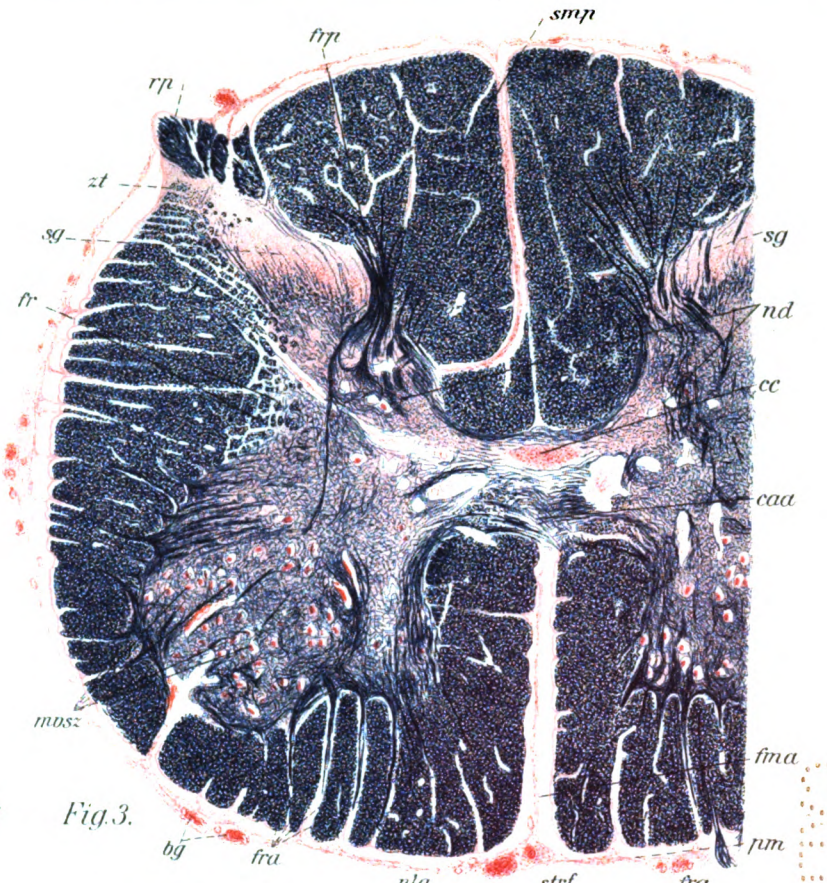

Fig. 3.

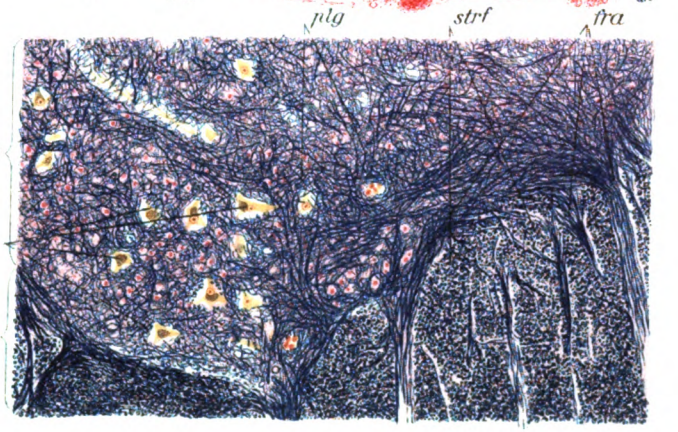

Fig. 4.

Tab. 14.

Digitized by Google

Digitized by Google

Strangpartien aus Fasern ziemlich gleicher Dicke. Sehr feine Fasern enthält der mediale Abschnitt des Hinterstrangs (Gollscher Strang)[1]), während der benachbarte Burdachsche Strang viel gröbere Fasern hat. Fasern stärkeren Kalibers finden sich auch in manchen Teilen des Seitenstrangs (Kleinhirnseitenstrang) und Vorderstrangs. Tab. 14, Fig. 1

Die longitudinal verlaufenden Nervenfasern der weissen Substanz des Rückenmarks sind teils Neuriten von Rückenmarkszellen (Strangzellen), teils hintere Wurzelfasern (s. ob.), teils Neuriten von Gehirnzellen. Demnach lassen sich zentripetal und zentrifugal leitende Fasern unterscheiden, ferner ist die Länge der Fasern eine sehr verschiedene. Sehr lange zentrifugale Bahnen sind die im Seiten- und Vorderstrang verlaufenden Pyramidenbahnen[1]), deren Fasern Neuriten von Zellen der Grosshirnrinde sind. Die zentripetal leitenden Fasern der hinteren Wurzeln füllen die Hinterstränge aus derart, dass die tieferen Wurzeln immer weiter medial als die weiter oben eintretenden Wurzeln liegen. Die Neuriten der Zellen der Clarkeschen Säule bilden den Kleinhirnseitenstrang, der ähnlich wie die Hinterstränge eine lange zentripetale Bahn darstellt. Verhältnismässig kurze Bahnen werden von den übrigen Strangzellenneuriten gebildet (Seitenstranggrundbündel und Vorderstrangrest)[1]).

Ausser den longitudinalen Fasern finden sich in beschränkter Zahl in der weissen Substanz des Rückenmarks quer oder schräg verlaufende, nämlich ausser den Wurzelfasern die von longitudinalen Fasern rechtwinklig in die graue Substanz abbiegenden Kollateralen, ferner die in der commissura alba anterior sich kreuzenden Fasern der Pyramidenstränge. Tab. 6 Fig. 10

Abgesehen von den Nervenfasern setzt sich die weisse Substanz des Rückenmarks zusammen aus Neuroglia (und zwar fast ausschliesslich Astrocyten), die sich in sehr feiner Verteilung zwischen den einzelnen Nervenfasern findet, namentlich in Gestalt von Langstrahlern. Eine stärkere Lage von Neuroglia umhüllt als ein peripherer Mantel die Oberfläche des Rückenmarks und trennt die Nervenfasern von der weichen Hirnhaut (s. u.). Auch Teile der Ependymfasern reichen bis in die weisse Substanz; so wird das septum posterius und der Boden der fissura mediana anterior von Ependymfasern gebildet.

Ganz ähnlich gebaut wie die graue Substanz des Rückenmarks sind die grossen Ganglien und die meisten kleineren Kerne des Gehirns sowie das zentrale Höhlengrau. Sie setzen sich aus wechselnden Mengen von meist multipolaren Ganglienzellen, markhaltigen Nervenfasern und Neuroglia zusammen. Insbesondere stimmt das Ependym der Hirnventrikel mit dem des Zentralkanals des Rückenmarks fast vollkommen überein. Unmittelbar an den mikroskopischen Bau des Rückenmarks lehnt sich der des verlängerten Markes, beziehungsweise des ganzen Hirnstammes an, so dass wirkliche Unterschiede des mikroskopisch-anatomischen Verhaltens dieser Teile überhaupt kaum vorhanden sind. (Die Abweichungen sind vielmehr in der Hauptsache solche der topographischen Lagerung.)

b) Die Grosshirnrinde.

Die Grosshirnrinde ist in erster Linie charakterisiert durch das Vorkommen einer Nervenzellform der Pyramidenzellen. Auch die meisten übrigen in der Grosshirnrinde vorkommenden Ganglienzellen sind wahrscheinlich nichts anderes Tab. 15, Fig. 3 Tab. 16, Fig. 1 u. 2

[1]) Näheres über die Rückenmarksstränge und die in ihnen verlaufenden Bahnen siehe Sobotta, deskript. Anat. dies. Verl. 1904–07.

Digitized by Google

als modifizierte Pyramidenzellen, so dass die Grosshirnrinde neben einer Reihe kleinerer Zellformen nur eine wesentliche Zellart enthält.

Tab. 6, Fig. 1—3

Die Pyramidenzellen haben meist drei Hauptdendriten, welche von den Ecken des spitzpyramidenförmigen Körpers ausgehen. Der Zelleib steht mit seiner Längsachse senkrecht zur Oberfläche der Windung. In seiner direkten Verlängerung gegen die Rinde hin läuft der Hauptdendrit, welcher zugleich der längste ist und sich unter Abgabe spärlicher und feiner Seitenäste in den oberen Schichten der Grosshirnrinde (Gliaschicht) in seine Endverästelung aufsplittert, während die kürzeren seitlichen Dendriten viel weniger stark verzweigt sind und sich horizontal ausbreiten. Der Neurit der Pyramiden geht von der Basis der Pyramide aus und setzt sich nach kurzem Verlauf, Kollateralen abgebend, in eine markhaltige Nervenfaser der weissen Substanz fort.

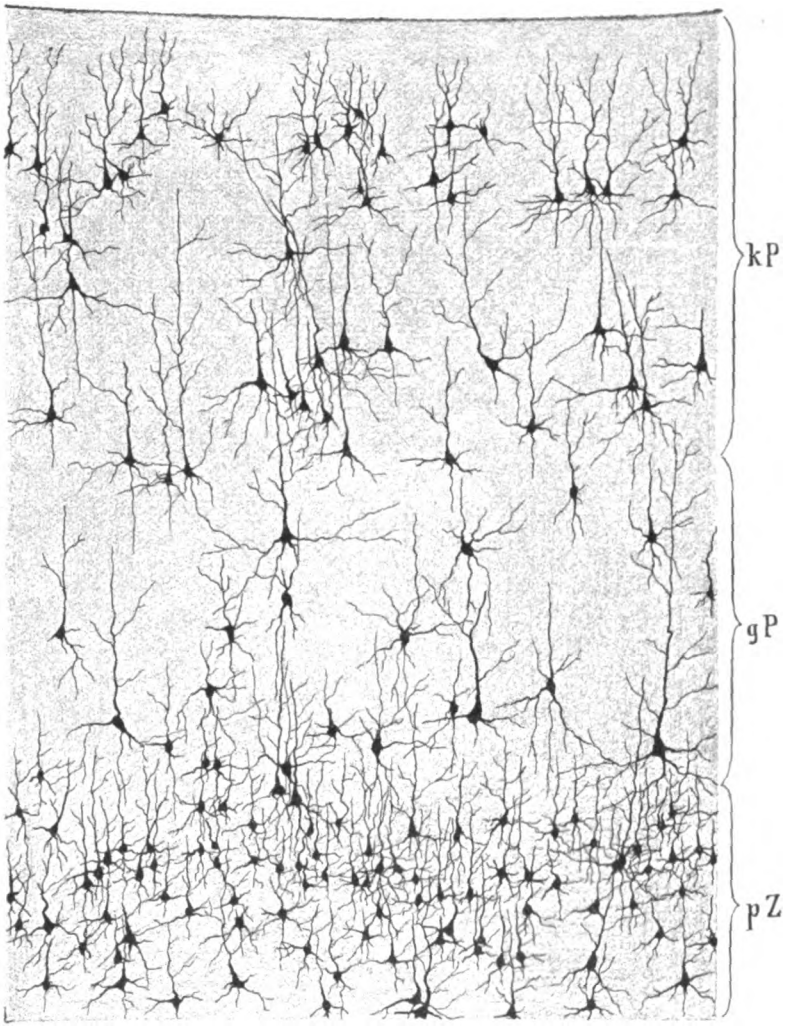

Fig. 17. Teil eines senkrechten Durchschnittes der nach der Golgischen Methode behandelten **Grosshirnrinde** des Menschen. Die Figur zeigt die Anordnung der drei Hauptzellarten der Grosshirnrinde. *Vergr. 70:1.*

Erklärung der Bezeichnungen.

gP = Schicht der grossen Pyramidenzellen.
kP = Schicht der kleinen Pyramidenzellen.
pZ = Schicht der polymorphen Zellen.

Man unterscheidet zwei Hauptformen von Pyramidenzellen der Grosshirnrinde, die sogen. kleinen Pyramidenzellen und die grossen. Erstere messen in der grössten

Digitized by Google

Länge[1]) des Zellkörpers 10—15 μ und liegen in den oberen Abschnitten der mittleren Schicht der Grosshirnrinde (Schicht der kleinen Pyramidenzellen), letztere messen 20—30 μ[2]) und liegen tiefer als die kleinen Zellen (Schicht der grossen Pyramidenzellen). Ausserdem kommen auch mittelgrosse Pyramidenzellen vor. In den tieferen Lagen der Grosshirnrinde gegen die Markschicht hin liegen abweichend gestaltete Zellen, die etwas kleiner sind als die Pyramidenzellen, in der Form aber den Uebergang von Pyramidenzellen zu unregelmässig multipolaren Zellen bilden; besonders ist an ihnen der aufsteigende Dendrit schlecht oder gar nicht entwickelt, sogen. polymorphe Zellen. Ihre Neuriten gehen ebenfalls wie die der Pyramidenzellen in die Marksubstanz über. Ausserdem findet man in der Grosshirnrinde Ganglienzellen Golgischen Typs (s. a. ob. p. 48).

Fig. 17 Tab. 16, Fig. 1 u. 2

Man unterscheidet auch nach dem Vorkommen der Ganglienzellen folgende, durchaus nicht scharf getrennte Schichten der Grosshirnrinde: oberflächliche Gliaschicht[3]) oder Molekularschicht[4]), Schicht der kleinen Pyramidenzellen, Schicht der grossen Pyramidenzellen, Schicht der polymorphen Zellen; dann folgt die weisse Substanz.

Nach genaueren Bestimmungen würden sich in der Regel 6 Schichten der Grosshirnrinde unterscheiden lassen: 1. Molekularschicht, 2. Schicht kleiner Pyramidenzellen (äussere Körnerschicht), 3. Schicht mittelgrosser Pyramidenzellen, 4. wiederum eine Schicht kleiner Pyramidenzellen (innere Körnerschicht), 5. Schicht der grossen Pyramidenzellen, 6. Schicht der polymorphen Zellen. Der Bau wechselt aber in den verschiedenen Abschnitten der Grosshirnrinde, z. T. sogar erheblich (gyrus hippocampi, cuneus u. a.). So enthält die Sehrinde des cuneus z. B. ausser Pyramidenzellen auch sternförmige Zellen. An anderen Stellen kommen auch spindelförmige Zellen vor. Riesenpyramiden finden sich ausser in der Zentralwindung auch anderwärts (z. B. im Cuneus).

Die markhaltigen Nervenfasern der Grosshirnrinde strahlen teils radiär, d. h. senkrecht zur Oberfläche der Wandung von der Marksubstanz in die Rinde aus; es sind erstlich die Wurzelfasern der grossen und kleinen Pyramidenzellen und polymorphen Zellen, zweitens in die Windung ausstrahlende und dort endende sensible Fasern und solche unbekannter Herkunft; teils laufen die Fasern der Oberfläche der Windung parallel, als sogen. Tangentialfasern. Die tangential verlaufenden Fasern zerfallen wieder in 3 Hauptlagen. Die oberflächlichsten Fasern bilden die eigentlichen Tangentialfasern. Sie liegen in der äusseren Molekularschicht dicht unter der Oberfläche der Rinde und sind meistens nur von geringer Ausbildung[5]). Sie stellen, ebenso wie die folgenden, Aeste der in die Hirnrinde ausstrahlenden sensiblen Fasern dar. Die zweite Lage bildet das superradiäre

Tab. 15, Fig. 3

[1]) Die verschiedenen Masse, die für die Pyramidenzellen angegeben werden, beruhen auf der Schwierigkeit, die Grenze von Zellkörper und Hauptdendrit festzustellen.

[2]) An gewissen Stellen der Grosshirnrinde, namentlich der vorderen Zentralwindung, kommen bis 80 μ grosse sogen. Riesenpyramidenzellen vor.

[3]) Diese Schicht sieht fein granuliert aus, weil sie zahlreiche Durchschnitte der Dendritenäste der Pyramidenzellen erkennen lässt. Ob sie auch Ganglienzellen enthält, ist unsicher. Bei Tieren sind solche als Cajalsche Zellen beschrieben worden; die beim Menschen als Retziussche Zellen benannten Gebilde sind vielleicht nur Gliazellen. Sie liegen als platte Gebilde der Grosshirnoberfläche parallel; sie sollen teils Dendriten, teils Neuriten aussenden.

[4]) Mit dem wenig passenden Namen „molekulär“ wird in der Histologie von altersher eine Struktur bezeichnet, deren Bau mit den früheren Hilfsmitteln nicht näher zu bestimmen war.

[5]) An einigen Stellen der Hirnrinde sind die oberflächlichen Tangentialfasern so stark ausgebildet und geflechtartig entwickelt, dass die Oberfläche der Rinde nicht grau, sondern weiss aussieht (substantia reticularis alba (Arnoldi) des gyrus hippocampi).

Digitized by Google

Fig. 1. Teil eines senkrechten Durchschnittes des Kleinhirnwurmes. Uebersichtsbild der **Kleinhirnrinde** bei Faserfärbung. Man erblickt im wesentlichen eine Falte der Rinde mit dem mittleren Markblatt und seiner Ausstrahlung in die Körnerschicht. (Fasern dunkelblau, Zellen dunkelgelb.) **Vergr. 30 : 1. Technik:** Konservierung in Müllerscher Flüssigkeit. Zelloidinschnitte. Beize in essigsaurem Kupferoxyd. Markscheidenfärbung nach Weigert.

Fig. 2. Teil eines Durchschnittes der **Kleinhirnrinde** des Menschen bei etwas stärkerer Vergrösserung. Das Präparat zeigt die einstrahlende Markmasse, die Auflösung ihrer Fasern in der Körnerschicht, das Geflecht in dieser und in der Umgebung der Purkinjeschen Zellen. Die Zellen sind gelbbraun gefärbt. Ausser den Körnerzellen treten die grossen Purkinjeschen Zellen mit ihren Hauptdendriten deutlich hervor, ferner auch die Zellen der Molekularschicht. (Die dunkelbraunen Streifen, Flecken und Punkte sind Kapillaren mit intensiv gefärbten Erythrocyten.) Markhaltige Nervenfasern schwarzblau, Zellen gelb-braun. **Vergr. 60 : 1. Technik** wie bei Fig. 1.

Fig. 3. Teil eines senkrechten Durchschnittes der **Grosshirnrinde** des Menschen. Faserfärbung. Man sieht das Einstrahlen der Bündel markhaltiger Fasern in radiärer Richtung aus dem Mark in die Rinde, die allmähliche Verteilung in dieser, ferner die oberflächlichen und tiefen Tangentialfasern. Die Pyramidenzellen treten (dunkelgelb) deutlich hervor. Markhaltige Nervenfasern dunkelblau, Zellen dunkelgelb. **Vergr. 50 : 1. Technik** wie bei Fig. 1.

Erklärung der Bezeichnungen für Fig. 1–3.

bg = Blutgefässe
grp = Schicht der grossen Pyramidenzellen
hf = sogen. Horizontalfasern
klp = Schicht der kleinen Pyramidenzellen
mf$_1$ = markhaltige Fasern des stratum gangliosum
otf = oberflächliche Tangentialfasern
plnf = Geflecht der markhaltigen Nervenfasern im stratum granulosum
poz = Schicht der polymorphen Zellen
pz = Pyramidenzellen
rf = Radiärfaserbündel und interradiäres Geflecht
sc = Rindensubstanz
sm = Marksubstanz
srf = superradiäres Flechtwerk
stci = stratum cinereum
stga = stratum gangliosum
stga$_1$ = Leiber der Purkinjeschen Zellen
stga$_2$ = Dendriten der Purkinjeschen Zellen
stgr = stratum granulosum
stm = Molekularschicht
ttf = tiefe Tangentialfasern.

Digitized by Google

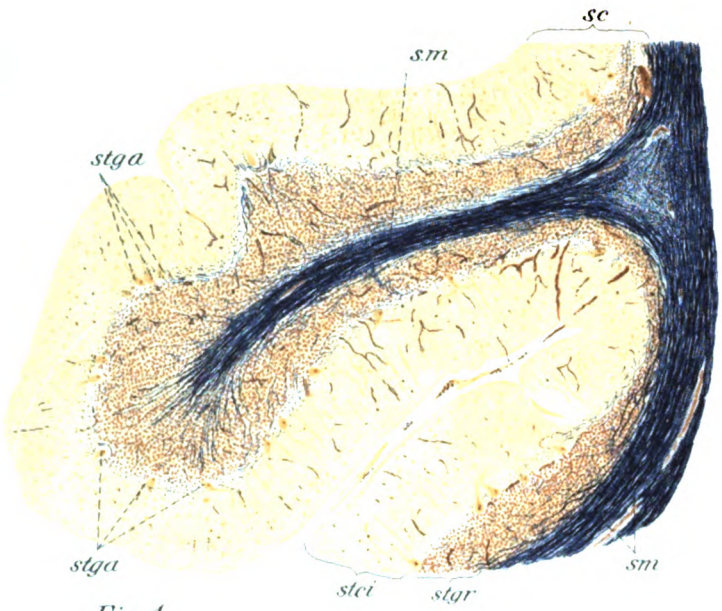

Fig. 1.

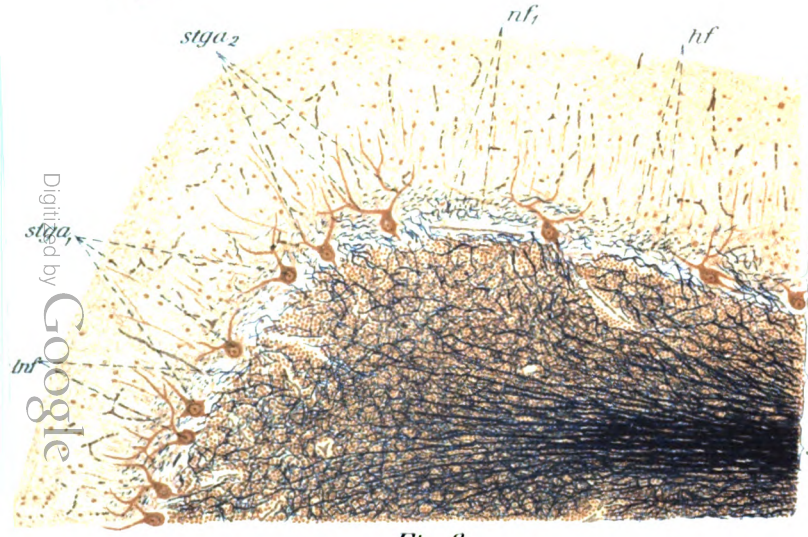

Fig. 2.



Fig. 3.

Tab. 15.

Digitized by Google

UNIV. OF
CALIFORNIA

Digitized by Google

Flechtwerk, d. h. zerstreute, der Oberfläche parallel laufende, feine Fasern in der Zone der kleinen Pyramidenzellen und dem oberen Abschnitt der Zone der grossen Pyramiden. Diesen beiden Gruppen von Tangentialfasern stehen die viel kräftigeren tiefen Tangentialfasern gegenüber, die, die Radiärfasern kreuzend, etwas unterhalb der Mitte der Breite der grauen Rinde liegen (tiefere Schicht der Zone der grossen Pyramidenzellen und Zone der polymorphen Zellen) und von Kollateralen der Neuriten der Pyramidenzellen gebildet werden (sogen. interradiäres Flechtwerk). Sie bilden den oft makroskopisch schon sichtbaren Gennarischen Streifen (als Vicq d'Azyrscher Streifen der gyrus hippocampi und gyrus fusiformis besonders stark ausgebildet). Tab. 15, Fig. 3

Die Neuroglia der Grosshirnrinde zeigt keine Besonderheiten. Ependymzellen, beziehungsweise Fasern, kommen beim Erwachsenen nicht mehr in Betracht[1]), dagegen finden sich beide Arten von Astrocyten, namentlich Kurzstrahler, mit deutlicher Insertion an der Blutgefässwand. Tab. 5, Fig. 11 Tab. 8, Fig. 7—9

c) Die Kleinhirnrinde.

Die Kleinhirnrinde besteht, schon makroskopisch betrachtet, aus zwei durch ihre Färbung unterscheidbaren und scharf begrenzten Schichten. Mikroskopisch unterscheidet man noch eine mittlere dritte Lage. Im Gegensatz zur Grosshirnrinde, wo die Einteilung in einzelne Schichten eine durchaus willkürliche ist, sind die einzelnen Lagen beim Kleinhirn scharf begrenzt[2]). Man benennt von aussen nach innen 1. die äussere graue oder molekuläre Schicht, *stratum cinereum*, 2. die mittlere gangliöse Schicht, *stratum gangliosum*, 3. die schon makroskopisch durch ihre abweichende Färbung leicht unterscheidbare granulierte oder Körnerschicht (rostfarbene Schicht) *stratum granulosum*. Letztere grenzt an die Marklamellen des Kleinhirns (s. auch Sobotta, deskript. Anat. dies. Verl. 1904—07). Alle drei Schichten enthalten Ganglienzellen und Neuroglia, markhaltige Nervenfasern dagegen finden sich hauptsächlich in der Körnerschicht und der gangliösen. Tab. 15, Fig. 1 u. 2 Tab. 16, Fig. 3—5

Die eigenartigste Zellform des Kleinhirns und zugleich die grösste stellen die Purkinjeschen Zellen dar. Sie bilden mit ihren Körpern an der Grenze der Körner und Molekularschicht die gangliöse Schicht und finden sich stets nur in einfacher Lage. Ihre äusserst starken Dendriten, meist zwei an der Zahl, verästeln sich nach Gestalt eines Spalierobststockes in äusserst feine und dichte Zweige, welche die ganze Dicke der Molekularlage durchsetzen, also bis an die Oberfläche der ganzen Rinde reichen, so dass nur die birnförmigen Zelleiber im stratum gangliosum liegen. Die Verästelung der Dendriten erfolgt stets in einer quer zur Längsrichtung der Windung stehenden Ebene. Tab. 6, Fig. 4 Fig. 18

Die beiden grossen Dendriten der Purkinjeschen Zellen gehen von dem breiten Ende des birnförmigen Zelleibes aus und zwar derart, dass sie in der

[1]) Im embryonalen Gehirn reichen, ähnlich wie beim Rückenmark, die Ependymfasern bis an die Oberfläche.

[2]) D. h. eine scharfe Begrenzung besteht nur zwischen stratum cinereum und stratum granulosum. Das stratum gangliosum ist keine eigentliche Schicht für sich, sondern gehört zum stratum cinereum.

Digitized by Google

Tafel 16. **Klein- und Grosshirnrinde II, Hypophyse.**

Fig. 1. Senkrechter Durchschnitt der menschlichen **Grosshirnrinde.** Uebersichtsbild der Grosshirnrinde; die Zellen sind rot gefärbt (Fasern hell und wenig sichtbar). Das Präparat zeigt die hauptsächliche Verteilung der Zellformen. **Vergr. 40:1.** **Technik**: Konservierung in Müllerscher Flüssigkeit. Stückfärbung mit karminsaurem Natron. Zelloidinschnitte.

Fig. 2. Teil eines senkrechten Durchschnittes der **Grosshirnrinde** des Menschen. Man sieht die Gegend der grossen Pyramidenzellen und vereinzelte kleine, beziehungsweise mittlere Pyramidenzellen. Die Hauptdendriten sind deutlich sichtbar, an einigen Zellen auch der Neurit. Zwischen den Pyramidenzellen viele Gliakerne. **Vergr. 125:1.** **Technik** wie bei Fig. 1.

Fig. 3. Teil eines senkrechten Durchschnittes der Kleinhirnrinde. Uebersichtsbild des Baues der **Kleinhirnrinde.** Zellfärbung. Die Marksubstanz erscheint ganz hell, am dunkelsten die Körnerschicht, ziemlich hell wieder das stratum cinereum. Trotz der Schwäche der Vergrösserung treten die Purkinjeschen Zellen des stratum gangliosum mit ihren Hauptdendriten deutlich hervor. Man erkennt die Verschiedenheiten in der Dichte ihrer Gruppierung an der Spitze und der Basis der Läppchen. **Vergr. 20:1.** **Technik** wie bei Fig. 1.

Fig. 4. Detailbild zu Fig. 1 **(Kleinhirnrinde).** Kleiner Teil des Präparates der Fig. 1, etwas stärker vergrössert. Man sieht jetzt auch die Kerne der Zellen des stratum cinereum, sehr deutlich die Purkinjeschen Zellen und die gruppenförmige Anordnung der Körnerzellen **Vergr. 50:1.** **Technik** wie bei Fig. 1.

Fig. 5. Kleiner Abschnitt eines feinen Durchschnittes der **Kleinhirnrinde** des Menschen. Das Präparat zeigt die Grenze von Körnerschicht und stratum gangliosum. Man erkennt (ausser den Purkinjeschen Zellen) die sogen. Eosinkörper in den Lücken zwischen den Gruppen der Körnerzellen. **Vergr. 150:1.** **Technik**: Konservierung in Müllerscher Flüssigkeit. Paraffinschnitte. Färbung mit Haematoxylin und Eosin.

Fig. 6. Teil eines sagittalen Durchschnittes der **Hypophyse** des Menschen. Man sieht die Grenze des epithelialen und des nervösen Teils des Organs. Ersterer besteht hauptsächlich aus soliden Zellsträngen, nur an der Grenze gegen den nervösen Teil kommen hohle und z. T. auch mit Colloid gefüllte Schläuche oder Bläschen vor. **Vergr. 68:1.** **Technik**: Konservierung mit Zenkerscher Lösung. Paraffinschnitte. Färbung mit Haematoxylin und Eosin.

Erklärung der Bezeichnungen für Fig. 1—6.

bg = Blutgefässe
cf = solide Zellstränge
co = Colloid
cstga = Purkinje'sche Zelle (des stratum gangliosum)
eos = Eosinkörper
glk = Gliakerne
grp = grosse Pyramidenzellen
klgr = Gruppe kleiner Körnerzellen
klp = kleine Pyramidenzellen
la = vorderer, epithelialer Lappen der Hypophyse
lp = hinterer, nervöser Lappen der Hypophyse
pm = pia mater
pol = Schicht der polymorphen Zellen
sc = Rindensubstanz
sm = Marksubstanz
stc = stratum cinereum
stga = stratum gangliosum
stgr = stratum granulosum
tub = Drüsenschläuche
vc = Kapillaren.
z = stratum moleculare

Digitized by Google

UNIV. OF CALIFORNIA

Tab. 16.

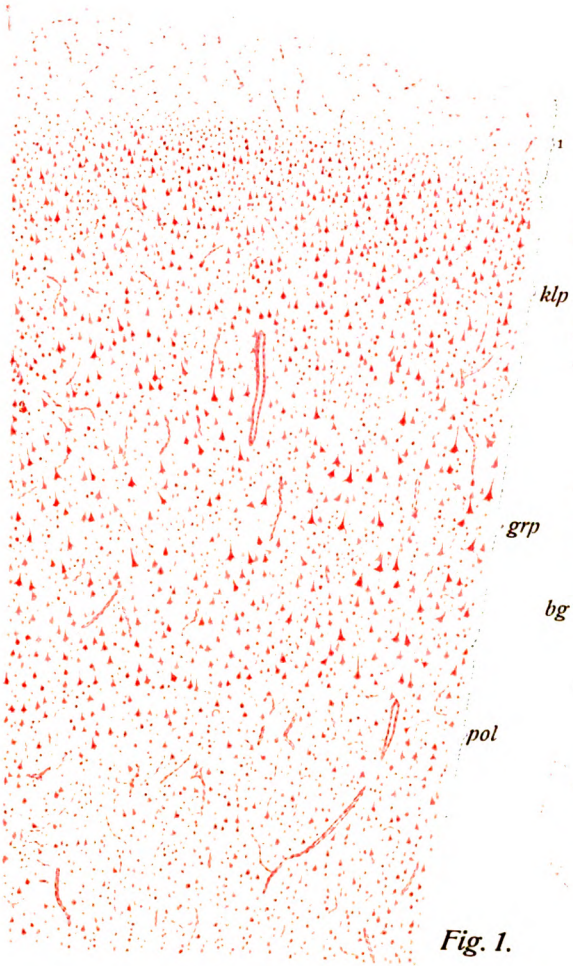

Fig. 1.

Fig. 3.

Fig. 6.

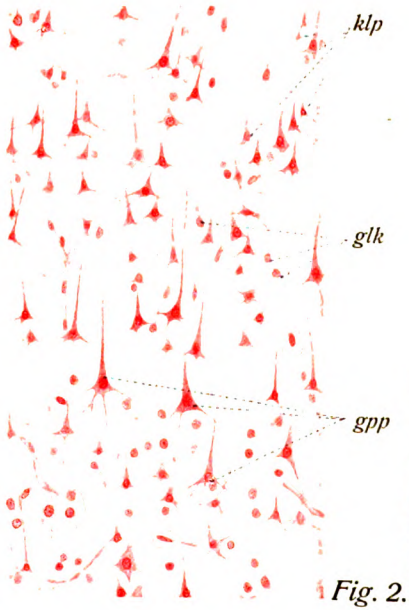

Fig. 2.

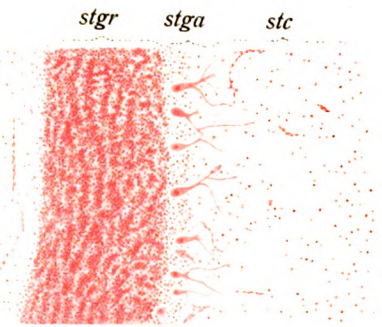

Fig. 4.

Fig. 5.

Digitized by Google

CALIFORNIA

Digitized by Google

Gegend der Spitze einer Kleinhirnwindung einen spitzen Winkel bilden, der allmählich gegen die Basis hin zu einem rechten und stumpfen wird. An der Ursprungsstelle vom Zelleib sind die Dendriten dick, bei der Verästelung nehmen sie natürlich Fig. 18
allmählich erheblich an Dicke ab. An der entgegengesetzten, der Windungsoberfläche abgewandten Seite geht aus der Spitze des birnförmigen Zellkörpers der Neurit hervor. Er läuft durch die Körnerschicht, gibt hier (z. T. rückläufige) Kollateralen ab und tritt (als markhaltige Nervenfaser) in die Marksubstanz des Kleinhirns über.

Ausser den Verästelungen der Purkinjeschen Zellen enthält die Molekulärlage des Kleinhirns noch zwei andere Zellformen, zwischen denen es wahrscheinlich Uebergänge gibt. Sie werden als Korbzellen und als kleine Rindenzellen bezeichnet. Beide sind ziemlich kleine, multipolare Ganglienzellen. Die Korbzellen (auch grosse Rindenzellen genannt) liegen in der tieferen Lage des Stratum Fig. 18
cinereum nahe den Leibern der Purkinjeschen Zellen. Sie haben einen langen Neuriten, der bogenförmig der Körner-Molekulargrenze parallel in der Höhe des Abgangs der Dendriten der Purkinjeschen Zellen vom Zellkörper entlangzieht und die Zelleiber und Neuriten dieser mit seinen Endbäumchen korbartig umspinnt. Und zwar begibt sich ein Neurit stets zu mehreren Purkinjeschen Zellen. Die Dendriten sind schwach verästelt und laufen gegen die Oberfläche hin. Die kleinen Rindenzellen dagegen finden sich durch die ganze Dicke der stratum cinereum Fig. 19
verteilt, wenn auch vorzugsweise in den mittleren und äusseren Schichten; ihr Neurit hat keine Beziehungen zu den Purkinjeschen Zellen; sein Verhalten ist noch nicht sicher bekannt, er scheint sich aber meist in grosser Nähe des Zellleibes bereits zu verästeln.

Fig. 18. Teil eines Durchschnittes der nach der Golgischen Methode behandelten **Kleinhirnrinde** des Menschen. Die Figur ist aus zwei Präparaten kombiniert: rechts eine Purkinjesche Zelle, links eine Korbzelle (Nervenfortsatz der letzteren und Leiber der beiden linken Purkinjeschen Zellen sind etwas schematisiert).

Vergr. 100:1.

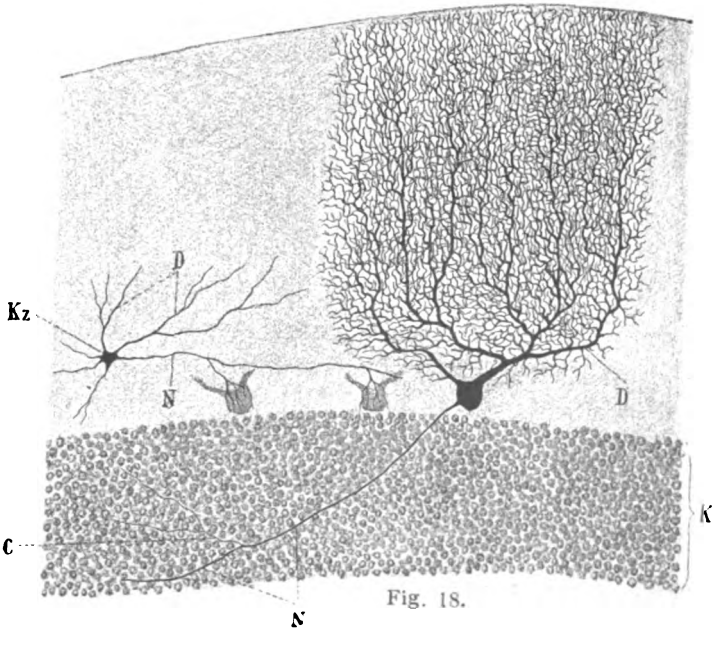

Fig. 18.

Erklärung der Bezeichnungen.

C = Kollateralen.
D = Dendriten.
K = Körnerschicht.
Kz = Korbzelle
N = Neuriten.

Digitized by Google

Die Körnerschicht des Kleinhirns[1]) besteht aus zwei Arten relativ kleiner Ganglienzellen, die dicht gedrängt aber doch in deutlichen Gruppen beisammen liegen. Man unterscheidet die kleinen Körnerzellen, welche die Hauptmasse der zelligen Elemente der Schicht darstellen und die grossen Körnerzellen. Die letzteren sind Zellen des Golgischen Typs, d. h. ihr Neurit verästelt sich innerhalb des Stratum granulosum in unmittelbarer Nähe des Zelleibs, ohne in eine markhaltige Nervenfaser überzugehen, während die Dendriten sich bis in das stratum cinereum verzweigen. Die kleinen Körnerzellen dagegen sind kaum halb so gross, wie die grossen und gehören zu den kleinsten Ganglienzellen des Körpers und zu den kleinsten Zellen überhaupt (6 – 7 μ). Insbesondere umschliesst im Gegensatz zu dem Verhalten anderer Ganglienzellen, nur ein schmaler Protoplasmasaum den

Tab. 16, Fig. 4 u. 5 Fig. 19 u. 20

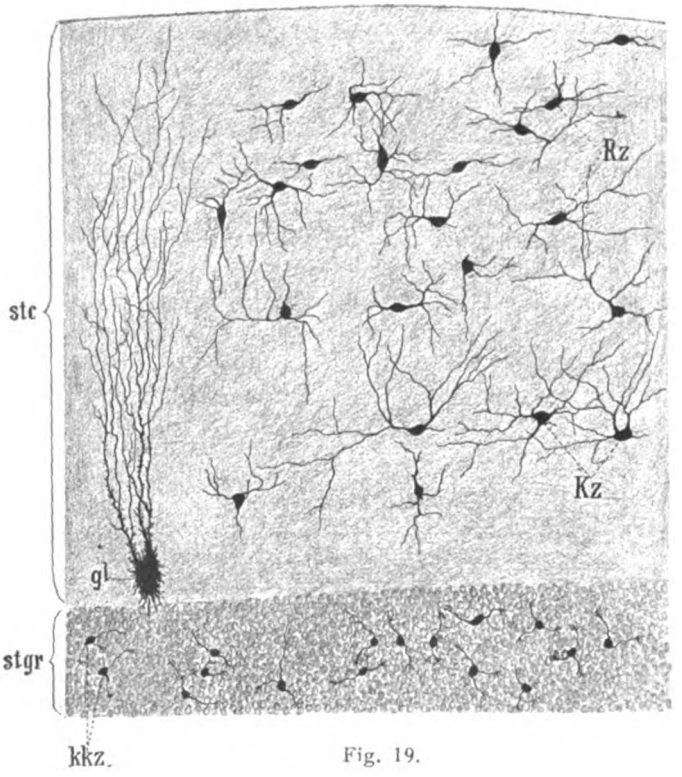

Fig. 19.

Fig. 19. Teil eines Durchschnittes der nach der Golgischen Methode behandelten **Kleinhirnrinde** des Menschen. Die Figur zeigt in der Körnerschicht die kleinen Körnerzellen, in der grauen Rindenschicht teils die kleinen Zellen der Schicht, teils Korbzellen. Ferner links eine Gliazelle, deren Ausläufer aber nicht alle zur Darstellung gelangt sind. *Vergr. 140:1.*

Erklärung der Bezeichnungen.

gl	Gliazelle des stratum cinereum.
Kz	Korbzelle.
kkz	kleine Körnerzellen.
Rz	kleine Rindenzellen.
stc	stratum cinereum.
stg	stratum granulosum.

Fig. 20. Zwei **kleine Körnerzellen** des menschlichen Kleinhirns, nach der Golgischen Methode behandelt. *Vergr. 330:1.*

Erklärung der Bezeichnungen.

d = Dendriten.
n = Neurit.

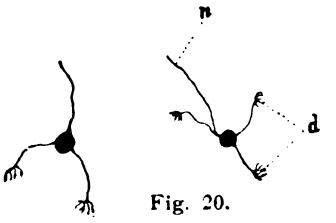

Fig. 20.

[1]) Die zahlreichen dichtgedrängten relativ kleinen Ganglienzellen dieser Schicht geben ihr im mikroskopischen Bilde ein körniges Aussehen.

Digitized by Google

relativ grossen Kern. Sie besitzen wenige (2—5), kurze und mit eigentümlich krallenartigen Verzweigungen endigende Dendriten. Ihre Neuriten gehen als (anfangs markhaltige) Fasern senkrecht in die Höhe in die graue Molekulärlage, wo sie sich T-förmig teilen und parallel der Kleinhirnoberfläche (unverästelt?) weiterziehen, durch das Astwerk der Purkinjeschen Zellen hindurchlaufend. Zwischen den gruppenförmig angeordneten kleinen Körnerzellen bleiben kleine Räume frei, die von einer feinkörnigen, mit Eosin färbbarer Substanz eingenommen werden, den sogen. Eosinkörpern. Ihre Bedeutung ist noch unaufgeklärt.

Was die Neuroglia des Kleinhirns betrifft, so finden sich in der weissen Substanz hauptsächlich Langstrahler, in der Körnerschicht Kurzstrahler, in der Molekularlage ausser typischen auch modifizierte Kurzstrahler, deren Zellkörper sich in der Gegend der Leiber der Purkinjeschen Zellen finden und deren lange Ausläufer gegen die Oberfläche der Rinde ausstrahlen und hier z. T. verbreitert enden, während einzelne kurze Fortsätze auch in die granulierte Schicht laufen. Die verbreiterten oberen Enden dieser Zellen bilden eine Art oberflächlicher Gliamembran. Fig. 19

Die markhaltigen Nervenfasern der Kleinhirnrinde bilden ein dichtes Geflecht feiner Fasern im stratum granulosum, das sich zum kleineren Teil aus Neuriten der Purkinjeschen Zellen, zum grösseren Teile aus Fasern zusammensetzt, die aus der Marksubstanz in die Rinde ausstrahlen[1]). An der Grenze von Stratum granulosum und gangliosum, liegt eine schmale Zone der Oberfläche paralleler, markhaltiger Fasern, von denen einige bis in die tieferen Schichten der Molekularlage vordringen. Die mittlere und äussere Schicht dieser bleibt aber im Gegensatz zur Grosshirnrinde (s. ob.) ganz frei von markhaltigen Fasern. Tab. 15, Fig. 1 u. 2

d) Hypophysis und Zirbel.

Von den (rudimentären) Anhangsorganen des Gehirns nimmt die Hypophyse, *hypophysis cerebri*, eine Sonderstellung insofern ein, als sie aus zwei Lappen ganz verschiedener Struktur und Abkunft besteht. Der grössere vordere Lappen, *lobus anterior*, ist epithelial und stammt von einer Ausstülpung des Epithels der embryonalen Mundbucht her, während der kleine hintere Lappen, *lobus posterior*, seine Entwicklung vom Gehirn nimmt. Tab. 16, Fig. 6

Während der hintere Lappen als nervöses Organ degeneriert, niemals Ganglienzellen enthält, sondern aus einem bindegewebigen Gerüst mit Neuroglia und vereinzelten, zum anderen Lappen laufenden Nervenfasern besteht, setzt sich der vordere Lappen aus Epithelsträngen zusammen, die in Gestalt dünnerer oder dickerer Balken miteinander anastomosieren, stets aber von zahlreichen Kapillaren dicht umschlossen werden. An der Grenze beider Lappen finden sich neben den soliden Strängen auch hohle, den Schilddrüsenbläschen (s. u. p. 160) ähnliche Bildungen, die oft auch deutlich Colloid enthalten. Die Epithelzellen der Hypophyse sind stark acidophil, häufig zeigen sie auch zahlreiche färbbare Körnchen. Das Organ gehört zu den Drüsen mit innerer Sekretion.

[1]) Eine Anzahl dieser Fasern scheint im stratum granulosum, und zwar in den sogen. Eosinkörpern (s. ob.) zu enden.

Digitized by Google

Die Zirbel, *corpus pineale*, besitzt von nervösem Gewebe ebenfalls nur Neuroglia, daneben auch Epithelzellen, die in Gruppen liegen und von Fortsätzen der bindegewebigen Umhüllung umschlossen werden. Ausserdem enthält sie regelmässig Hirnsand, *acervulus cerebri*, kleine rundliche, maulbeerartig höckrige und konzentrisch-geschichtete Kalkkonkretionen.

e) Die Hüllen und Blutgefässe des Zentralnervensystems.

Das Zentralnervensystem besitzt zwei Umhüllungen, die harte Hirn- und Rückenmarkshaut, *dura mater cerebralis* beziehungsweise *spinalis* und die weiche Haut, an der man das äussere Blatt als *arachnoidea,* das innere als *pia mater* bezeichnet (s. a. Sobotta, deskrip. Anat. dies. Verl. 1904—07). Die dura mater cerebralis unterscheidet sich von der dura mater spinalis dadurch, dass sie zugleich das Periost der Innenfläche des Schädels darstellt. Sie besteht daher aus zwei Lagen, von denen die äussere periostale blutgefässreich ist, während das eigentliche Duralblatt gefässarm ist. Dagegen enthält es reichlich Nerven, nicht bloss Gefässnerven, sondern auch selbständige sensible Nerven, die in der Haut selbst enden. Es besteht die harte Hirnhaut aus straffem Bindegewebe und einer Lage Endothel an ihrer Innenfläche. Ausserdem enthält sie ziemlich reichlich elastische Fasern.

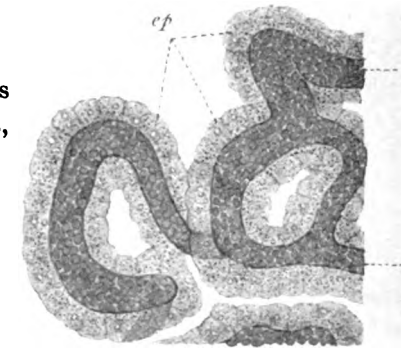

Fig. 21. Stück des **plexus chorioideus** aus dem Seitenventrikel eines menschlichen Gehirns, frisch untersucht. *Vergr. 250:1.*

Erklärung der Bezeichnungen.

c = Kapillaren.
ep = Epithel.

Die weiche Hirnhaut besteht aus feinen Bindegewebsbündeln, welche auch die
Tab. 14, Fig. 1 Verbindungszüge zwischen Pia und Arachnoidea herstellen. Die Aussenfläche der
Tab. 16, Fig. 3 letzteren trägt wie die Innenfläche der dura mater einen Endothelbelag. Die pia mater sitzt der Substanz des Gehirns und Rückenmarks innig auf und sendet gefässhaltige Fortsätze in diese hinein, wodurch sie oft sehr fest an ihrer Unterlage haftet (Rückenmark, Hirnstamm). Sie ist Träger der Hauptblutgefässe (s. u.) und enthält auch Nerven (nur Gefässnerven).

Besonders gefässreich sind die *telae* und *plexus choriodei*, die aus Blutgefässschlingen mit spärlichem umgebenden Bindegewebe bestehen. Da wo sie in
Fig. 21 die Hirnventrikel eingestülpt sind, sitzt das kubische, meist gelbliches Pigment tragende Ependymepithel den Gefässschlingen innig auf.

Was die Blutgefässe des Zentralnervensystems anlangt, so gilt als allgemeine Regel, dass die graue Substanz ausserordentlich blutgefässreich, die weisse dagegen gefässarm ist. Die Arterien dringen von der pia mater aus in die Substanz des

Digitized by Google

Zentralnervensystems vor, ebenso verlaufen die Venenstämme. Sie sind von perivaskulären feinen Bindegewebsscheiden umgeben. Es sind die einzigen Blutgefässe, an denen bisher keine Nerven nachgewiesen worden sind.

Lymphgefässe besitzt das Zentralnervensystem nicht. An seine Stelle treten Lymphräume. Es sind 1. der zwischen dura mater und arachnoidea befindliche sehr enge Subduralraum, 2. der innerhalb der weichen Hirnhaut zwischen deren beiden Blättern (pia mater und arachnoidea) gelegene Subarachnoidealraum. Letzterer ist relativ gross und enthält den *liquor cerebrospinalis*. Ferner sind wahrscheinlich die Räume zwischen den Blutgefässen und ihren Hüllen Lymphräume.

2. Das peripherische Nervensystem.

Das peripherische Nervensystem setzt sich zusammen aus 1. den peripherischen Nerven 2. den (peripherischen) Ganglien, 3. den (peripherischen) Nervenendigungen.

1. Die peripherischen Nerven.

Die peripherischen Nerven zerfallen in cerebrospinale und in sympathische. Tab. 5, Fig. 9

Die cerebrospinalen peripherischen Nerven bestehen vorzugsweise aus markhaltigen Nervenfasern (s. ob. p. 51), neben denen vereinzelte marklose Fasern und gelegentlich zerstreute Ganglienzellen vorkommen.

Jeder peripherische Nerv besteht aus einer — wechselnden Zahl — einzelner Nervenbündel, d. h. zylindrischer Stränge, welche aus Gruppen von markhaltigen Nervenfasern bestehen. Jedes einzelne (primäre) Nervenbündel — ihre Grösse schwankt ausserordentlich, selbst in demselben Nervenquerschnitt — wird von einer bindegewebigen Scheide, dem Perineurium umgeben. Dieses besteht aus konzentrischen Bindegewebslamellen, mit einzelnen Lagen platter Zellen und zahlreichen elastischen Fasern. Tab. 17, Fig. 4 u. 5

Vom Perineurium aus gehen in das Innere des Nervenbündels Fortsätze, Endoneurium genannt, welche ein unregelmässiges Netzwerk bilden und meist wenig regelmässig gestaltete, sekundäre Bündel bilden. Jede einzelne Nervenfaser erhält vom Endoneurium aus eine feine Scheide die sogen. Henlesche Fibrillenscheide (Endoneuralscheide). Diese ist feinfaserig, erscheint oft aber fast homogen. Sie enthält in der Regel Kerne, wird aber auch kernlos gefunden. In den Nervenbündeln verlaufen fast alle Fasern in der Längsrichtung der Nerven mit Ausnahme der Stellen, wo Aeste abgegeben werden oder Kommunikationen der Bündel stattfinden. Tab. 5, Fig. 8 u. 9

Jeder grössere Nerv besteht aus einer Summe von Nervenbündeln, welche durch mehr lockeres, häufig auch fetthaltiges, aber ebenfalls an elastischen Fasern reiches Bindegewebe zusammengehalten werden, das auch den ganzen Nerven aussen umhüllt, Epineurium genannt.

Die sympathischen Nerven unterscheiden sich von den cerebrospinalen hauptsächlich dadurch, dass sie wenige und meist sehr feine markhaltige Fasern neben viel zahlreicheren marklosen enthalten. Doch wechselt das Zahlenverhältnis zwischen beiden Faserarten in den verschiedenen sympathischen Nerven oft sehr erheblich. Tab. 5, Fig. 10

Digitized by Google

Tafel 17. **Peripherische Ganglien und Nerven.**

Fig. 1. Querschnitt eines **Spinalganglion** des Menschen. Uebersichtsbild. Man erkennt beide Rückenmarkswurzeln, umhüllt von der Fortsetzung der harten Rückenmarkshaut. Die vordere motorische Wurzel erscheint in der Form zweier kompakter Bündel, die hintere sensible geht in das Ganglion auf, das bei dieser Vergrösserung in Gestalt zahlreicher roter Flecke (Ganglienzellen) und feiner dunkelblauer Fasern (Nerven) erscheint. **Vergr. 12:1. Technik:** Konservierung in Müllerscher Flüssigkeit. Zelloidinschnitte. Markscheidenfärbung nach Weigert-Pal. Alaunkarmin.

Fig. 2. Querschnitt des **Ganglion cervicale superius** nervi sympathici des Menschen (22 jährig †). Man sieht, umgeben von einer bindegewebigen Hülle, zahlreiche (rote) sympathische Ganglienzellen untermischt mit Bündeln feiner markhaltiger Nervenfasern. (Die marklosen Fasern sind wegen der Schwäche der Vergrösserung nicht sichtbar.) **Vergr. 26:1. Technik** wie bei Fig. 1.

Fig. 3. Durchschnitt durch ein **kleines sympathisches Ganglion** des Menschen (22 jährig †) aus der Umgebung der Samenblase. Man sieht einen kleinen von bindegewebiger Hülle umgebenen Nervenknoten, an den links ein Stämmchen markloser Nervenfasern herantritt. Auch im Innern findet man ausser den 1—3 kernigen sympathischen Ganglienzellen (querdurchschnittene) Bündel markloser Fasern. **Vergr. 280:1. Technik:** Konservierung in Zenkerscher Lösung. Paraffinschnitte. Färbung mit Haematoxylin und Eosin.

Fig. 4. Querschnitt eines **peripherischen Nerven** des Menschen (22 jährig †). Uebersichtsbild. Man sieht die einzelnen, vom Perineurium umhüllten Nervenbündel, das in diese eintretende Endoneurium und die Umhüllung des ganzen Nerven durch Epineurium. **Vergr. 27:1. Technik:** Konservierung mit Müllerscher Flüssigkeit. Zelloidinschnitte. Färbung mit Pikrinsäure-Säurefuchsin.

Fig. 5. Kleiner Abschnitt eines feinen Querschnittes durch einen **peripherischen Nerven** des Menschen. Man sieht feine und grobe Nervenfaserquerschnitte mit rotgefärbtem Achsenzylinder und gelbgefärbter Markscheide innerhalb der dunkelrotgefärbten Züge des Endoneuriums. **Vergr. 280:1. Technik** wie bei Fig. 4.

Erklärung der Bezeichnungen für Fig. 1—5.

a = Achsenzylinder	*mf*₁ = dicke markhaltige Fasern
bg = Blutgefässe	*mf*₂ = dünne markhaltige Fasern
bh = bindegewebige Hülle	*mnf* = markhaltige Nervenfasern
dm = Dura mater	*n*₁ = marklose Nervenfasern, längs getroffen
en = Endoneurium	*n*₂ = marklose Nervenfasern, quer durchschnitten
epn = Epineurium	*nfrd* = Nervenfasern der hinteren Wurzel
f = Fettgewebe	*nz* = Nervenzellen
fn = Nervenbündel	*pn* = Perineurium
m = Mark	*vr* = vordere Wurzel.

Digitized by Google

Univ. of CALIFORNIA

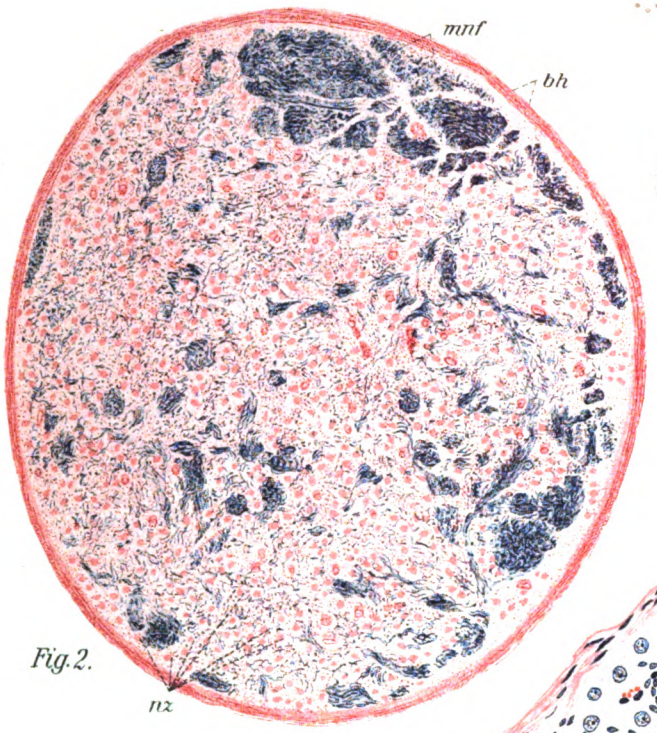

Fig. 2.

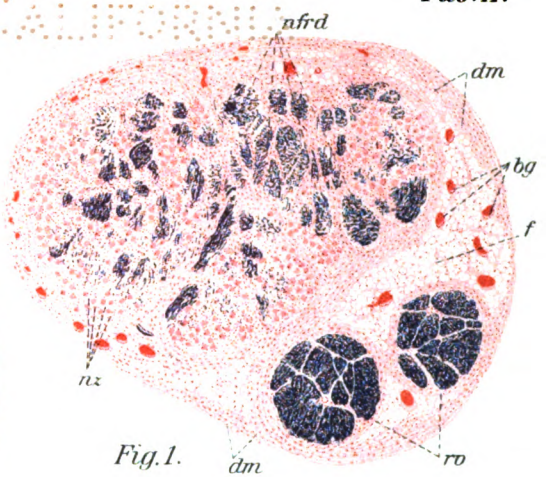

Fig. 1.

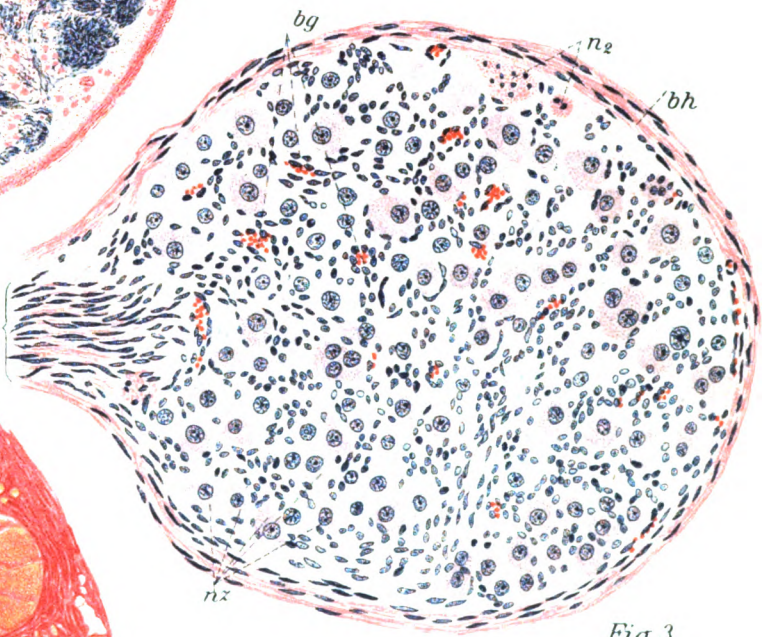

Fig. 3.

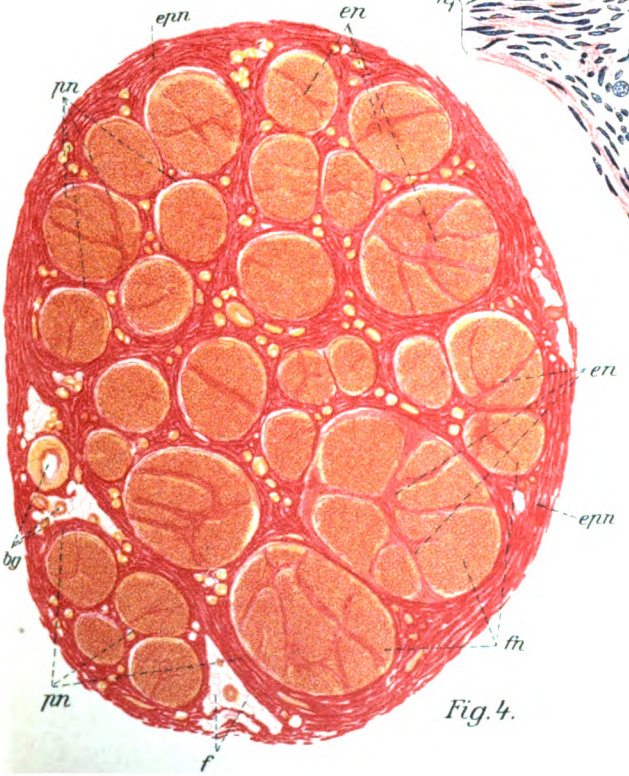

Fig. 4.

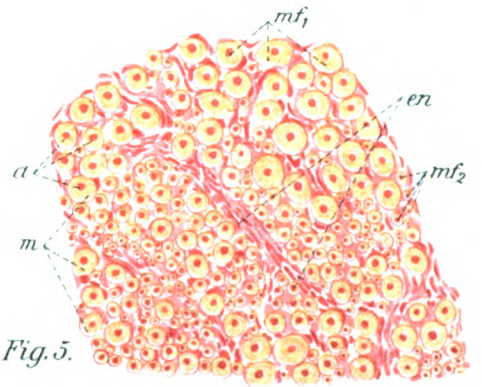

Fig. 5.

Digitized by Google

Digitized by Google

Die peripherischen Nerven sind arm an Blutgefässen, deren Kapillaren bis in das Endoneurium dringen. Lymphgefässe fehlen wie im Zentralnervensystem. Nerven (nervi nervorum) scheinen nur an den Blutgefässen vorzukommen.

2. Die (peripherischen) Ganglien.

Auch sie zerfallen in a) cerebrospinale und b) in sympathische Ganglien. Die ersteren werden, weil sie lediglich an den hinteren Wurzeln der Spinalnerven und den entsprechenden Hirnnerven (n. trigeminus, n. vagus, n. glossopharyngeus, ganglion semilunare, z. T. auch ganglion geniculi n. facialis) vorkommen, als Spinalganglien bezeichnet. 2

Das Wesen eines Ganglion ist die Ansammlung einer gewissen, meist erheblichen Anzahl von Nervenzellen bestimmter Bauart (s. ob. p. 47) im Verlaufe eines peripherischen Nerven zu einem geschlossenen, gewöhnlich durch deutliche bindegewebige Hüllen von der Umgebung getrennter Körper.

Es gibt aber namentlich im sympathischen Nervensystem (s. a. u. p. 109) alle Uebergänge zwischen einem scharf begrenzten Ganglion und zerstreuten kleineren Gruppen von Nervenzellen (Hemiganglion).

a) Die **Spinalganglien**, *ganglia spinalia*, besitzen eine derbe bindegewebige Hülle, eine Fortsetzung der dura mater spinalis. Sie schickt bindegewebige Ausläufer in das Innere des Ganglion, welche die Nervenbündel und Zellen umhüllen, namentlich die Kapseln für die letzteren liefern. Diese bestehen aus wenigen Lagen konzentrischer Bindegewebszüge mit platten Zellen. Sie umschliessen einen kugligen, durch eine strukturlose Membran abgegrenzten Raum für die gleichfalls kuglige Ganglienzelle. Innerhalb der Membran, also an der Innenfläche der ganzen Kapsel, beziehungsweise der Oberfläche der Zelle, liegen ebenfalls noch platte Zellen in einfacher Lage, die Fortsetzungen der Schwannschen Zellen (Lemnoblasten) des Neurilemms der Nervenfaser und wie diese nicht bindegewebiger, sondern ektodermaler Abstammung sind (auch Amphicyten genannt). Tab. 17, Fig. 1 2 Tab. 5, Fig. 4—6

Die Hauptzellform der Spinalganglien, die ca. $^3/_4$ aller Zellen ausmacht, ist die kuglige unipolare Zelle, die Ursprungszelle der sensiblen Nervenfasern des Körpers (s. a. ob. p. 47). Sie hat grossen, kugligen Zelleib, oft mit gelblichem oder bräunlichem Pigment, ziemlich grossem, gleichfalls kugligem Kern mit meist sehr deutlichem Kernkörper, keine Dendriten dagegen einen Neuriten, der sich fast stets bevor er die Kapsel durchbohrt, spiralig um die Zelle schlingt. Nach dem Durchtritt durch die bindegewebige Zellkapsel erhält der Neurit Mark und Neurilemm [1]) und teilt sich dann an der Stelle einer Ranvier'schen Einschnürung nach kurzem Verlauf [2]) T-förmig in die beiden [3]) Endfasern, die zentrifugale sensible Nervenfaser und die zentripetale hintere Rückenmarkswurzel. Zu jeder sensiblen Nervenfaser gehört also eine dieser Spinalganglienzellen. 3

Die Zahl der Nervenzellen im Spinalganglion ist aber grösser als die Zahl der hintern Wurzelfasern. Es erklärt sich das so, dass ausser den Wurzelzellen

[1]) Das Neurilemm der Faser steht mit den platten Zellen an der Kapselinnenfläche in direktem Zusammenhang, während die bindegewebige Kapsel in die Fibrillenscheide (Henlesche Scheide) der Fasern übergeht.

[2]) Dabei können feine (marklose) Kollateralen vom Neuriten abgehen, und innerhalb des Spinalganglion selbst enden.

[3]) In Wirklichkeit sind die Zellen ja ursprünglich bipolar (s. a. ob. p. 47); in den Ganglien des n. vagus finden sich zeitlebens sowohl bipolare Zellen wie Uebergänge der bipolaren in die unipolaren.

Digitized by Google

der sensiblen Fasern auch andere Ganglienzellen vorkommen, die keine Beziehungen zu jenen haben. Dahin gehören kleinere, mehr birnförmig gestaltete Nervenzellen der Spinalganglien und namentlich der diesen gleichwertigen Hirnnervenganglien, deren Neurit sich zwar ebenfalls T-förmig teilt, aber nicht in eine markhaltige, sondern eine marklose Faser übergeht.

Ausser diesen pseudounipolaren Zellen kommen auch eigenartige multipolare Zellen in den Spinalganglien vor, deren Natur und Bedeutung noch nicht genügend geklärt ist. Vor allem — wenigstens beim Menschen[1]) — liegen auch die (natürlich sehr kurzen) Dendriten innerhalb der Kapsel. Ferner finden sich sogen. gefensterte Zellen (besonders deutlich bei manchen Säugetieren), bei denen die Abgangsstelle des Neuriten vom Zelleib mannigfach durchlöchert erscheint, so dass der Neurit scheinbar mit mehreren anastomosierenden Wurzeln vom Zellkörper entspringt. Sie finden sich ebenso wie einige andere abweichende Formen hauptsächlich im ganglion nodosum n. vagi und im höheren Lebensalter häufiger als bei jugendlichen Individuen.[2])

Ausser den sensiblen Wurzelfasern, die sich im Ganglien in immer kleiner werdende Gruppen auflösen ehe sie in Verbindung mit den Spinalganglienzellen treten, kommen auch marklose Fasern wahrscheinlich sympathischen Ursprungs vor, die durch den ramus communicans (Näheres s. Sobotta, deskript. Anat. dies. Verl. 1904—07) ins Ganglion treten und mit ihren Endausbreitungen Spinalganglienzellen umschlingen.

Tab. 17, Fig. 2 u. 3

b) Die **sympathischen Ganglien** sind — wenigstens die meisten — ebenfalls von einer bindegewebigen Hülle umgeben. Sie enthalten multipolare, oft zweikernige und häufig pigmentierte Ganglienzellen, die den Spinalganglienzellen insofern ähneln als sie ebenfalls in bindegewebigen Kapseln liegen[3]) und relativ grosse, nahezu kuglige Zelleiber haben, von denen die verhältnismässig feinen Dendriten ziemlich unvermittelt abgehen, so dass sie sich bei gewöhlicher mikroskopischer Präparation der Beobachtung meist entziehen. Die Zellen unterscheiden sich jedoch von den Spinalganglienzellen durch geringere Grösse (15—30 selten 40 μ), durch weniger streng kuglige (häufig leicht abgeplattete Form), durch die Anwesenheit typischer Dendriten, häufig durch Mehrkernigkeit. Man kann zwei Haupttypen von Zellen in den sympathischen Ganglien unterscheiden, nämlich motorische und sensible Zellen. Die ersten haben sehr kurze (stachlige) Dendriten, ihr Neurit geht als marklose Nervenfaser zur glatten Muskelzelle. Sie bilden bei weitem die Hauptmasse der Zellen der sympathischen Ganglien. Die viel selteneren sensiblen Zellen haben sehr lange feine, wenig verästelte Dendriten, die selbst über dem Bereich eines Ganglion hinaus im Verlaufe eines verbindenden Nervenstämmchens bis ins Nachbarganglion

[1]) Bei anderen Tieren kommen multipolare Spinalganglienzellen vor, deren Dendriten ausserhalb der Kapsel liegen.

[2]) Die Tatsache, dass manche selteneren Formen von Spinalganglienzellen wie die sogen. zerrissenen Zellen fast nur im höheren Alter vorkommen, lässt auf Degenerationserscheinungen schliessen. Da solche Zellen durch atrophische Vorgänge der Peripherie des Zelleibes scheinbar multipolar werden, so ist es überhaupt fraglich, ob bei Spinalganglienzellen des Menschen echte Dendriten vorkommen.

[3]) Es fehlen aber die an der Innenfläche der Kapsel gelegenen Schwannschen Kerne.

Digitized by Google

aufen[1]). Wie die Endigung des Neuriten erfolgt, der auch — wenn meist erst in grösserem Abstande von der Zelle — in eine markhaltige Faser übergehen kann, ist unbekannt. Ausserdem kommen noch vereinzelt in grösseren sympathischen Ganglien ähnliche Zellen vor, deren Dendriten eine Mittelstellung zwischen beiden Hauptformen einnehmen, d. h. zwar sehr lang sind, aber auf das Ganglion beschränkt bleiben, in dem die Zelle liegt.

Die sympathischen Ganglien enthalten fast stets auch markhaltige cerebrospinale Nervenfasern, die das Ganglion durchlaufen, ohne in irgendwelche Verbindung mit seinen Elementen zu treten oder auch (unter Verlust der Markscheide) in Beziehung zu den motorischen Zellen dieser treten, indem sie sie mit ihren Endverästelungen umgeben. Häufiger geschieht das seitens markloser Fasern, die wahrscheinlich sympathischer Herkunft sind. Tab. 17, Fig. 2

Oft kommen ganz winzige, nur aus einem kleinen Haufen von Zellen bestehende sympathische Ganglien vor oder überhaupt nur kleine Gruppen sympathischer Nervenzellen innerhalb des Verlaufes eines Nerven (Hemiganglien s. a. ob. p. 107). Vielfach entstehen so auch vollständige Geflechte von oft sehr regelmässiger Gestalt, indem Ganglienzellgruppen, die meist die Knotenpunkte des Geflechtes oder Plexus bilden, mit verbindenden Nervensträngen abwechseln. Derartige Geflechte sind in vielen Eingeweiden häufig, am typischsten im Darmtractus (plexus myentericus und plexus submucosus s. u. p. 144). Tab. 24, Fig. 2

Ausser den, für die sympathischen Ganglien typischen Zellen kommen gelegentlich **chromaffine** Zellen vor, wie sie die sogen. **Paraganglien** enthalten. Die Zellen haben das Aussehen von Epithelzellen, stehen aber in inniger Verbindung mit dem sympatischen Nervensystem. Ihren Namen haben sie davon erhalten, dass sie sich durch Behandlung mit Chromsäure oder Chromsalzen gelbbraun färben. Die stärkste Anhäufung solcher Zellen stellt das Nebennierenmark dar (s. u. p. 199); auch die Karotidendrüse besteht aus chromaffinen Zellen, ebenso einzelne kleinere Körperchen der Bauchhöhle.

3. Die (peripherischen) Nervenendigungen.

Bei den Endigungen der peripherischen Nervenzweige handelt es sich um a) motorische Endigungen der zentrifugal leitenden Nervenfasern, b) sensible Endigungen der zentripetal leitenden Fasern. Die ersteren zeigen wesentlich einfachere Verhältnisse als die letzteren.

a) Motorische Nervenendigungen.

Die Nerven der quergestreiften Muskeln teilen sich im Perimysium und zwar erfolgen nicht bloss Teilungen der Nervenstämmchen, sondern auch fortgesetzte Teilungen der einzelnen Fasern, so dass sich deren Zahl im Muskel selbst stark vermehrt. An jede quergestreifte Muskelfaser tritt nun wenigstens eine (bei langen Fasern auch mehrere) Nervenfasern heran. Kurz vor der Berührung mit dem Sarkolemm verliert die Nervenfaser ihr Mark, behält aber wahrscheinlich das Neurilemm. Der Achsenzylinder durchbohrt nun das Sarkolemm und breitet sich im oberflächlichen Sarkoplasma der Muskelfaser in Gestalt der motorischen Endplatte aus. Es ist das ein flacher, dicht unter dem Sarkolemm[2]) gelegener, länglicher (ovaler) Hügel, der aus einer feingranulierten Substanz besteht und eine „hirschgeweihähnliche“ Verästelung des Achsenzylinders enthält, deren „Enden“ Tab. 18, Fig. 3

[1]) Solche Dendriten unterscheiden sich also kaum von marklosen Nervenfasern. Die Unterscheidung ob Dendri oder Neurit, ist hier also nicht minder unklar wie bei den bipolaren oder pseudounipolaren Ganglienzellen (s. ob. p. 47).

[2]) Die motorische Endplatte liegt also „hypolemmal“, nicht wie man früher vielfach annahm „epilemmal“.

Digitized by Google

Fig. 1. Teil eines senkrechten Durchschnittes der Hornhaut des Kaninchens. Ausbreitung der Nerven (dunkel gefärbt) im Epithel. **Freie intraepitheliale** Endigungen. **Vergr. 375:1. Technik:** Goldchlorid-Ameisensäure. Zelloidinschnitte.

Fig. 2. **Tastkörperchen** einer Coriumpapille des Menschen (aus einem senkrechten Durchschnitt der menschlichen Fingerhaut). Man sieht die zutretende Nervenfaser und deren Ausbreitung zwischen den Tastzellen (vergl. auch Tafel 47, Fig. 7). **Vergr. 425:1. Technik:** wie bei Fig. 1.

Fig. 3. **Motorische Endplatten** aus dem Brustmuskel des Menschen. Man sieht die quergestreiften Muskelfasern und vier Endplatten, davon zwei dicht benachbart an einer Faser, zwei Platten sind von der Fläche gesehen, eine halb, eine ganz an der Kante. Die Nervenfaser, die zu den beiden benachbarten Endplatten geht, teilt sich kurz zuvor. Die Endausbreitungen der Nervenfasern in den Platten sind nur unvollkommen gefärbt. **Vergr. 370:1. Technik:** Vergoldung wie bei Fig. 1. Zerzupfung. Einschluss in Glyzerinleim.

Fig. 4. **Plexus submucosus** des menschlichen Dünndarms. Man sieht die in verschiedenen Ebenen übereinandergelegenen Geflechte des Plexus mit den gangliösen Knotenpunkten, daneben Blutgefässe der Submucosa und die (darunter gelegene) Schleimhaut. **Vergr. 90:1. Technik:** Füllung des Darmes mit verdünnter Essigsäure (ca. $^1/_2$% ig), Einlegen in diese bis zu 24 Stunden. Isolation der Schleimhaut und der beiden Muskelschichten, wobei die Plexus an einer der Schichten hängen bleiben. Dann Vergoldung wie bei Fig. 1. Einschluss in Kanadabalsam.

Fig. 5. **Plexus myentericus** des Dünndarms des Meerschweinchens. Das Präparat zeigt die relativ regelmässigen, rechteckigen Maschen des Geflechtes mit den Ganglien an den Knotenpunkten. Feine Nervenzweige gehen in die darunter gelegene Muscularis. **Vergr. 30:1. Technik** wie bei Fig. 4 (der Plexus hängt nach der Isolation an einer der beiden Muskelschichten).

Fig. 6. **Sehnenspindeln** eines Kaninchenmuskels. Man sieht die Grenze von Muskel und Sehne. Die abgerundeten, kernreichen Kuppen der quergestreiften Muskelfasern (unten) heben sich durch ihre dunkle Färbung deutlich von der Sehne (oben) ab. Eine aus dem Muskel kommende Nervenfaser teilt sich und geht zu je einer Sehnenspindel. Ihre Endausbreitung ist hier durch die Vergoldung nur unvollkommen zur Darstellung gekommen. **Vergr. 50:1. Technik** wie bei Fig. 1.

Fig. 7. **Muskelspindel** der Katze. Das Präparat zeigt eine Anzahl feiner, quergestreifter Muskelfasern, die von mehreren, aus einem dicken Nervenstamm kommenden Nervenfasern umgeben werden. Ausser gewöhnlichen motorischen Endplatten (oben) bilden die Nervenfasern Umschlingungen der Muskelfasern und feine blütenartige Verzweigungen, die eigentlichen (sensiblen) Endigungen der Muskelspindel. **Vergr. 120:1. Technik** wie bei Fig. 1.

Erklärung der Bezeichnungen für Fig. 1—7.

art = Arterie
ep = Epithel
ga = Ganglien
intren = intraepitheliale Nerven
ke = Kerne der motor. Endplatten
ktz = Kerne der Tastzellen
ba = vordere Basalmembran
lea = Bowmansche Haut
m = Muskelschicht des Darmes
me = motorische Endplatten
mf = Muskelfasern
mf_1 = Muskelfaser der Muskelspindel
mf_2 = Muskelfaser der M.-spindel angeschnitten
mk = Kerne der Muskelfasern
mn = Nervenzweige für die Muskelschicht
mt = kuppenförmige Enden der Muskelfasern
nf = Nervenfaser
nf_1 = Ausbreitung d. Nervenfaser zwischen den Tastzellen
nft = Endigungen der Nervenfasern in den Muskelspindeln
nn = Verbindende Nerven zwischen den Ganglien
sp = substantia propria corneae
ssp = Sehnenspindel
subep = subepithelialer Nervenplexus
te = Sehne
tp = Schleimhaut
ven = Vene

Digitized by Google

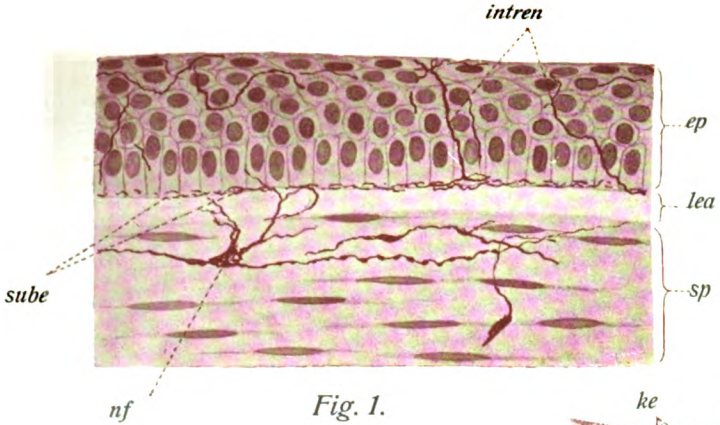

Fig. 1.

Fig. 2.

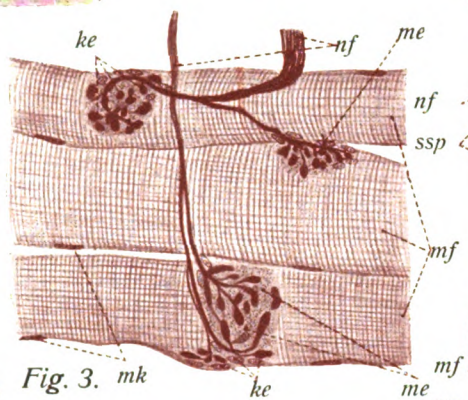

Fig. 3.

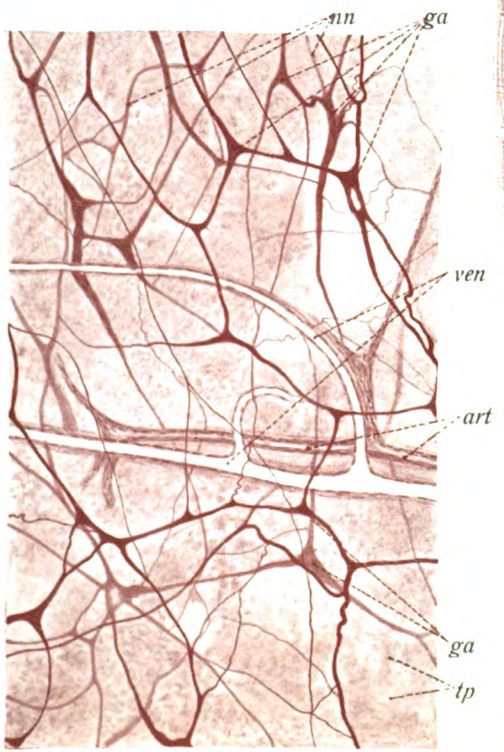

Fig. 4.

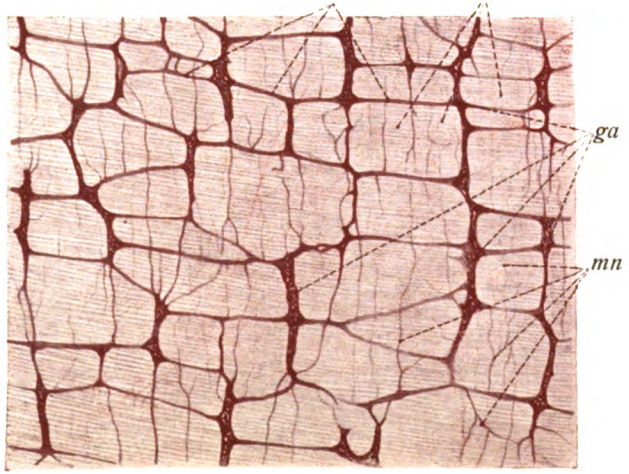

Fig. 5.

Fig. 6.

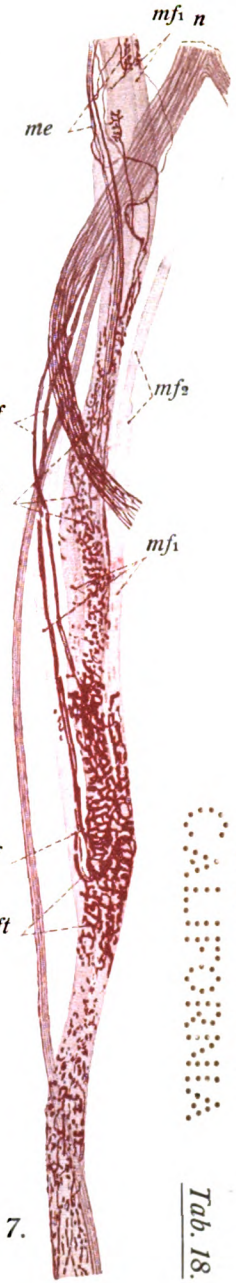

Fig. 7.

Tab. 18.

Digitized by Google

UNIV. OF
CALIFORNIA

Digitized by Google

kolbig verdickt erscheinen[1]). Ausserdem enthält diese „Sohlenplatte" eine Anzahl Tab. 18, Fig. 3
bläschenförmiger Kerne, die wahrscheinlich als Kerne des Neurilemm zu deuten sind, während die Sohlenplatte selbst aus Sarkoplasma besteht.

Einfacher sind die Endigungen an den glatten Muskelfasern. Sie geschieht durch die marklosen sympathischen Nervenfasern. Hier finden sich einfache Verzweigungen mit leicht verdickten Endigungen (Endknöpfchen) an der Oberfläche der Muskelzellen; ähnlich verhalten sich die Nervenendigungen an den Herzmuskelfasern, wo motorische Endplatten fehlen.

b) Sensible Nervenendigungen.

Hier herrscht eine grosse Mannigfaltigkeit der Endigungsweise. Man kann aber zwei Hauptkategorien von sensiblen Nervenendigungen unterscheiden: 1. freie Endigungen, 2. solche mit End- oder Terminalkörperchen. Eine Mittelstellung zwischen beiden Formen nehmen die Muskel- und Sehnenspindeln ein.

Die freien Nervenendigungen finden sich hauptsächlich im Epithel, namentlich geschichteten Epithelien, ferner aber auch im Bindegewebe und den Tab. 18, Fig. 1
Muskeln. Vor dem Eintritt in das Epithel verlieren die Nervenfasern ihre Markscheide, so dass nur die nackten Achsenzylinder in dieses eintreten, hier aber oft bis in die oberflächlichen Lagen vordringen. Sie endigen zwischen den Epithelzellen mit feinen Spitzen oder knopfförmigen Verdickungen (Hornhaut, Epidermis, Schleimhäute mit geschichtetem Pflasterepithel). Aehnlich verhalten sich die freien Endigungen im Bindegewebe und zwischen den Muskelfasern.

Die End- oder Terminalkörperchen erscheinen in sehr mannigfacher Gestalt, vielleicht sind auch noch nicht einmal alle derartigen Gebilde genau bekannt. Sie zerfallen in zwei Hauptgruppen 1. die Endigungen an Tastzellen, 2. die Endigungen in Endkolben.

1. Tastzellen und Tastzellenkörperchen.

Die Tastzellen kommen als einfache und als zusammengesetzte vor. Erstere finden sich in den tieferen Schichten der Epidermis (daneben auch in den oberflächlichen Schichten des Corium der äusseren Haut) und bestehen aus einer Zelle mittlerer Grösse (ca. 10 μ) mit grossem bläschenförmigen Kern und aus den Tastmeniscus, d. h. einer napfartigen Scheibe, die sich mit der konkaven Fläche an die Tastzelle anlegt und feine fibrilläre Nervenendigungen enthält[2]).

Die zusammengesetzten Tastzellen oder Grandryschen Körperchen Tab. 19, Fig. 4
sind weit grössere Gebilde als die einfachen (ca. 50 μ). Sie bestehen aus zwei oder mehr (bis 5) übereinandergelegenen, gegeneinander abgeplatteten, grossen

[1]) Die neueren Untersuchungen haben gezeigt, dass es sich nirgends um freie Enden des Achsenzylinders handelt, wie sie die meist unvollkommen wirkende Vergoldung vortäuscht. Mit Hilfe von Neurofibrillenfärbung erkennt man, dass die Endausbreitung des Nerven in der Sohlenplatte die Gestalt von Netzen und Ringen hat, welche von feinen Neurofibrillennetzen des Achsenzylinders gebildet werden. Es sollen diese Neurofibrillennetze in der Sohlenplatte aber noch nicht die eigentliche Endausbreitung darstellen, sondern noch mit einem im Sarkoplasma gelegenen und die eigentliche fibrilläre Muskelsubstanz umspinnenden Fibrillengitter zusammenhängen. Ausserdem tritt zu jeder Endplatte auch noch eine akzessorische marklose Faser.

[2]) Ausserdem legen sich Endausbreitungen einer andern Faser von aussen an den Meniscus an.

Digitized by Google

Tab. 19, Fig. 4 ca. 15 μ hohen[1]) Zellen mit relativ kleinem bläschenförmigen Kern. Zwischen je zwei Zellen liegt eine Nervenausbreitung in Gestalt der Tastscheibe. Die markhaltige Nervenfaser tritt seitlich an das Körperchen heran, verliert das Mark, während der Achsenzylinder sich in Gestalt eines geschlossenen, feinen Fibrillennetzes in der Tastscheibe ausbreitet. Die Fibrillenscheide der Nervenfaser geht dabei in eine zarte bindegewebige Umhüllung des ganzen Körperchen über. Die Zahl der Tastscheiben ist natürlich immer eine um eins geringere als die der Tastzellen. Auch wenn zwei und mehr Tastscheiben vorhanden sind, tritt nur eine einzige Nervenfaser an das Körperchen heran.

Die Grandryschen Körperchen finden sich im Gegensatz zu den einfachen Tastzellen nur im Bindegewebe, nicht im Epithel und zwar nur in der Schnabelhaut und der Zunge mancher Vögel (Wasservögel).

Tab. 18, Fig. 2 Tab. 47, Fig. 2 u. 7 Als dritte Gruppe von (zusammengesetzten) Tastzellen kommen die Tastkörperchen (gewöhnlich Meissnersche oder Wagnersche K. genannt) in Betracht. Sie stellen längliche, ellipsoidische Körper von 50—100 μ Länge und 25—50 μ Breite dar, die deutlich quergestreift erscheinen. Sie finden sich in grosser Zahl in den Papillen des corium der äusseren Haut, namentlich der vola manus und planta pedis und bestehen aus platten, übereinandergelagerten, also quergestellten (Tast-) Zellen, zwischen denen sich die Endausbreitungen der zu dem unteren Pol des Körperchens tretenden Nervenfaser (statt einer treten auch mehrere bis zu 5 Fasern an ein Tastkörperchen) in Gestalt feiner Fibrillen des Achsenzylinders[2]) finden. Die Nervenfaser tritt mitunter auch von der Seite an das Körperchen heran und verliert vor dem Eintritt ins Körperchen ihr Mark. Jedes Tastkörperchen wird von einer bindegewebigen Hülle umgeben.

2. Endkolben.

Die wesentliche Eigentümlichkeit der Endkolben ist die, dass der einfach oder gespalten endigende Achsenzylinder einer (vorher markhaltigen) Nervenfaser von einem sogen. Innenkolben, d. h. von einer meist geringen Menge von Neuroplasma umschlossen wird. Beide Teile des Kolbens werden dann von mehr oder weniger starken bindegewebigen Hüllen umgeben. Zu den Endkolben gehören hauptsächlich die einfachen Endkolben der Konjunktiva, die Genitalnervenkörperchen und die Lamellenkörperchen. Da die letzteren die am vollkommensten entwickelten Endkolben sind, wollen wir bei der Beschreibung von ihnen ausgehen. Man kennt zwei Arten von Lamellenkörperchen die kleineren Herbstschen Körperchen der Schnabelhaut und Zunge der Wasservögel und die Vater-Pacinischen Lamellenkörperchen der Menschen und der Säugetiere (*corpuscula lamellosa*). Letztere sind gross (0,5—2,5 mm lang und etwa halb so breit), mit blossem Auge leicht sichtbar, ellipsoidisch gestaltet und durch zahlreiche, lamellenartig angeordnete, kernhaltige Bindegewebshüllen ausgezeichnet. Und zwar lässt sich stets eine Zone schmaler, dem Innenkolben anliegender und eine weit

Tab. 19, Fig. 1 u. 2

[1]) Die Breite der Zelle fällt mit der des ganzen Körperchens (50 μ) zusammen.

[2]) Es sind ausser der Hauptnervenfaser des Körperchens (die auch in Mehrzahl auftreten kann) auch Endausbreitungen einer weiteren Faser beobachtet worden, die von der ersteren unabhängig sind.

Digitized by Google

breitere Zone äusserer breiterer Lamellen unterscheiden. Die Zahl der Lamellen wechselt mit der Grösse der Körperchen, beträgt aber oft 50 und mehr. Jede Lamelle besteht aus feinen, längs- und querverlaufenden Bindegewebsfasern und platten, endothelartigen Bindegewebszellen. Zwischen je zwei Lamellen liegt eine geringe Menge Flüssigkeit. Tab. 19, Fig. 1 u. 2

Der schmale Innenkolben der Vater-Pacinischen Körperchen ist kernlos, feinkörnig. In ihm verläuft der Achsenzylinder der innerhalb der Lamellen noch markhaltigen Nervenfaser, deren bindegewebige Fibrillen-Scheide dabei in die Lamellen übergeht, während die Markscheide kurz vor dem Eintritt in den Innenkolben aufhört. Der relativ dicke Achsenzylinder durchsetzt nun den Innenkolben genau achsial und endet an dessen entgegengesetztem Ende, leicht angeschwollen oder gegabelt[1]).

Die wesentlich kleineren Herbstschen Körperchen unterscheiden sich von den Vater-Pacinischen ausser durch ihre geringere Grösse (140 μ lang, 80 μ breit) dadurch, dass sie viel weniger zahlreiche Lamellen haben; die inneren (engen) Lamellen sind kernlos, dagegen trägt der Innenkolben an seiner Aussenseite eine einfache Reihe von Kernen. Tab. 19, Fig. 3

Die Vater-Pacinischen Körperchen sind beim Menschen sehr verbreitet; sie finden sich hauptsächlich im subkutanen Fettgewebe der vola manus und planta pedis, in der Gegend der Gelenke, im Periost, manchen Sehnen und Fascien, manchen Stellen der Bauchhöhle (Pancreas) und namentlich im Gekröse. Sehr grosse und zahlreiche Körperchen findet man im Mesenterium der Katze.

Die einfachen (zylindrischen)[2]) Endkolben der Conjunctiva und mancher anderen Schleimhäute bestehen aus Achsenzylinder, Innenkolben und einer schwachen, von der Fibrillenscheide der hier noch markhaltigen Nervenfaser gebildeten, bindegewebigen Umhüllung des ganzen.

Eine Mittelstellung zwischen den Lamellenkörperchen und den einfachen zylindrischen Endkolben nehmen die Genitalnervenkörperchen ein[3]), bei denen schon mehrere deutliche Hüllen um den Innenkolben zu beobachten sind. Etwas abweichend ist hier das Verhalten der Achsenzylinder im Innenkolben. Jene dringen an verschiedenen Stellen in den Kolben ein und verteilen sich in ihm zu einem knäuelartigen Geflecht.

3. Die Muskel- und Sehnenspindeln.

Die Form und Zusammensetzung der Muskelspindel wurde schon oben beschrieben. Zu jeder Muskelspindel tritt nun eine markhaltige (sensible) Nervenfaser, die teils in Ringen oder Spiralen die Spindel umgibt, teils eigentümlich gestaltete Verästelungen (sogen. blütenartige Verzweigungen) eingeht. Die Sehnenspindeln Tab. 18, Fig. 7

[1]) Nach dem Resultate neuer Untersuchungsmethoden scheint der Achsenzylinder mit seinem Fibrillengitter den ganzen Innenkolben zu erfüllen. Ausser der Hauptnervenfaser kommt noch ein zweiter Achsenzylinder mit sehr feinen, selbständigen Verästelungen vor. Die grösseren Lamellenkörper zeigen auch Blutkapillaren zwischen den Lamellen.

[2]) Es kommen ausser den zylindrischen auch ähnlich gebaute, sogen. kuglige Endkolben vor.

[3]) Hierhin gehören auch die Golgi-Mazzonischen Körperchen, die namentlich von den Tastballen der Katze bekannt sind.

Digitized by Google

Fig. 1. Vater-Pacinisches **Lamellenkörperchen** aus dem Gekröse der Katze. Gesamtansicht des Körperchens (im optischen Längsschnitt). Man erkennt leicht die kernhaltigen, konzentrischen Lamellen, die gegen den dunklen Innenkolben hin dichter werden. **Vergr. 45 : 1. Technik:** Konservierung in Platinchlorid-osmiumessigsäure. Uebertrg. in Alkoh. absol. Aufhellen in Origanumöl, das das benachbarte osmierte Fett allmählich auflöst (Wechseln des Oels).

Fig. 2. Querschnitt eines Vater-Pacinischen **Lamellenkörperchen** des Menschen (22jährig †), aus einem Schnitte der Haut der vola manus. Der Innenkolben zeigt zwei Nervenfasern (Achsenzylinder). Die Zahl der konzentrischen Lamellen ist sehr gross. **Vergr. 100 : 1. Technik:** Konservierung in Zenkerscher Lösung. Zelloidinschnitte. Färbung mit Haematoxylin und Eosin.

Fig. 3. Längsschnitt eines **Herbstschen Körperchens** der Entenzunge. **Vergr. 380 : 1. Technik:** Konservierung in 1%iger Osmiumsäure. Zelloidinschnitte.

Fig. 4. Zwei **Grandrysche Körperchen** aus der Zunge der Ente. Das eine hat zwei, das andere vier Tastzellen. **Vergr. 450 : 1. Technik:** wie bei Fig. 3.

Fig. 5. **Querschliff** der **Wurzel** eines menschlichen **Eckzahns.** Uebersichtsbild vom Baue der Zahnwurzel. Die Pulpahöhle erscheint weiss, Zahnkanälchen und Knochenhöhlen des Zements schwarz (weil lufthaltig). **Vergr. 25 : 1. Technik:** Anfertigung dünner Schliffe einer (mit der Säge angefertigten) Querscheibe der Zahnwurzel, Polieren der Oberflächen mit Leder und Talkum. Einschluss in Luft.

Fig. 6. **Isolierte Odontoblasten** aus der Pulpahöhle eines jugendlichen Zahns (2jähriges Kind). Die von den Odontoblasten ausgehenden Zahnfasern sind eine Strecke weit erhalten. **Vergr. 700 : 1. Technik:** Konservierung mit Müllerscher Flüssigkeit, zerzupfen der ausgelösten Pulpa, Färbung in Pikrokarmin, Einlegen in Glyzerinleim.

Erklärung der Bezeichnungen für Fig. 1—6.

a = Achsenzylinder im Innenkolben
a$_1$ = doppelter Achsenzylinder im Innenkolben
bh = bindegewebige Hülle des Lamellenkörperchens
c = Zement
f = Fortsätze der Odontoblasten (Zahnfasern)
ik = Innenkolben
il = innere kernlose Lamellen
k = Kerne
kik = Kerne an der Aussenfläche des Innenkolbens
kla = Aeussere Lamellen mit ihren Kernen
ksch = Tomessche Körnerschicht
lla = Aeussere weitere Lamellen
lli = innere engere Lamellen
mnf = markhaltige Nervenfaser
P = Pulpahöhle (cavum dentis)
pr = Zelleib der Odontoblasten
se = Zahnbein (substantea eburnea)
tsch = Tastscheiben
tz = Tastzellen

Digitized by Google

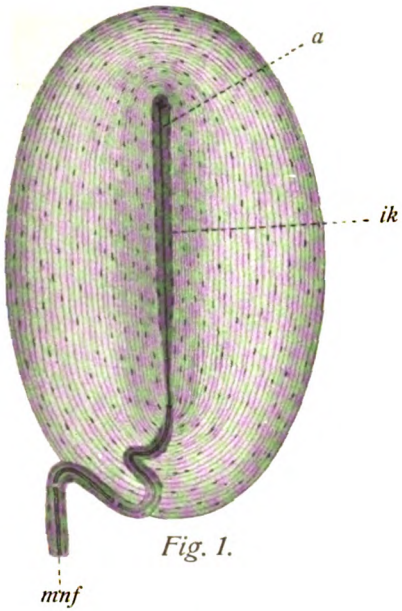

Fig. 1.

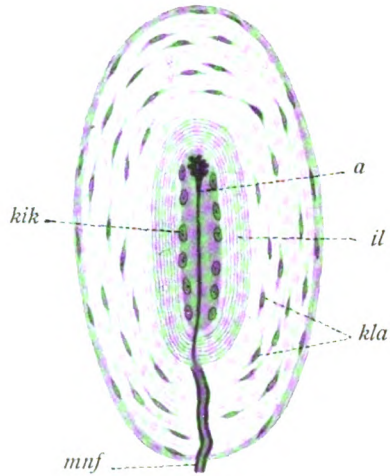

Fig. 3.

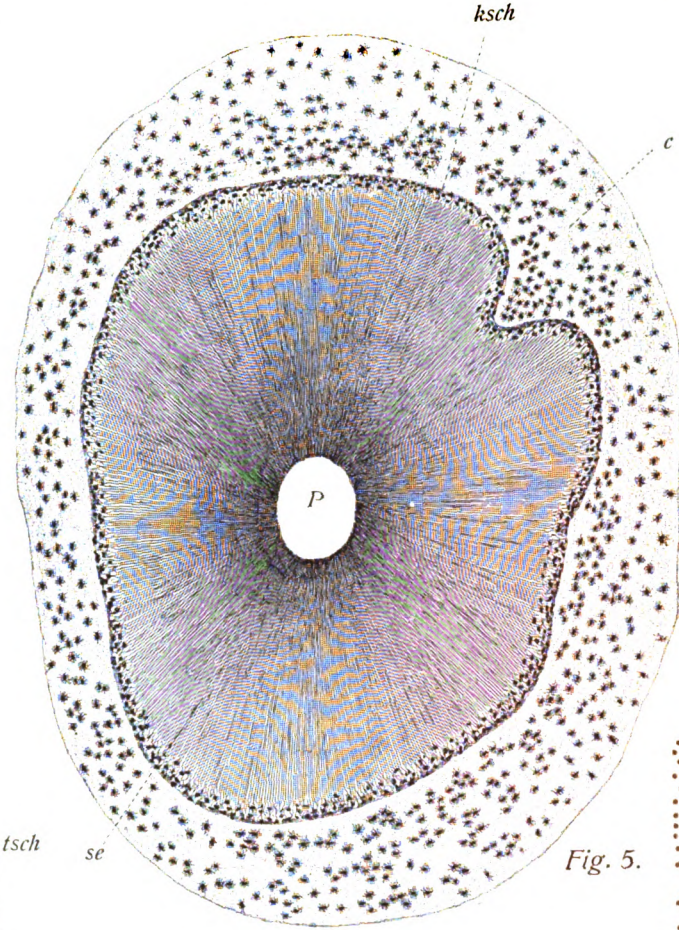

Fig. 5.

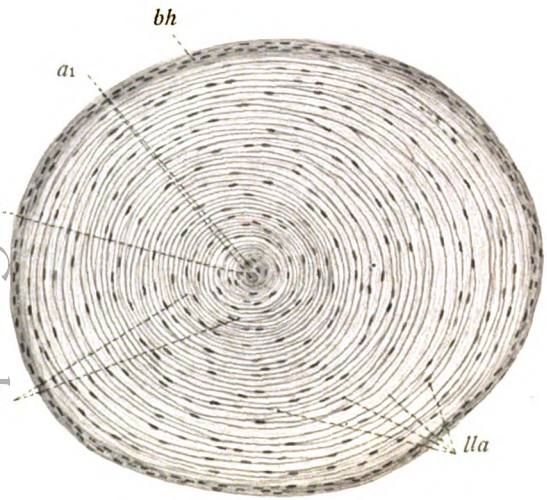

Fig. 2.

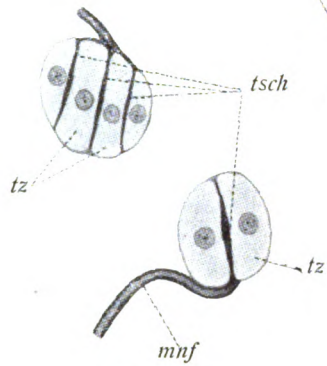

Fig. 4.

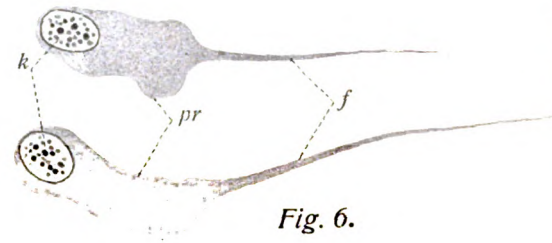

Fig. 6.

Digitized by Google

UNIV. OF
CALIFORNIA

Digitized by Google

liegen an der Grenze von Muskel und Sehne und stellen verdickte Sehnenbündel dar, Tab. 18, Fig. 6 an welche markhaltige Nervenfasern herantreten, die ihr Mark verlieren und innerhalb der Spindel in eine dichte Endverästelung mit knopfartigen Verdickungen der einzelnen Zweige auslaufen.

V. Die Verdauungsorgane.

Die Verdauungsorgane bestehen aus einem Rohre, dem Verdauungstraktus oder Darmkanal, das am Munde beginnt und mit dem After endet, und aus den zugehörigen Drüsen.

Das Darmrohr (und ähnlich verhalten sich andere Schleimhauttraktus [1]) besteht aus folgenden Schichten: a) der eigentlichen Schleimhaut, *tunica mucosa*. Diese setzt sich wiederum zusammen 1. aus dem Epithel, 2. der *tunica propria*, welche schlauchförmige (gerade oder verzweigte) Drüsen, Ausführungsgänge der in der Submucosa gelegenen Drüsen, sowie solitäre Lymphknötchen enthalten kann und 3. der *lamina muscularis mucosae*, einer oft mehrfachen Lage glatter Muskulatur. Diese drei Abschnitte der eigentlichen Schleimhaut hängen eng zusammen und nehmen an Faltenbildungen der Schleimhaut gemeinsamen Anteil.

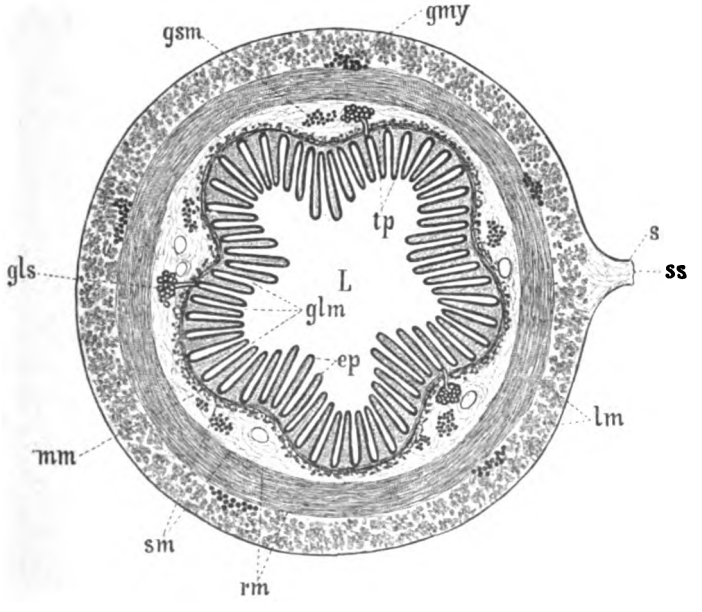

Fig. 22. **Schema des Verdauungstractus.**

Erklärung der Bezeichnungen:

ep = Epithel
glm = Drüsen der Schleimhaut
gls = Drüsen der Submucosa
gmy = Ganglion des plexus myentericus
gsm = Ganglion des plexus submucosus
L = Lumen
lm = Längsmuskulatur
mm = muscularis mucosae
rm = Ringmuskulatur
s = Serosa
sm = Submucosa
ss = Subserosa
tp = tunica propria

b) *der Submucosa.* Sie liegt unter der Schleimhaut und wird im wesentlichen von lockerem Bindegewebe gebildet. Sie enthält die grösseren Gefäss- und Nervenstämme für die Schleimhaut, ferner häufig Drüsen (verzweigt tubulöse oder tubuloalveoläre), solitäre und aggregierte Lymphknötchen (wenigstens deren Hauptabschnitte), auch Fettgewebe. Durch den lockeren Charakter ihres Gewebes wird die Verschiebung der Schleimhaut (Faltenbildung etc.) ermöglicht.

[1]) So Teile des Respirationstraktus, der ableitenden Harn- und Samenwege etc.

Digitized by Google

c) Auf die Submucosa folgt die Muskelschicht, *tunica muscularis,* welche meist von glatter Muskulatur gebildet wird, und häufig aus mehreren Lagen, gewöhnlich einer inneren Ring- und äusseren Längsmuskulatur besteht; zwischen beiden Schichten bilden die Muskelnerven ein Geflecht mit Ganglien *(plexus myentericus* genannt, im Gegensatz zu dem gangliösen Geflecht der Schleimhautnerven in der Submucosa, *plexus submucosus).*

d) Die Muskulatur wird häufig überzogen von der *tunica serosa,* welche auf der Oberfläche das seröse Epithel trägt. Unter der Serosa liegt lockeres Bindegewebe, *tunica subserosa.*

Von diesen Schichten des Darmrohres ist stets die Schleimhaut vorhanden; alle anderen, selbst die muscularis mucosae, können gelegentlich fehlen. Im Magen, Dünn- und Dickdarm kommen alle Schichten vor. Das Vorhandensein des serösen Ueberzugs hängt von der Lagebeziehung des betreffenden Eingeweides zu den serösen Körperhöhlen ab.

1. Die Mundhöhle.

Die Schleimhaut der Mundhöhle hat durchweg geschichtetes Plattenepithel mit Papillen (s. ob. p. 16). Letztere sind an einigen Stellen der Mundhöhle sehr
Tab. 22, Fig. 2 hoch und ragen tief in das Epithel hinein, so namentlich (bis $^1/_2$ mm) am Zahnfleisch, *gingiva,* und am Lippenrot. Die Schleimhaut besteht aus Bindegewebsbündeln mit reichlichen elastischen Fasern.

Die Submucosa wird häufig, weil die Schleimhaut der Mundhöhle gegen ihre Unterlage nicht verschieblich ist wie am harten Gaumen, von mehr festem Bindegewebe gebildet, das mit der Unterlage z. B. dem Gaumenperiost verwächst. Eine Muscularis mucosae fehlt in der ganzen Mundhöhle. Die Submucosa enthält vielfach Drüsen vom Charakter der tubuloalveolären. Ihre Grösse schwankt zwischen der eines Hirsekorns und einer Erbse. Ihrem Baue nach lehnen sie sich an die grossen Speicheldrüsen (s. u. p. 125) an.[1])

Die Blutgefässe der Mundhöhlenschleimhaut bilden ein grösseres submuköses Netzwerk und ein feineres, in der Schleimhaut gelegenes; von dem letzteren gehen Kapillarschlingen in die Papillen. Aehnlich verhalten sich die Lymphgefässe. Die Nerven bilden ebenfalls erst submucöse Geflechte und endigen teils im Epithel mit freien Enden, teils auch in Terminalkörperchen.

2. Die Lippen.

Tab. 22, Die Lippen bestehen an ihrer Vorderfläche aus einem Ueberzug von äusserer
Fig. 1 u. 2 Haut mit allen Eigenschaften dieser (s. u. p. 201). Sie geht am Lippenrot, in der Gegend der hohen Papillen allmählich in die an der Hinterfläche der Lippe gelegene Mundschleimhaut über. Diese trägt niedrigere Papillen. Dabei verlieren sich zuerst die Haare, dann erst die Talgdrüsen, die noch eine Strecke weit (selbständig) am Lippenrot zu beobachten sind. Auf die äussere Haut folgt (nach hinten) die Muskulatur der Lippe, bestehend aus den quergestreiften Fasern des Orbicularis oris in geschlossenen

[1]) Ueber ihre Verteilung in den verschiedenen Gegenden der Mundhöhle siehe Sobotta, deskript. Anat. dies. Verl. 1904—07.

Digitized by Google

Bündeln und vor ihnen in weniger kompakten Bündeln die einstrahlenden Muskeln des Gesichtes. Zwischen Muskulatur und Schleimhaut liegen die Lippendrüsen, *glandulae labiales* (über deren feineren Bau s. u. p. 129).

3. Die Zähne.

Die Zähne sind Hartgebilde der Mundschleimhaut,[1]) welche im Innern einen schmalen, an der Spitze der Zahnwurzel offenen Hohlraum, die Pulpahöhle, *cavum dentis*, zeigen. Letzterer enthält eine weiche Gewebsmasse, die Zahnpulpa, *pulpa dentis*, die aus äusserst faserarmen und zellreichem Bindegewebe[2]) besteht und hauptsächlich die Nerven und Gefässe des Zahnes enthält. Ausser den rundlichen bis sternförmigen Zellen zeigt die Pulpa an ihrer Oberfläche eine einfache Lage von zylindrischen, epithelähnlich angeordneten Zellen, die den Osteoblasten des Knochens nahe verwandt sind. Sie werden hier als Odontoblasten bezeichnet und senden feine Ausläufer, die Zahnfasern, in das Zahnbein (s. u.). Tab. 19, Fig. 5 u. 6 Tab. 20 Tab. 19, Fig. 6 Tab. 21, Fig. 6

Die Hartgebilde des Zahnes werden von drei Substanzen gebildet, von denen eine epithelialen Ursprungs ist, der Schmelz, die anderen beiden dagegen bindegewebigen[1]): das Zahnbein oder Dentin, die Hauptmasse des Zahnes, und[2]) das Zement. Schmelz und Zahnbein sind für den Zahn charakteristisch und kommen nur in diesem vor; das Zement dagegen ist Knochengewebe. Auf die drei makroskopisch unterschiedenen Abschnitte des Zahnes, Krone, Hals und Wurzel verteilen sich die drei Substanzen derart, dass das Zahnbein, das sich in der Krone wie in der Wurzel findet, nirgends die Oberfläche des Zahnes erreicht, dagegen die Pulpahöhle allein begrenzt. Es bildet also die innere Schicht der „Wandung" des Zahnes. Ihm sitzt im Bereiche der Krone kappenartig der Schmelz auf, verdünnt sich aber stark gegen den Hals hin, wo das Zement schwach beginnt, um sich gegen die Wurzel hin zu verdicken. An der Krone wird also das Dentin vom Schmelz, an der Wurzel von einer starken, am Halse von einer schwachen Lage von Zement bedeckt. Tab. 20, Fig. 1 Tab. 19, Fig. 5

Das Zahnbeingewebe oder Dentin (*substantia eburnea*) ist ein dem Knochengewebe verwandtes, aber noch härteres Gewebe[3]), das aus einer verkalkten Grundsubstanz mit unverkalkten Fibrillen besteht und von feinen, an der Pulpahöhle beginnenden und radiär zu dieser gestellten Kanälchen, den Zahnröhrchen durchsetzt wird. Der Hauptunterschied des Dentins gegenüber dem Knochen ist der, dass das Dentin selbst keine Zellen enthält (und auch keine Gefässe). In den Zahnkanälchen finden sich vielmehr nur Ausläufer der Odontoblasten[4]), die Zahnfasern (s. ob.). Tab. 20, Fig. 2 u. 3

Was den feineren Bau des Dentins betrifft, so sind die Fibrillen in der (verkalkten) Grundsubstanz hauptsächlich in der Längsrichtung des Zahns ange-

[1]) Eigentlich sind die Zähne Gebilde der äusseren Haut und des Ectoderms, nicht des Entoderms, da der Teil der Mundhöhle, in welchem sich die Zähne bilden, ursprünglich nicht zum Darm gehört (die sogen. Mundbucht). Niedere Wirbeltiere haben daher auch Zähne in der Haut.

[2]) Das Bindegewebe der Zahnpulpa hat noch mancherlei Charaktere des embryonalen Bindegewebes oder Gallertgewebes (s. ob. p. 28).

[3]) Der Knochen der Knochenfische ist im wesentlichen eine Art vascularisierten Dentins.

[4]) Wie weit die Zahnfasern in die Zahnkanälchen vordringen, ist ungewiss; jedenfalls aber nicht bis in die feinsten Verzweigungen.

Digitized by Google

Fig. 1. **Längsschliff eines menschlichen Molarzahns.** Uebersichtsbild des Baues des Zahnes. Man sieht die Verteilung der drei Hauptsubstanzen des Zahns: Schmelz, Dentin und Zement auf Zahnkrone, Zahnhals und Zahnwurzel. Die Pulpahöhle ist fast ihrer ganzen Ausdehnung nach sichtbar, nur die foramina apicium sind im Schliff nicht getroffen. Die Interglobularräume erscheinen wegen der Schwäche der Vergrösserung nur in Gestalt einer schmalen, aus schwarzen Punkten und Fleckchen bestehenden Zone. **Vergr. 8 : 1. Technik:** Anfertigung feiner Schliffe aus gesägten Scheiben des Zahnes auf dem Schleifstein, Polieren mit Leder und Talkum, Einschluss in Luft. (Vorsicht! Schliffe durch ganze Zähne brechen leicht entzwei, Längsschliffe sind weit schwerer herzustellen als Querschliffe der Wurzel).

Fig. 2. Teil eines **Längsschliffes der Krone** eines menschlichen Prämolarzahnes. Das Präparat zeigt die **Schmelzdentingrenze,** lässt die leicht gewundenen Schmelzprismen erkennen, die an den Enden stark gegabelten Dentinkanälchen und mehrere grosse Interglobularräume. Die Dentinkanälchen überschreiten mit einzelnen feinen Ausläufern die Schmelzgrenze. **Vergr. 200 : 1. Technik** wie bei Fig. 1. Für die Anwendung stärkerer Vergrösserung sind gute Dünnschliffe erforderlich, es genügen Schliffe einzelner Teile des Zahnes.

Fig. 3. Teil des in Fig. 1 abgebildeten **Längsschliffes** eines menschlichen Molarzahns. Das Präparat zeigt die **Dentin-Zementgrenze,** mit den hier sehr stark verzweigten Dentinkanälchen, ferner die Tomessche Körnerschicht an der Grenze von Zement und Dentin, aus kleinen Interglobularräumen bestehend, das Zement mit seinen grossen, stark verzweigten Knochenkörperchen (-Höhlen). **Vergr. 200 : 1. Technik** wie bei Fig. 1.

Fig. 4. Teil eines **Querschliffes der Krone** eines menschlichen Molarzahnes. Das Präparat zeigt bei starker Vergrösserung lediglich den **Schmelz** in Gestalt von Querschnitten der Schmelzsäulen oder -Prismen (Schmelzfasern), d. h. unregelmässig sechseckigen, oft kanellierten langen Säulen, die ziemlich regelmässige Felder bilden. Zwischen den einzelnen Prismenquerschnitten sieht man eine gewisse Menge von Kittsubstanz. **Vergr. 850 : 1. Technik** wie bei Fig. 1. Mit der Säge lassen sich wegen der Brüchigkeit des Schmelzes meist nur dicke Querscheiben der Krone herstellen, so dass die Hauptarbeit auf dem Schleifstein zu geschehen hat. Auch hierbei bröckelt der Schmelz oft ab.

Erklärung der Bezeichnungen der Fig. 1—4.

c = Zement
cold = collum dentis
cord = corona dentis
dk = Dentinkanälchen
iglr = Interglobularräume
knk = Knochenkörperchen des Zements
ks = Kittsubstanz zwischen den Schmelzprismen
ksch = Tomessche Körnerschicht
P = Pulpahöhle
pa = Schmelzprismen
rd = radix dentis
sa = Schmelz (substantia adamantina)
se = Dentin (substantia eburnea)

Digitized by Google

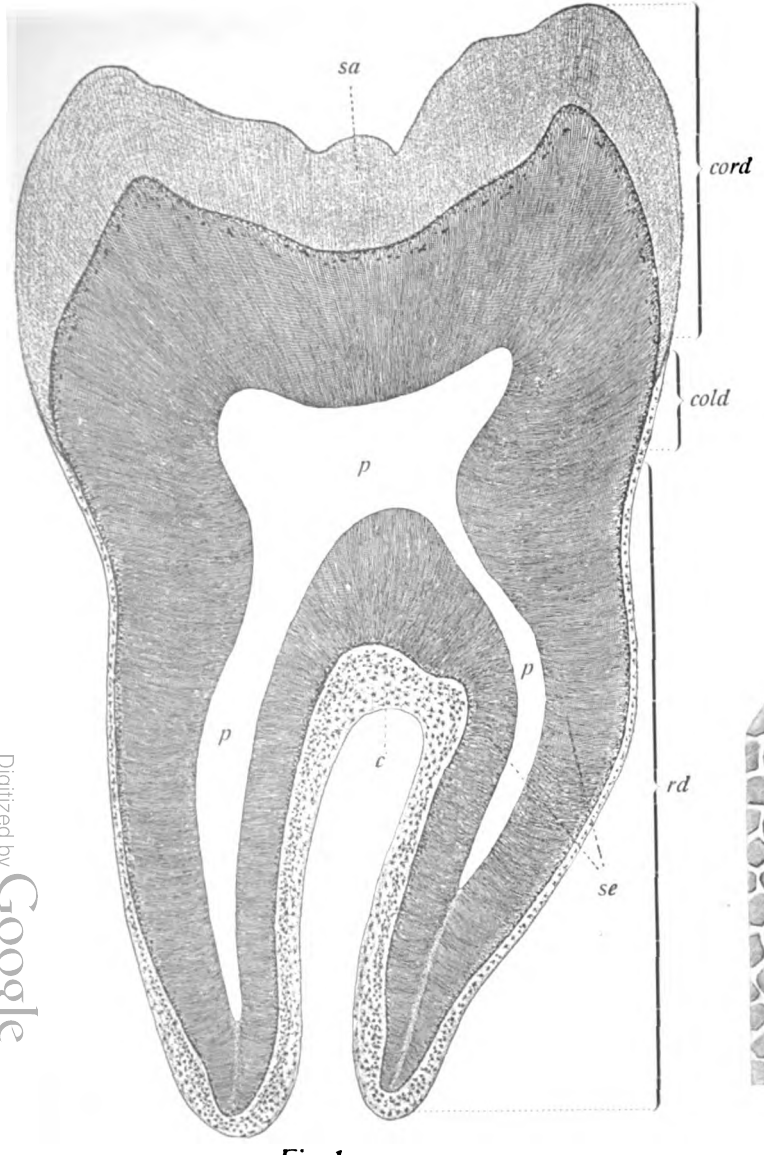

Fig. 1.

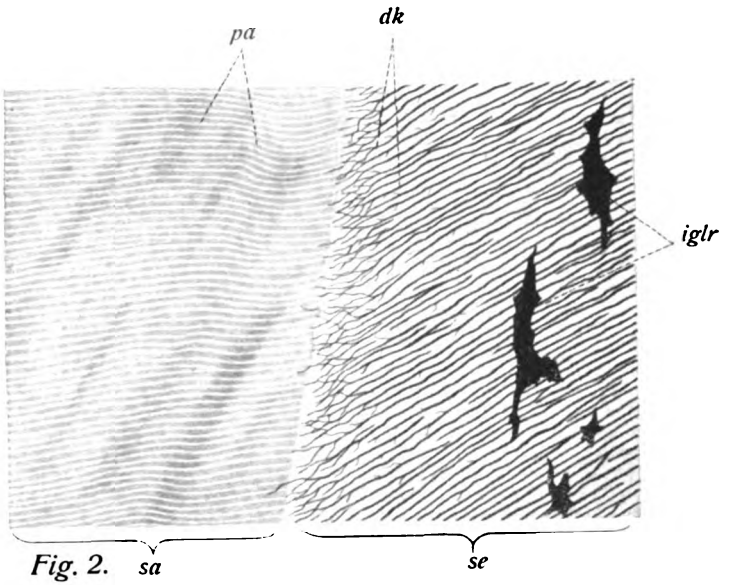

Fig. 2.



Fig. 4.

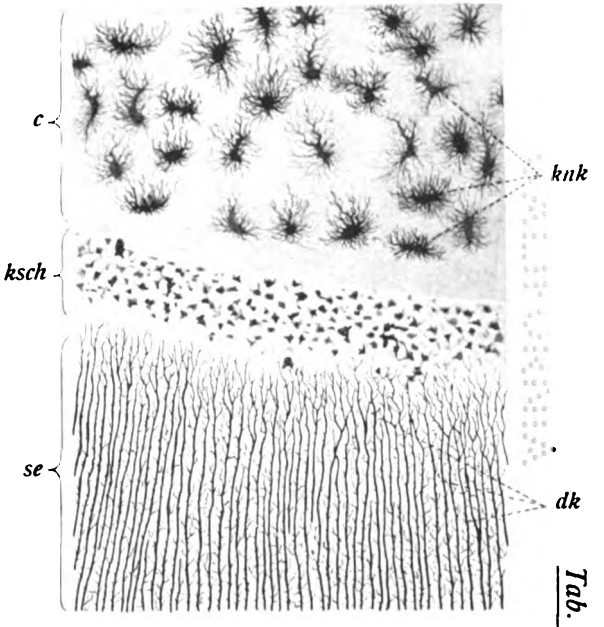

Fig. 3.

Tab. 20.

Digitized by Google

UNIV. OF
CALIFORNIA

Digitized by Google

ordnet. Die Zahnröhrchen oder -Kanälchen sind feine, in der Gegend ihrer Ausmündung in die Pulpahöhle bis 4 μ weite Kanäle, welche sich gegen die Dentingrenze (d. h. Schmelzdentin- oder Zementdentingrenze) mehrfach spitzwinklig teilen und sich schliesslich unter ständiger Kaliberabnahme und gleichzeitiger Abgabe sehr feiner Seitenzweige an der eigentlichen Grenze der Substanz in feine (ca. 0,5 μ weite) blind endende Aeste auflösen[1]). Ihr Verlauf ist kein gradliniger, sondern leicht gebogener, oft flach S-förmig gekrümmter, namentlich im Zahnhals und der Zahnwurzel. Die Seitenäste vermitteln die Verbindung mit benachbarten Kanälchen. Tab. 20, Fig. 2 u. 3

Im Bereich der Zahnkrone finden sich im Dentin unweit der Schmelzdentingrenze unregelmässig gestaltete, wie von Kugelflächen begrenzte zackige Hohlräume (am Zahnschliff), welche wahrscheinlich aus unverkalkt gebliebenem Dentin bestehen. Diese in bezug auf Zahl und Grösse individuell sehr wechselnden Höhlungen werden als Interglobularräume bezeichnet, die sie begrenzenden Flächen verkalkten Dentins als Zahnkugeln. Aehnliche, aber viel kleinere Räume finden sich an der Dentinzementgrenze aber grösstenteils bereits ausserhalb der Enden der Zahnröhrchen. Sie bilden hier eine kontinuierliche Grenzschicht zwischen Dentin und Zement (sog. Tomessche Körnerschicht). Tab. 20, Fig. 2 Tab. 20, Fig. 3

Der Schmelz, *substantia adamantina*, besteht aus langen, die ganze Dicke der Substanz durchsetzenden, 3—6 μ breiten, meist sechsseitigen Prismen,[2]) den Schmelzprismen oder -Fasern, welche durch eine geringe Menge von Kittsubstanz verbunden sind. Die Schmelzprismen laufen nicht genau gerade von der Dentingrenze nach der Zahnoberfläche, sondern zeigen mehr oder weniger deutliche schraubenartige Krümmungen, bilden stellenweise sogar direkt Wirbel. Die Schmelzprismen sind strukturlos; sie stellen das härteste Gewebe des Körpers dar und enthalten sie so gut wie gar keine (3—5%) organische Substanz, so dass sie sich in Mineralsäuren fast völlig auflösen. Gelegentlich erscheinen sie nach Einwirkung gewisser Reagentien quergestreift. Sie sind doppeltbrechend. Tab. 20, Fig. 2 u. 4

Die Oberfläche des Schmelzes wird von einer strukturlosen Haut, dem Schmelzoberhäutchen, *cuticula dentis* überzogen. Sie ist nur 1—2 μ dick, aber sehr widerstandsfähig gegen Reagentien.

Das Zement, *substantia ossea,* ist einfaches Knochengewebe gewöhnlich ohne Knochenstruktur, d. h. ohne Blutgefässe, Haverssche Kanäle und meist auch Lamellen[3]), sogar an der dünnsten Stelle (am Zahnhals) ohne Knochenkörperchen. Tab. 19, Fig. 5 Tab. 20, Fig. 3

Die Blutgefässe, Lymphgefässe und Nerven des Zahnes liegen nur in der Pulpa. Das Dentin ist völlig gefäss- und nervenfrei[4]), desgleichen der Schmelz,

---

[1]) Seltener biegen die blinden Enden in ein benachbartes Zahnröhrchen um. Das Verhalten der Dentinkanälchen ist abgesehen von dem mehr gradlinigen Verlauf in der Zahnkrone in den verschiedenen Regionen des Zahnes ein etwas verschiedenes. Erstlich nehmen die Seitenäste mit Abnahme des Kalibers also gegen Schmelz, beziehungsweise Zement, an Zahl erheblich zu. Ferner reichen die Kanälchen des Kronendentins mit ihren feinen Enden oft bis in den Schmelz, die des Halses und der Wurzel höchstens bis in die Tomesschen Körner. Tab. 20, Fig. 2 u. 3

[2]) Oft sind die Prismen nicht von geraden, sondern von konkaven Flächen begrenzt, also gleichsam kanneliert.

[3]) Nur sehr grosse Zähne haben Lamellen im Zement, wie die grösserer Säugetiere, dann findet man häufig auch Haverssche Kanäle. Beim Menschen kommen selbst Lamellen nur sehr selten vor (bei alten Molarzähnen).

[4]) Bisher ist ein Nachweis von Nerven im Dentin noch nicht gelungen. Auch ist es hochgradig unwahrscheinlich, dass sich im Dentin werden Nervenfasern nachweisen lassen. Die Uebertragung der Schmerzempfindung erfolgt durch die Zahnfasern der Odontoblasten. Zwischen den Zelleibern enden die Nerven der Zahnpulpa mit knopfförmigen Verdickungen.

Digitized by Google

Tafel 21. **Zahnentwicklung.**

Fig. 1. Frontalschnitt durch Zunge und Unterkiefer eines menschlichen Embryo aus dem 3. Monat. Das Präparat zeigt ein ganz frühes Stadium der **Zahnentwicklung.** Die Papille ist eben angelegt, ebenso das Schmelzorgan. Man übersieht den Durchschnitt der Zunge mit der Anlage ihrer Hauptmuskeln, den noch stark entwickelten Meckelschen Knorpel neben der Anlage des knöchernen Unterkiefers, jederseits eine junge Zahnanlage. **Vergr. 30 : 1. Technik:** Konservierung in Pikrin-Sublimat. Stückfärbung mit Boraxkarmin. Paraffinschnitte. Nachfärbung mit Haematoxylin und Eosin.

Fig. 2. Teil des in Fig. 1 abgebildeten Frontalschnittes. Man übersieht bei etwas stärkerer Vergrösserung die eine Zahnanlage. Das Schmelzorgan beginnt sich in äussere Schmelzzellen, innere und Schmelzpulpazellen zu differenzieren, hängt aber noch mit breiter Verbindungsbrücke mit dem Oberflächenepithel der Zahnleiste zusammen. Dicht an die innere Schmelzzellenlage grenzt die bindegewebige Papille, **Vergr. 80 : 1. Technik** wie bei Fig. 1.

Fig. 3. Längsschnitt einer (Milch-) **Zahnanlage** eines vier- bis fünfmonatlichen menschlichen Embryo. Frühes Stadium der Zahnentwicklung. Dentin- und Schmelzbildung hat noch nicht begonnen, dagegen ist das Schmelzorgan vollkommen in seine drei Teile differenziert; die Papille ist stark ausgebildet und springt mit ihrer Spitze weit in das Schmelzorgan vor. Um die junge Zahnanlage herum lässt sich das Zahnsäckchen verfolgen. Die Milchzahnanlage steht sowohl mit dem Epithel der Zahnleiste noch in Verbindung als auch mit der an der freien Kante der Zahnleiste auftretenden Anlage des Ersatzzahnes. **Vergr. 40 : 1. Technik** wie bei Fig. 1 und 2.

Fig. 4. Teil eines Längsschnittes der (späteren) Krone einer **Milchzahnanlage** eines sechsmonatlichen menschlichen Embryo. Mittleres Stadium der Zahnentwicklung. Die Bildung von Dentin und von Schmelz hat begonnen. Man erkennt die Odontoblastenschichte an der Oberfläche der Papille und die Lage des unverkalkten und verkalkten Dentins. Letzerem dicht an liegt der junge Schmelz, aus deutlich durch Kittsubstanz getrennten Schmelzprismen bestehend. Diese sind die verkalkenden Enden der angrenzenden inneren Schmelzzellen. **Vergr. 165 : 1. Technik:** Konservierung in Müllerscher Flüssigkeit und Formol. Entkalkung in Salpetersäure. Zelloidinschnitte. Färbung mit Delafieldschem Haematoxylin und Eosin.

Fig. 5. Längschnitt der **Anlage** des **Milchzahnes** und des zugehörigen Ersatzzahnes eines neugebornen Kindes. Aelteres Stadium der Zahnentwicklung. Während die Milchzahnanlage bereits eine, aus dicker Dentin- und Schmelzschicht bestehende Krone zeigt, steht der Ersatzzahn noch auf dem Entwicklungsstadium der Fig 3. Die Schmelzpulpen beider Zähne treten (wegen Schleimfärbung) sehr deutlich hervor. Reste der Zahnleiste sind noch sichtbar und lassen sich bis an das Oberflächenepithel verfolgen. Sehr deutlich ist die bereits ziemlich kompakte Knochenmasse des Unterkiefers. **Vergr. 10 : 1. Technik** wie bei Fig. 4.

Fig. 6. Teil der in Fig. 5 abgebildeten Milchzahnanlage. Das Präparat zeigt die Odontoblastenschicht, die Dentinschicht und einen Teil des angrenzenden Schmelzes. Die epithelartige Beschaffenheit der Odontoblasten tritt deutlich hervor, ebenso ihre Ausläufer, die Zahnfasern im Dentin, der Unterschied zwischen verkalktem und unverkalktem Dentin. **Vergr. 125 : 1. Technik** wie in Fig. 5.

Erklärung der Bezeichnungen für Fig. 1—6.

ae = äussere Schmelzzellen
ai = innere Schmelzzellen (Schmelzmembran)
ap = Schmelzprismen (verkalkt)
bg = Blutgefässe
cm = Meckelscher Knorpel
ep = Epithel der Mundhöhle bzw. der Zahnleiste
h = Hals des Schmelzorgans
kn = Knochen
kno = Knorpelrest (metaplastische Ossifikation)
ma = Unterkiefer
my = musculus mylohyoideus
oa = Schmelzorgan
oa$_2$ = Schmelzorgan des Ersatzzahns
od = Odontoblasten
pa = Zahnpapille
pa$_1$ = Papille des Milchzahns
pa$_2$ = Papille des Ersatzzahns
pua = Schmelzpulpa
pua$_1$ = Schmelzpulpa des Milchzahns
pua$_2$ = Schmelzpulpa des Ersatzzahns
sa = Schmelz (substantia adamantina)
se = Dentin (substantia eburnea)
se$_1$ = verkalktes Dentin
se$_2$ = unverkalktes Dentin
z = Zunge
za = Zahnanlage
zf = Zahnfasern
zl = Zahnleiste
zlr = Reste der Zahnleiste
zs = Zahnsäckchen
* = unverkalkte Strecke der Schmelzprismen
** = sog. glandula tartarica
*× = Hohlraum, durch Schrumpfung entstanden

Digitized by Google

Univ. of California

Tab. 21.

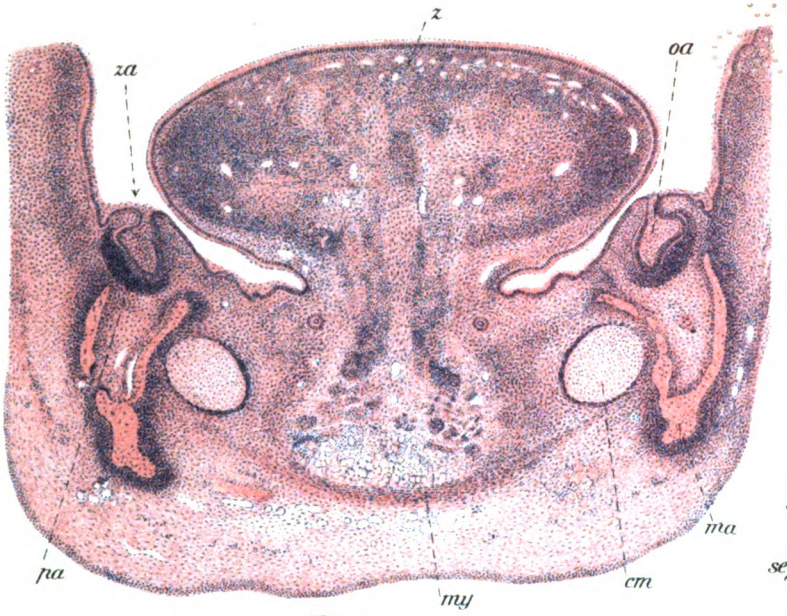

Fig. 1.

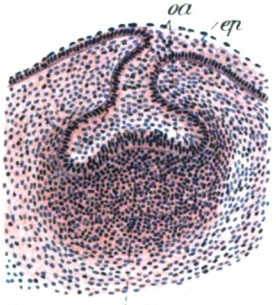

Fig. 2.

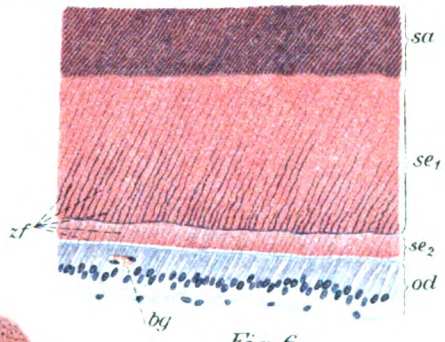

Fig. 6.

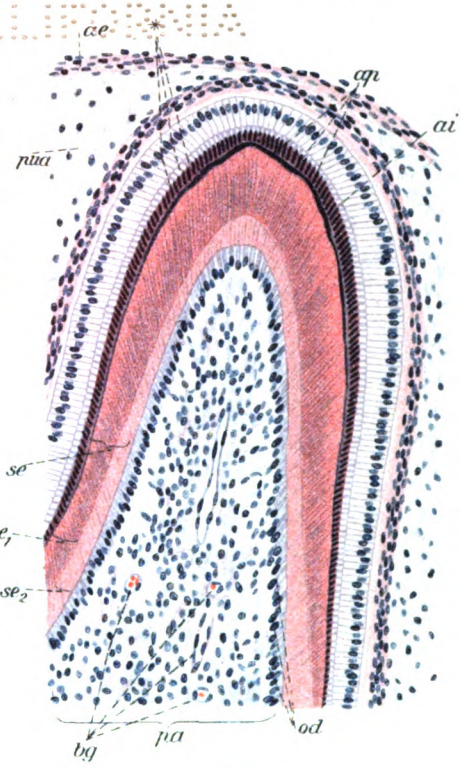

Fig. 4.

Fig. 3.

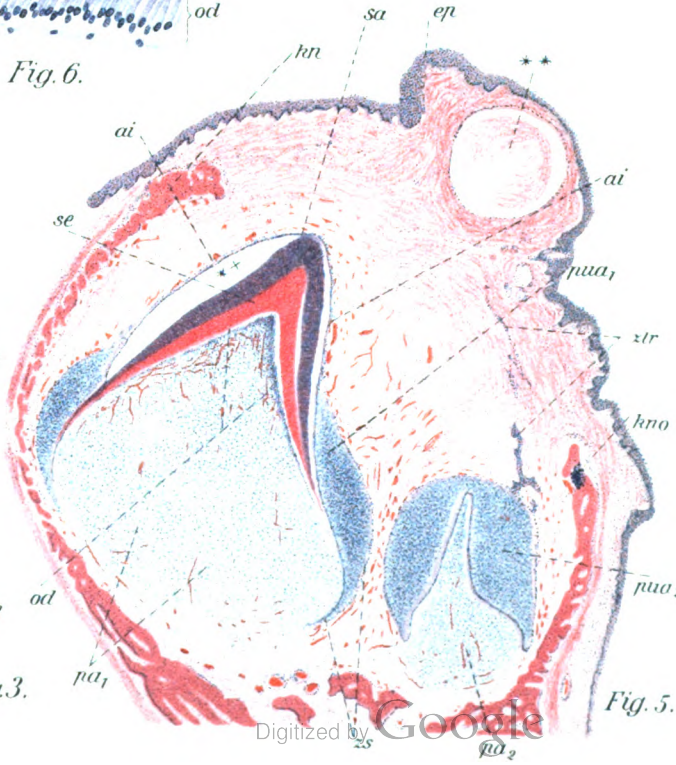

Fig. 5.

Digitized by Google

UNIV. OF
CALIFORNIA

Digitized by Google

an dem sich die geringe Menge organischer Substanz wohl auf die Kittmasse zwischen den Schmelzprismen beschränkt. Auch das Zement hat in der Regel keine Blutgefässe.

4. Die Zahnentwicklung.

Aehnlich wie bei der Knochenentwicklung — und in fast noch höherem Masse — lässt sich der Bau des fertigen Zahnes erst vollständig auf Grund seiner Entwicklung erkennen. Es sollen daher hier die Hauptzüge der Zahnentwicklung kurz besprochen werden.

Was die Entwicklung der Zähne betrifft, so sind die Zähne Schleimhautgebilde der Mundhöhle (s. a. ob. p. 117). Sie entstehen teils aus derem Epithel, teils aus dem Bindegewebe der Schleimhaut. Die Entwicklung des Zahnes wird eingeleitet durch das Epithel, welches in Gestalt einer kontinuierlichen, dem Kieferrande parallelen, noch nicht in einzelne Zahnanlagen geteilten Leiste, der Zahn- oder Schmelzleiste, in das darunter gelegene Bindegewebe vorspringt. Sie erscheint schon Ende des zweiten Embryonalmonats.

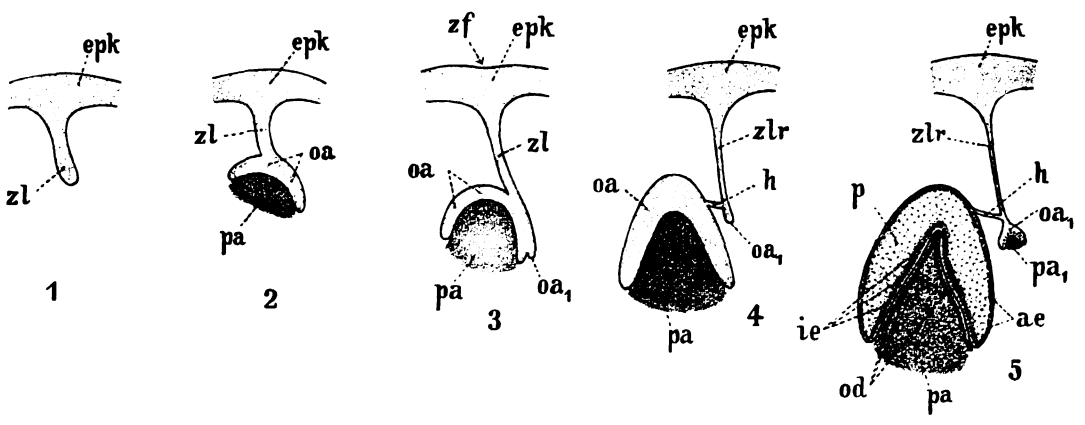

Fig. 23. **Schemata zur Zahnentwicklung.**

1. Stadium der Zahnleiste.
2. Erste Anlage der Zahnpapille und des Schmelzorgans.
3. Weitere Ausbildung der Papille und des Schmelzorgans.
4. Differenzierung des Kolbenhalses.
5. Entgültige Gestaltung der Zahnanlage des Milchzahns vor Beginn der Ablagerung der Hartsubstanzen, Anlage des bleibenden Zahns.

Erklärung der Bezeichnungen.

ae = äussere Schmelzzellen
epk = Epithel des Kieferrandes
h = Hals des Schmelzorgans (Kolbenhals)
ie = innere Schmelzzellen
oa = Schmelzorgan
oa1 = Schmelzorgan des bleibenden Zahns
od = Odontoblasten
p = Schmelzpulpa
pa = Zahnpapille
pa1 = Papille des bleibenden Zahns
zf = Zahnfurche
zl = Zahnleiste
zlr = Reste der Zahnleiste

Digitized by Google

Bald darauf finden sich an gewissen Stellen, welche der Lage und Zahl nach den späteren Milchzähnen entsprechen, kolbige Anschwellungen am Epithel der Zahnleiste, die Anlagen des sogen. Schmelzorgans, und zwar oberhalb des freien Randes der Leiste, an ihrer labialen, beziehungsweise buccalen Seite. Gleichzeitig treten diesen gegenüber Anhäufungen von Bindegewebszellen auf, die Anlagen der Zahnpapille.

Fig. 23 Tab. 21, Fig. 1 u. 2

Unter gleichzeitiger Vergrösserung des Schmelzorgans und der Papille, wobei ersteres letztere immer mehr kappenartig umgreift, findet eine Abschnürung der einzelnen Zahnanlagen von der gemeinsamen Zahnleiste statt, so dass nach einer gewissen Zeit der Entwicklung die Zahnanlagen nur mehr durch einen seitlichen Verbindungsstrang, den Kolbenhals (Hals des Schmelzorgans) mit dem Mutterboden zusammenhängen.

Fig. 23 Tab. 21, Fig. 3

An dem freien unteren Rande der Zahnleiste vollzieht sich jetzt, nachdem bereits eine aus Schmelzorgan und Zahnpapille bestehende Milchzahnanlage geschaffen ist, von neuem derselbe Prozess zur Bildung der bleibenden Zähne.

Das, die bindegewebige Zahnpapille kappenartig umgreifende epitheliale Schmelzorgan lässt bald eine Differenzierung seiner Elemente erkennen und besteht dann aus einer, an die Bindegewebspapille grenzenden Lage zylindrischer Zellen mit einem deutlichen Cuticularsaum an der Oberfläche, den sogen. inneren Schmelzzellen, einer äusseren Lage abgeplatteter Zellen (äusseren Schmelzzellen) und einer zwischen beiden gelegenen, eigentümlich weichen, von sternförmig umgewandelten Epithelzellen und vieler schleimiger Interzellularsubstanz gebildeten Masse, der Schmelzpulpa. Letztere dient gleichsam als Platzhalter für den später ihren Raum einnehmenden Zahn und wird, je mehr die Entwicklung des Zahnes fortschreitet, umsomehr verdrängt.

Tab. 21, Fig. 3 u. 5

Die bindegewebige Zahnpapille dagegen besteht aus zellreichem embryonalen Bindegewebe, dessen obere, an die inneren Schmelzzellen grenzende Lage sich zu epithel-ähnlich angeordneten Zellen, den Odontoblasten, umgestaltet. Bald schwindet der, als einfacher Epithelstrang erscheinende Rest der Zahnleiste unter mehrfacher Durchbrechung durch Bindegewebe, so dass die Zahnanlage von ihrem Mutterboden, dem Mundhöhlenepithel, völlig losgelöst wird. Reste in Gestalt zelliger Stränge erhalten sich oft längere Zeit und geben Veranlassung zur Bildung geschichteter Epithelkörper der Mundschleimhaut (sogen. glandulae tartaricae).

Tab. 21, Fig. 4 u. 6

Tab. 21, Fig. 5

Tab. 21, Fig. 3 u. 5

Die ganze Zahnanlage wird von einem bindegewebigen Häutchen, dem sogen. Zahnsäckchen, umgeben.

Die Bildung der Hartsubstanzen des Zahnes geschieht nun so, dass die Odontoblasten an ihrer dem Schmelzorgan zugekehrten Fläche Dentin ausscheiden,[1]) in ähnlicher Weise wie die Osteoblasten Knochensubstanz erzeugen. Fortsätze der Odontoblasten, die sogen. Tomesschen Fasern, dringen in das junge, zunächst noch unverkalkte Dentin

[1]) Die Auffassung der Dentinbildung ist eine ebenso strittige wie die der Knochenbildung (s. ob. p. 37). Während nach der älteren Anschauung die Odontoblasten die Zahnbeingrundsubstanz ausscheiden und die Fibrillen in dieser erst nachträglich sich ausbilden sollen, nehmen neuerdings mehrere Untersucher an, dass das primäre Moment bei der Dentinbildung das Vorkommen radiärer Fibrillenbündel der Zahnpapille sei. Diese Fibrillenbündel sollen die erste Anlage des Dentins darstellen, während die Odontoblasten nur eine ganz untergeordnete Rolle spielen (Ernährung des Dentins etc.).

Digitized by Google

(sogen. Prädentin) ein und bilden die späteren Zahnfasern. Bald darauf beginnt die Schmelzbildung derart, dass an der unteren, der Zahnpapille und dem Dentin zugekehrten Fläche der inneren Schmelzzellen, die sich jetzt als die alleinigen Schmelzbildner (Ameloblasten[1]) erweisen, Schmelz ausgeschieden wird, indem jede einzelne Zylinderzelle ein allmählich sich verlängerndes, anfangs noch unverkalktes Schmelzprisma bildet (auch Tomesscher Fortsatz der Zelle genannt). Die einzelnen Schmelzprismen werden durch anfangs reichliche Kittsubstanz getrennt[2]). Junges Dentin und junger Schmelz berühren sich also. Tab. 21, Fig. 4

Die weitere Ablagerung der beiden hauptsächlichen Hartsubstanzen des Zahnes erfolgt nun derart, dass an der Spitze der Zahnpapille der Prozess seine stärkste Ausdehnung erreicht, dass also die Spitze der Zahnkrone und die Krone überhaupt zuerst gebildet werden. Dabei wird allmählich die Schmelzpulpa resorbiert und ihr Platz von dem wachsenden Zahn eingenommen. Die inneren Schmelzzellen bilden mit ihren Cuticularsäumen die Cuticula, nachdem die Schmelzbildung vollendet und die Zelle selbst zugrunde gegangen ist. Dasselbe Schicksal erleiden die äusseren Schmelzzellen. Aus dem Reste der bindegewebigen Zahnpapille wird die Zahnpulpa. Das Zement entsteht aus einer Verknöcherung des unteren Abschnittes des Zahnsäckchens. Tab. 21, Fig. 5

Ganz gleichartig verläuft die Bildung des bleibenden Zahnes, nur geht sie von der freien Kante der Zahnleiste aus (s. ob. p. 122).

Die Bildung der Hartsubstanzen des Zahnes (Dentin und Schmelz) beginnt im vierten Embryonalmonat. Das Zement entsteht erst nach der Geburt.

5. Die Drüsen der Mundhöhle (Speicheldrüsen).

Wir besprechen hier im Zusammenhang den Bau der grossen Mundspeicheldrüsen und der kleineren Drüsen der Mundhöhle. Diese Drüsen sondern teils ein eiweissreiches, wässriges Sekret ab (Eiweiss- oder seröse Drüsen), teils ein schleimiges (Schleimdrüsen), teils ein gemischtes (gemischte Drüsen).

Die Drüsenzellen, welche eiweisshaltiges Sekret absondern, haben ein wesentlich anderes Aussehen als diejenigen, welche Schleim absondern. Dementsprechend sind auch die schleimsezernierenden Drüsenendkammern anders gebaut als die „serösen". Letztere sind von kleinem Kaliber, haben ein sehr kleines, oft nur schwer sichtbares Lumen und bestehen aus kubischen, dunklen (namentlich im frischen Zustand), deutlich granulierten Zellen, deren Kern ungefähr in der Mitte der Zelle liegt[3]). Zwischen den serösen Zellen, selbst da, wo sie nur vereinzelt (Halbmonde s. u.) vorkommen, finden sich interzelluläre Sekretkapillaren (s. ob. p. 21) Tab. 23, Fig. 2, 4, 6

Die Schleimtubuli (meist sind sie mehr breit-röhren- als bläschenförmig) dagegen sind gross, ihr Durchmesser gut doppelt so gross wie der der serösen Endkammern, ihr Lumen weit, ihre Zellen hell mit wandständigem, häufig plattem Kern.

[1]) Man nennt auch die Gesamtheit der inneren Schmelzzellen Schmelzmembran.

[2]) Später verdicken sich die Schmelzprismen auf Kosten der Kittsubstanz.

[3]) Der Kern liegt auch bei den serösen Zellen der Zellbasis näher als der freien Oberfläche, doch nicht entfernt so dicht an der membrana propria wie bei den mucösen Zellen. Ferner ist der Kern auch rundlich, nicht abgeplattet, wie bei den mucösen Drüsenzellen.

Digitized by Google

Tafel 22. **Lippe und Gaumen.**

Fig. 1. Sagittaler Durchschnitt durch die **Oberlippe** eines 28jährigen Mannes (†). Uebersichtsbild bei schwacher Vergrösserung. Man sieht von links nach rechts: Schleimhaut mit den Lippendrüsen, Muskulatur der Lippe, äussere Haut mit Haaren und Haarbalgdrüsen; letztere nehmen gegen das Lippenrot an Grösse zu. **Vergr. 6:1. Technik:** Konservierung mit Müllerscher Flüssigkeit. Zelloidinschnitte. Färbung mit Delafieldschem Haematoxylin und Eosin.

Fig. 2. Teil eines Durchschnittes der **Lippe** des Menschen (28jährig †) bei etwas stärkerer Vergrösserung. Man erkennt eine Lippendrüse mit ihrem Ausführungsgang. Letzterer ist nicht der ganzen Länge nach im Schnitt getroffen. **Vergr. 30:1. Technik** wie bei Fig. 1.

Fig. 3. Längsschnitt des **velum palatinum** und der uvula des Menschen (21jährig †.) Uebersichtsbild. Die nasopharyngeale Fläche des Gaumensegels sieht nach oben, die orale nach unten. Letztere hat hohes geschichtetes Plattenepithel mit sehr hohen Papillen, erstere niedriges solches mit ganz kleinen Papillen. In der Mitte die Muskulatur des Gaumensegels, auf beiden Schleimhautflächen viel Schleimdrüsen; die der oralen Fläche dringen z. T. in die Muskulatur ein. **Vergr. 8:1. Technik:** Konservierung mit Müllerscher Flüssigkeit und Formol. Zelloidinschnitte. Färbung mit Haemalaun und Eosin.

Fig. 4. Teil eines Durchschnittes des **Gaumensegels** des Menschen (21jährig †) bei etwas stärkerer Vergrösserung. Das Präparat zeigt die Schleimhaut der nasalen Fläche mit einem solitären Lymphknötchen, einem Drüsengang und den oberflächlichen Lagen der Drüsenschicht. **Vergr. 30:1. Technik** wie bei Fig. 3.

Erklärung der Bezeichnungen für Fig. 1—4.

ba = Barthaare
bg = Blutgefässe
bl = Blut
cgl = Drüsenkörper der Lippendrüse
de = Drüsengänge
ep = Epithel
ep_1 = hohes Epithel der oralen Fläche des Gaumensegels
ep_2 = niedriges Epithel der nasopharyngealen Fläche des Gaumensegels
gl = Drüsen
glla = Lippendrüsen
$glpa_1$ = Schleimdrüsen des Gaumensegels, die in die Mundhöhle münden
$glpa_2$ = Schleimdrüsen des Gaumensegels, die in die Rachenhöhle münden
glsa = Talgrüsen des Lippenrots
m_1 = Querschnitt der Muskulatur des m. orbicularis oris
m_2 = schräg getroffene Muskelbündel von Oberlippenmuskeln
ml = längsverlaufende Muskelfasern des Gaumensegels (m. uvulae)
mq = quer und schräg getroffene Muskelfasern des Gaumensegels (m. levator veli palatini)
nl = solitäres Lymphknötchen
pa = Papillen
tgl = Tubuloalvei der Lippendrüse
tgt = Tubuloalvei der Gaumendrüse
tp = tunica propria
uv = uvula
* = Mündung des Lippendrüsenganges

Digitized by Google

UNIV. OF

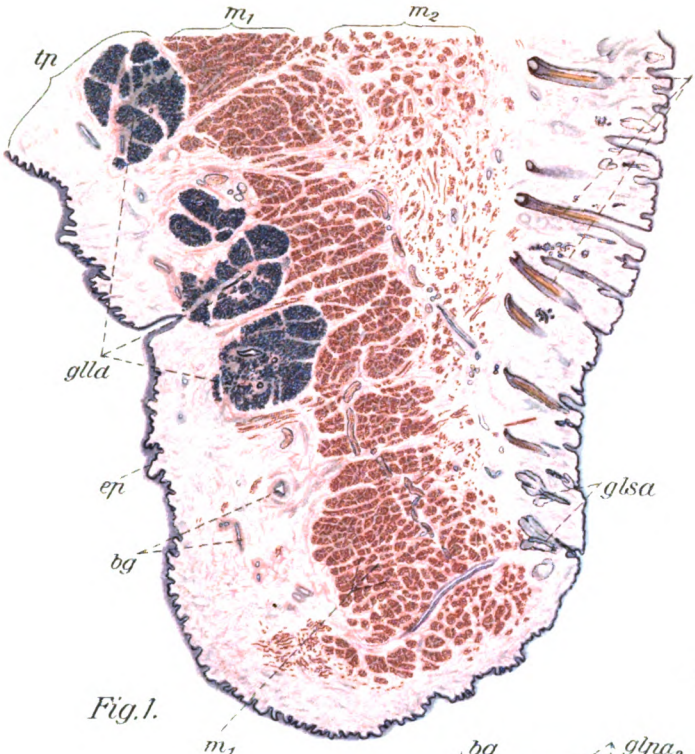

Fig. 1.

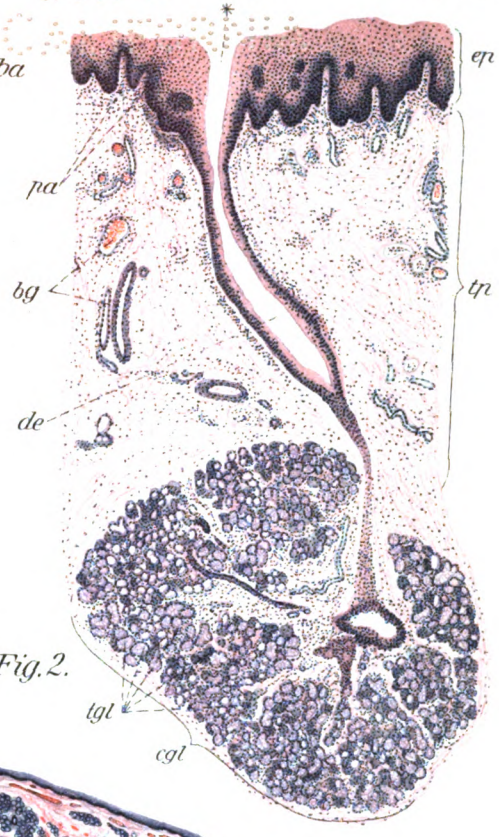

Fig. 2.

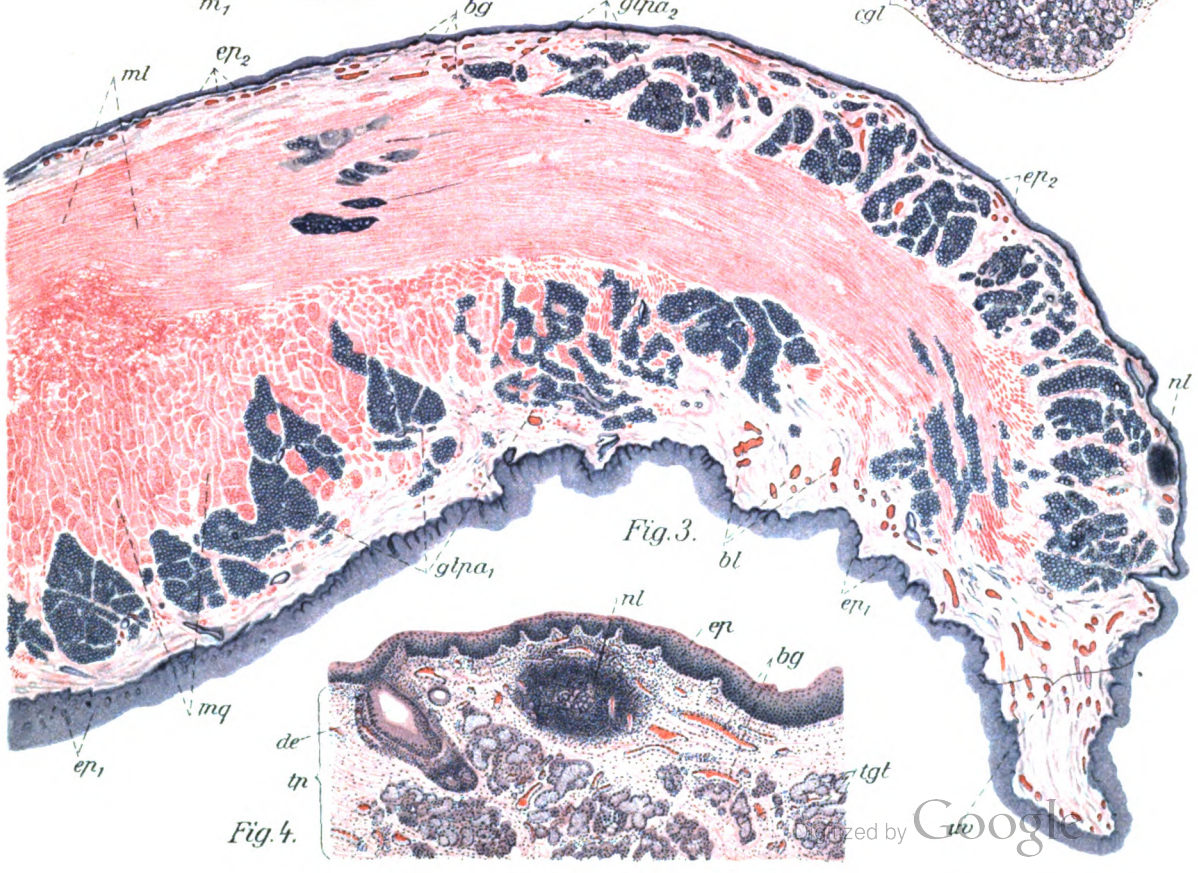

Fig. 3.

Fig. 4.

Digitized by Google

UNIV. OF
CALIFORNIA

Digitized by Google

Im schleimerfüllten Zustand stellen diese Zellen grosse, helle, blasige Gebilde dar, im sekretleeren Zustand sind sie zwar wesentlich dunkler, aber dennoch von den serösen Zellen ausserordentlich leicht schon durch die stärkere Grösse der Zelle und die stets (auch im sekretleerem Zustande) wandständige Lage des Kerns zu unterscheiden. Sekretkapillaren fehlen immer. Es gibt Drüsenendkammern, die nur Schleimzellen enthalten (selten), solche, die nur seröse Zellen und solche, welche beide Arten gemischt enthalten (sehr häufig).

Die Speicheldrüsen zerfallen demnach in rein seröse, in reine Schleimdrüsen und in gemischte Drüsen. Letztere zerfallen wieder in zwei Unterabteilungen, nämlich in solche, deren Endkammern gemischte Zellen enthalten, und in solche, die (schleimsezernierende oder) gemischte Endkammern wie seröse nebeneinander enthalten.

Rein seröse Drüsen der Mundhöhle sind die sogen. Ebnerschen Drüsen in der Gegend der papillae vallatae der Zunge und die Ohrspeicheldrüsse. Rein mucöse Drüsen sind selten. Es finden sich solche am Gaumen, der Zungenwurzel und den Zungenrändern (auch die glandula sublingualis minor ist fast rein mucös). Gemischte Drüsen sind alle übrigen Drüsen der Mundhöhle, namentlich Unterkieferspeicheldrüse und glandula sublingualis major. Doch bestehen zwischen beiden Unterschiede insofern, als die glandula submaxillaris rein seröse Abschnitte enthält, die der Unterzungenspeicheldrüse fehlen (s. u.).

Tab. 24, Fig. 2
Tab. 22, Fig. 3 u. 4

a) Die serösen Drüsen der Mundhöhle.

Die **Ohrspeicheldrüse**, *glandula parotis*, ist wenigstens beim Menschen — eine rein seröse Drüse von fast rein alveolärem Bau[1]). (Zusammengesetzte alveoläre Drüse). Die sezernierenden Endkammern haben die Form von kugligen, gelegentlich allerdings auch etwas länglichen (birnförmigen, sackartigen) Bläschen[2]). Das Lumen ist ausserordentlich eng, oft nur mit Mühe erkennbar, die Drüsenzellen, namentlich im sekreterfüllten Zustande, hoch und nicht besonders dunkel (s. a. ob. Taf. 2, Fig. 1); der Kern liegt selten genau zentral in der Zelle oder nur mässig der Zellbasis genähert und ist klein und kuglig. Im sekretleeren Zustand sind die Zellen niedriger (nur kubisch) und dunkler (trüb). Zwischen den Zellen finden sich blind endende, ziemlich kurze Sekretkapillaren. Die äussere Umhüllung jedes Parotisbläschens geschieht durch eine feine membrana propria, auf deren Innenfläche platte sternförmige Zellen beobachtet werden, die vielleicht kontraktil sind[3]). Im interstitiellen Drüsengewebe kommt fast konstant Fettgewebe vor. Den Uebergang in das Ausführungsgangsystem vermitteln enge aber lange Schaltstücke, die von platten Zellen gebildet werden. Die Schaltstücke gehen einzeln oder in Mehrzahl (unter Vereinigungen) in Sekretröhren (Speichelröhren) über, welche durch ein an der basalen Seite deutlich gestreiftes Epithel (s. a. ob. p. 20 und Taf. 2, Fig. 2) von niedrig zylindrischer Form ausgezeichnet sind. Die Speichelröhren setzen sich dann in weitere Kanalabschnitte fort, die keine basale Streifung der Epithelien

Tab. 23, Fig. 1 u. 2
Fig. 24

[1]) Die Unterschiede zwischen alveolär und tubuloalveolär sind oft nur sehr geringe.
[2]) Die Endkammern der Parotis können auch gegabelt sein.
[3]) In solchen Zellen sind sogar Fibrillen beobachtet worden.

Digitized by Google

Tafel 23. **Mundspeicheldrüsen.**

Fig. 1. Teil eines Durchschnittes der **Ohrspeicheldrüse** des Menschen (28jährig †). Uebersichtsbild des Baues der glandula parotis. Man sieht eine grosse Anzahl von Alveolenquerschnitten, mehrere durch die rote Eosinfärbung kenntliche Sekretröhren und einige enge (blaue) Schaltstücke. Im interstitiellen (interlobulären) Bindegewebe liegt ein grösserer Ausführungsgang (de), zwischen den Alveolen Fettzellen (fez). **Vergr. 80:1. Technik:** Konservierung in absolutem Alkohol. Paraffinschnitte. Färbung mit Boehmerschem Haematoxylin und Eosin.

Fig. 2. Kleiner Teil eines **Parotisdurchschnittes** des Menschen bei starker Vergrösserung. Man sieht ausser einem Sekretrohr mit einmündendem (und am Ende gegabelten) Schaltstück die Durchschnitte einer Anzahl Alveolen. Die engen Lichtungen dieser sind nicht überall sichtbar. Das interstitielle Bindegewebe ist spärlich. Die Zellen zeigen einen eigentümlich vacuolisierten Bau (siehe auch Taf. 2 Fig. 1) Die Streifung des Epithels der Sekretröhren (Stäbchenstruktur) tritt deutlich hervor (vgl. auch Taf. 2 Fig. 2). **Vergr. 300:1. Technik:** wie bei Fig. 1.

Fig. 3. Teil eines Querschnittes der **Unterzungenspeicheldrüse** des Menschen (28jährig †). Uebersichtsbild der Sublingualis. Man erkennt die alveolenartig ausgebuchteten Schläuche mit ihrem gemischten Charakter (Schleimzellen und seröse Zellen) und das stark entwickelte, an Lymphocyten reiche interstitielle Gewebe der Drüse mit zwei grossen Sekretrohren. Links oben ist stellenweise Schleimfärbung eingetreten. **Vergr. 80:1. Technik** wie bei Fig. 1.

Fig. 4. Kleiner Abschnitt eines Querschnittes der **Unterzungenspeicheldrüse.** Das Präparat zeigt den Bau der Tubuli (Tubuloalveoli), die der Hauptmasse nach mucöse Zellen enthalten, daneben aber namentlich an den blinden Enden grosse Gruppen seröser Zellen, zwischen denen das Lumen sich entsprechend verengert (grosse Halbmonde). **Vergr. 250:1. Technik** wie bei Fig. 1.

Fig. 5. Teil eines Durchschnittes der **Unterkieferspeicheldrüse** des Menschen (28jährig †). Uebersichtsbild der Submaxillaris. Es sind grosse Gruppen rein seröser Endkammern sichtbar, daneben spärlich mucöse mit kleinen Halbmonden; ferner enge Schaltstücke und rot gefärbte Sekretröhren. **Vergr. 100:1. Technik** wie bei Fig. 1.

Fig. 6. Kleiner Abschnitt eines **Submaxillaris**querschnittes des Menschen bei starker Vergrösserung. Man sieht viele rein seröse Endkammern, seltener mucöse mit Halbmonden. In ein Schaltstück gehen Endkammern von beiderseitigem Charakter über (rechts). **Vergr. 250:1. Technik** wie bei Fig. 1.

Erklärung der Bezeichnungen für Fig. 1—6.

al = alveoläre Endkammern
art = Arterie
bd = interstitielles Bindegewebe
bdk = Bindegewebskern
bdl = lymphoides Bindegewebe
bg = Blutgefässe
de = grösserer Ast des ductus parotideus
ep = Stäbchenepithel des Speichelrohrs
fez = Fettzellen
hm = Halbmonde
l = Lumen
lse = Lumen seröser Abschnitte
lsm = Lumen zwischen mucösen Zellen
lsch = Lumen des Schaltstückes
lspr = Lumen des Speichelrohres
muz = mucöse Zellen
sch = Schaltstücke
serz = seröse Zellen
spr = Sekretröhrchen
tu = tubulöse bezw. tubuloalveoläre Endkammern
tumu = mucöse Endkammern
tuse = seröse Endkammern
ve = Vene
* = Flachschnitt des Schaltstückes

Digitized by Google

UNIV. OF
CALIFORNIA

Tab. 23.

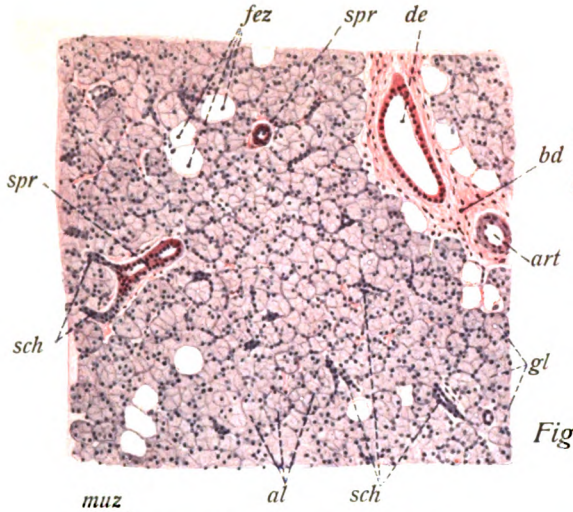

Fig. 1.

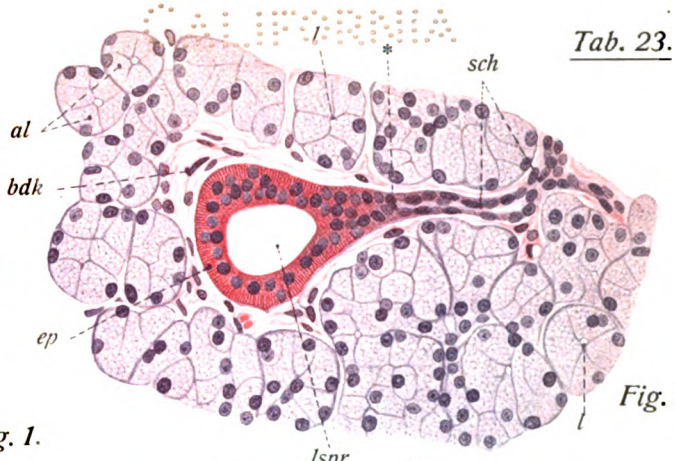

Fig. 2.

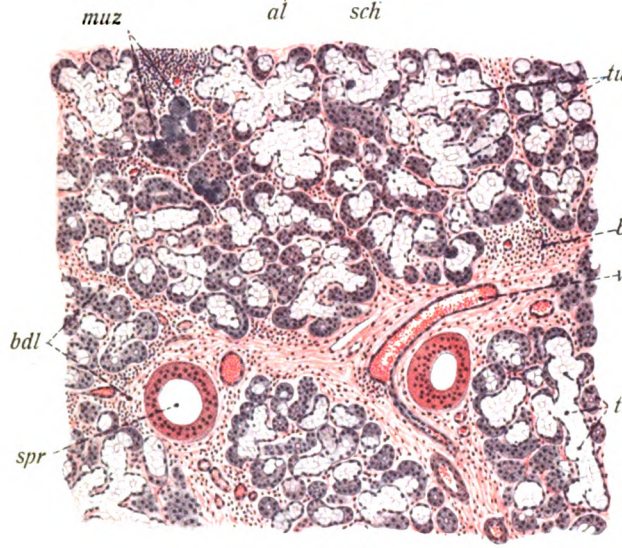

Fig. 3.

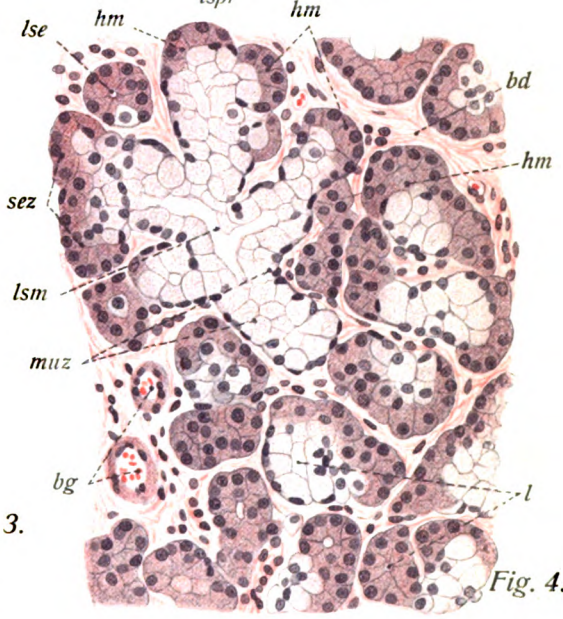

Fig. 4.

Fig. 5.

Fig. 6.

Digitized by Google

UNIV. OF
CALIFORNIA

Digitized by Google

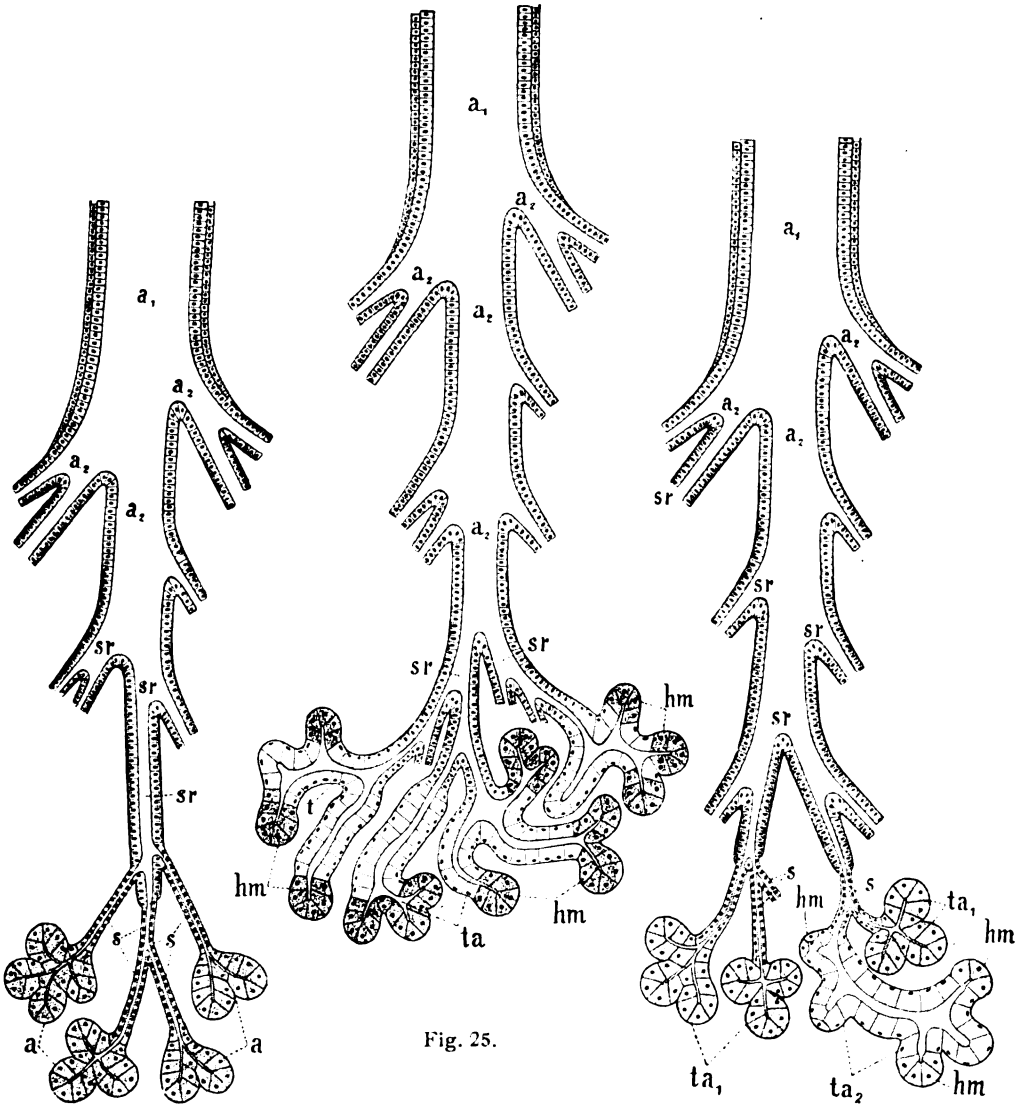

Fig. 24. Fig. 25. Fig. 26.

Fig. 24. **Schema der Glandula parotis.**
Fig. 25. **Schema der Glandula sublingualis major.**
Fig. 26. **Schema der Glandula submaxillaris.**

Erklärungen der Bezeichnungen für Fig. 24—26.

a — Alveolen	*sr* — Sekretröhren
a^1 — Ausführungsgangsäste grösseren Kalibers	*ta* — Tubuloalveäre Endkammern
a^2 — Ausführungsgangsäste mittleren Kalibers	ta^1 — Endkammern serösen Charakters
hm — Halbmonde	ta^2 — Endkammern mucösen Charakters
s — Schaltstücke	

Digitized by Google

mehr erkennen lassen und deren Epithel gegen die direkten Aeste des Hauptausführungsgangs (*ductus parotideus*)[1]) hin zweischichtig (zweireihig) wird (unten runde, oben zylindrische Zellen).

Tab. 24, Fig. 2 u. 3 Aehnlich wie die Parotis verhalten sich die Ebnerschen Zungendrüsen (Eiweissdrüsen der Zunge), nur sind sie (zusammengesetzt-)tubulös. Ihre Endkammern werden von kleinen, kubischen, dunklen Zellen gebildet, die auch im sekreterfüllten Zustand weder die Grösse noch die Helligkeit der Parotisdrüsenzellen erreichen.[2]) Sie gehen direkt in kleine, hauptsächlich in die Täler der papilla foliata (beziehungsweise vallata) ausmündende Ausführungsgänge über, welche ein ein- bis mehrreihiges Zylinderepithel (oder Flimmerepithel) besitzen.

b) Die rein mucösen Drüsen der Mundhöhle.

Sie sind auf die oben (p. 125) genannten Stellen beschränkt, namentlich an den Zungenbälgen häufig, wobei die mit zylindrischem Epithel ausgekleideten Ausführungsgänge in die Balghöhle auszumünden pflegen. Die sezernierenden Zellen zeigen den Charakter der Schleimzellen (s. ob. p. 125), Sekretkapillaren fehlen.

c) Die gemischten Drüsen der Mundhöhle.

Tab. 23, Fig. 5 u. 6 Fig. 26 Die **Unterkieferspeicheldrüse**, *glandula (salivaris) submaxillaris*, besitzt zweierlei Endkammern, rein seröse von alveolärem Bau, die denen der Parotis sehr ähnlich sind, und vor den tubuloalveolären (stellenweise auch fast rein tubulösen) mucösen Abschnitten erheblich überwiegen. Die letzteren, die sich durch ihr stärkeres Kaliber und die helleren Zellen sofort von den rein serösen Drüsenbläschen unterscheiden lassen, sind nun nicht rein, wenn auch überwiegend mucös. Kleine[3]), oft halbmondförmige Gruppen von dunkleren serösen Zellen sitzen entweder an den blinden Enden der häufig gegabelten Schläuche oder seitlich den mucösen Zellen an (Gianuzzische Halbmonde). Sekretkapillaren kommen nur zwischen den serösen Zellen vor (also in den rein serösen Endkammern und in den Halbmonden). Die von einer membrana propria umgebenen Endkammern der Unterkieferspeicheldrüse gehen in deutliche, plattzellige Schaltstücke über, diese in Sekretröhren (Speichelröhren), die denen der Parotis ähneln und wie diese basalgestreifte Epithelien besitzen. Die stärkeren Aeste des Kanalsystems haben ein mehrschichtiges, der Hauptausführungsgang *(ductus submaxillaris)* selbst ein ziemlich dickes Epithel. Das interstitielle Gewebe ist an elastischen Fasern reiches, spärliches Bindegewebe.

Tab. 23, Fig. 3 u. 4 Fig. 25 Die **Unterzungenspeicheldrüse**, *glandula (salivaris) submaxillaris major*[4]), besitzt tubuloalveoläre, oft gegabelte und gewundene, stellenweise auch verdickte ziemlich lange (mehr tubulöse als alveoläre) Endkammern, die sämtlich den

[1]) Man teilt die Speicheldrüsen nach der Zahl der Ausführungsgänge auch wohl in monostomatische (Parotis, Submaxillaris, Sublingualis major) und polystomatische (alle übrigen).

[2]) Die innere, dem Lumen zugekehrte Zone der Zelle ist dunkler (und deutlich körnig) als die äussere, die den Kern enthält.

[3]) Mitunter wird ein Halbmond nur von einer einzigen Zelle gebildet. Meist sind es 2 bis 5 Zellen.

[4]) Die mittels des ductus sublingualis major in den ductus submaxillaris mündende, nicht ganz konstante Hauptmasse der Unterzungendrüse ist von den mittels der ductus sublinguales minores ausmündenden 5 bis 20 kleinen Drüsenkörpern der „glandula sublingualis minor“ nicht nur makroskopisch trennbar sondern auch im Bau verschieden.

Digitized by Google

gleichen Bau zeigen (im Gegensatz zur Unterkieferspeicheldrüse), d. h. sie bestehen der Hauptsache nach aus mucösen Zellen, die sich um ein relativ weites Lumen gruppieren, und ähneln den Schleimtubuli der glandula submaxillaris, nur sind die Halbmonde viel grösser und werden stets von einer ganzen Anzahl seröser Zellen gebildet. Sekretkapillaren finden sich nur im Bereiche der Halbmonde, wo das Lumen auch sehr eng ist [1]). Das Ausführungsgangsystem ist einfacher gebaut als das der Parotis und Submaxillaris. Es entbehrt der Schaltstücke und auch die Streifung des Epithels der Sekretröhren fehlt in der Regel; ferner sind die Sekretröhren kurz. Auf diese folgen Gänge grösseren Kalibers mit einfachem Zylinderepithel, während der Hauptgang *(ductus sublingualis major)* und seine direkten Aeste zweireihiges Zylinderepithel zeigen. Das interstitielle Bindegewebe ist reich an Lymphzellen und macht oft den Eindruck eines diffus lymphatischen Gewebes. Viel weniger Halbmonde findet man in der *glandula sublingualis minor*, ihre Tubuli sind fast rein mucös.

Tab. 23, Fig. 3 u. 4

Fig. 25.

Die kleineren Drüsen der Mundhöhle, die gemischter Natur sind und die man auch als Schleimdrüsen mit Halbmonden bezeichnen kann *(glandulae labiales, molares, buccales, linguales anteriores* siehe Sobotta, deskript. Anat. dies. Verl. 1904—1907), stimmen im Bau mit der Unterzungenspeicheldrüse überein.

Tab. 22, Fig. 2

Die Mundhöhlendrüsen sind reich an Blutgefässen, deren Kapillaren die Drüsenendkammern umspinnen. Die Lymphgefässe dagegen sind noch nicht genauer bekannt. Gewöhnlich werden im Innern der Drüse Lymphbahnen angenommen.

Die Nerven der Speicheldrüsen sind z. T. markhaltige, z. T. marklose. Die letzteren sind sympathischer Abkunft und hauptsächlich Gefässnerven, auch finden sich zerstreut Ganglienzellen und kleine Ganglien in ihrem Verlaufe. Die markhaltigen Fasern treten an die Drüsenendkammern heran, verlieren ihr Mark, umgeben die membrana propria und senden auch feine Aeste durch diese hindurch ins Innere der Endkammer, wo sie zwischen den Drüsenzellen selbst enden.

6. Die Zunge, *lingua.*

Die Substanz der Zunge besteht im wesentlichen aus der quergestreiften Zungenmuskulatur [2]) und der mittels einer aponeurotischen Submucosa *(fascia linguae)* fest aufsitzenden Schleimhaut, *tunica mucosa linguae.* Man unterscheidet an der Zunge einen vorderen „papillären" und hinteren tonsillären Teil [2]).

Tab. 24

Die Papillen der Zunge tragen diesen Namen fälschlicherweise. Es sind nicht Papillen sondern Zotten [3]), die selbst wiederum Papillen tragen, sogen. Sekundärpapillen. Man unterscheidet beim Menschen hauptsächlich vier Formen: *„papillae" filiformes* (conicae), *fungiformes, vallatae* (circumvallatae) und *foliatae.*

[1]) Da die Halbmonde gross sind und die Endkammern gekrümmt, so erhält man auf jedem Durchschnitt der Drüse Querschnitte der Halbmonde, die von Querschnitten seröser Drüsenendkammern nicht zu unterscheiden sind.

[2]) Näheres siehe Sobotta, descript. Anat. dies. Verl. 1904—1907. Die Muskelfasern der Zunge sind in der Nähe ihrer Insertion an der Schleimhaut oft geteilt oder verästelt (s. o. p. 42).

[3]) Unter Papillen versteht man Vorwölbungen des Bindegewebes (z. B. des Corium der äusseren Haut) in das Epithel, ohne dass dadurch die Oberflächenebene des Epithels verändert würde (diese bleibt glatt). Zotten dagegen sind über die Oberfläche z. B. der Schleimhaut hervorragende Gebilde, die aus Bindegewebe und Epithel bestehen. An der äusseren Haut gibt es normalerweise nur Papillen, keine Zotten; solche (Warzen, Condylome) sind pathologisch.

Digitized by Google

Fig. 1. Teil eines Durchschnittes des vorderen Abschnittes der menschlichen **Zunge** (28 jährig †). Man sieht die Schleimhaut mit mehreren papillae filiformes und einer papilla fungiformis, die fascia linguae und die oberflächliche Muskellage. **Vergr. 30 : 1. Technik:** Konservierung in Müllerscher Flüssigkeit. Zelloidinschnitte. Färbung mit Haematoxylin und Eosin.

Fig. 2. Senkrechter Durchschnitt durch eine **papilla vallata** der menschlichen Zunge. Man sieht das typische Bild der umwallten Papille mit ihren Sekundärpapillen und den Geschmacksknospen an der Seitenfläche und der gegenüberliegenden Wand des Wallgrabens. In der Basis der Papille Nerven und Ganglienzellen ferner seröse Drüsen. **Vergr. 40 : 1. Technik:** Konservierung in Zenkerscher Lösung. Zelloidinschnitte. Färbung mit Haematoxylin und Eosin.

Fig. 3. Längsschnitt der **papilla foliata** des Menschen (21 jährig †). Das Präparat gibt ein gutes Uebersichtsbild der aus einzelnen parallelen Blättern zusammengesetzten Papille. An den einander zugekehrten Flächen der Blätter sitzen zahlreiche Geschmacksknospen. In der Tiefe neben zerstreuten Muskeln und Drüsen, Nerven und einige Ganglienzellen. **Vergr. 20 : 1. Technik** wie bei Fig. 2.

Fig. 4. Senkrechter Durchschnitt durch einen **Zungenbalg** des Menschen (28 jährig †). Uebersichtsbild des Zungenbalges mit der Balghöhle und der adenoiden Wandung der Balghöhle mit den einzelnen Lymphknötchen und Keimzentren. Das Oberflächenepithel der Balghöhle wird von Leukocyten durchsetzt. Links ein grösserer Drüsengang. **Vergr. 25 : 1. Technik:** Konservierung mit Müllerscher Flüssigkeit. Zelloidinschnitte. Färbung mit Haematoxylin und Eosin.

Erklärung der Bezeichnungen für Fig. 1—4.

bg = Blutgefässe
bh = Balghöhle
cal = Geschmacksknospen
de = Drüsenausführungsgang
ep = Epithel
ep$_1$ = intaktes Oberflächenepithel
ep$_2$ = von Leukocyten durchsetztes Epithel
fe = Fettgewebe
fl = fascia linguae (in Fig. 4 dagegen folliculus lingualis)
fol = Blätter der papilla foliata
kz = Keimzentren
gl = Seröse Drüsen
kz = Keimzentrum
m = Muskulatur
n = Nerven
nl = Lymphknötchen
nz = Nervenzellen
pafi = papillae filiformes
pafu = papilla fungiformis
pas = Sekundärpapillen
pav = papilla vallata
tp = tunica propria
× = halbverhornte Spitzen der papillae filiformes
×× = Tal zwischen umwallter Papille und Wallgraben
* = abgestossene Epithelmassen

Digitized by Google

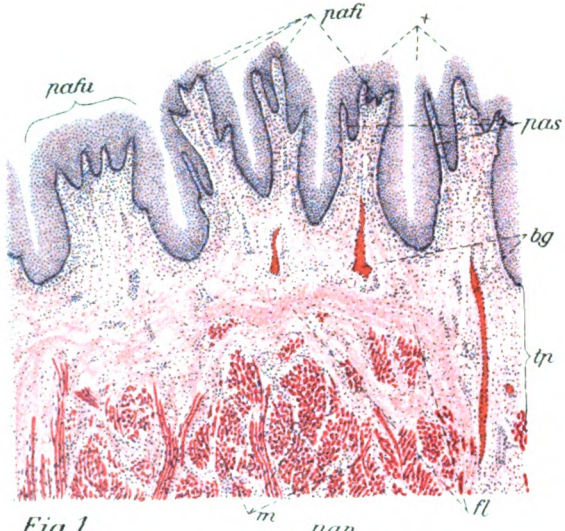

Fig. 1.

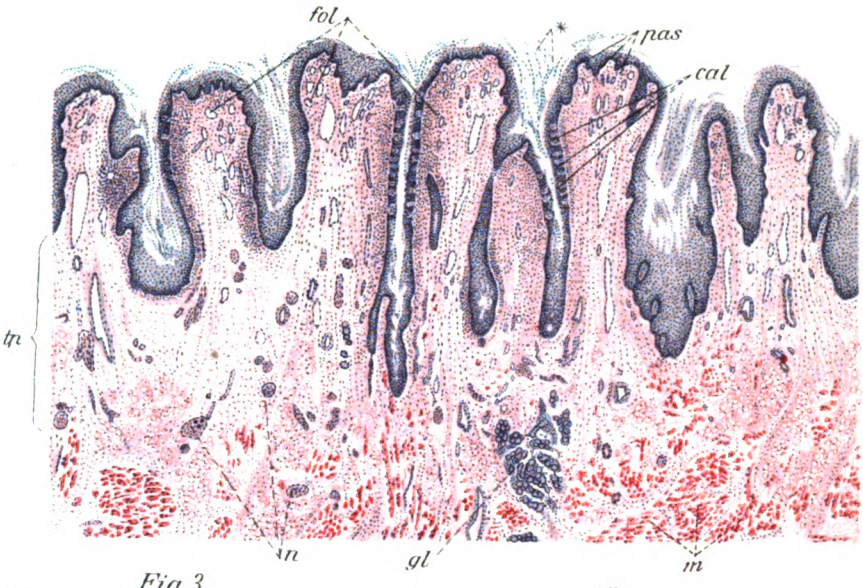

Fig. 3.

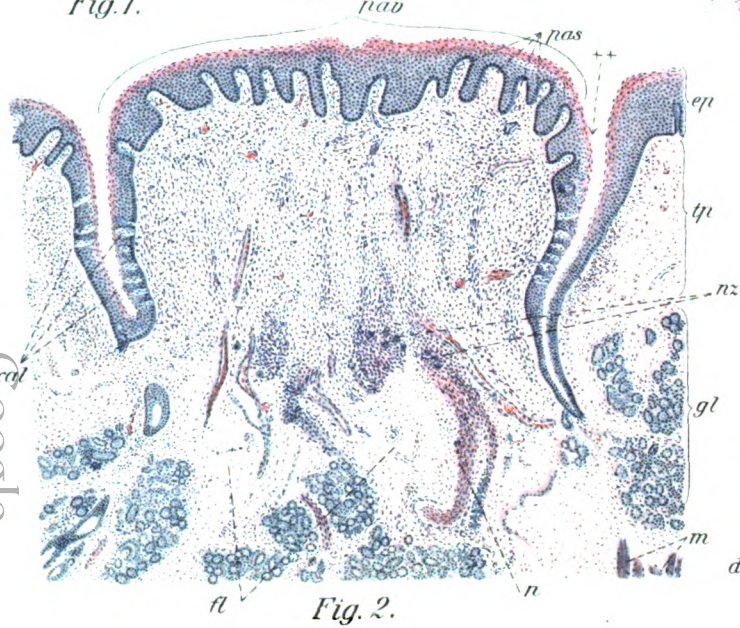

Fig. 2.

Fig. 4.

Digitized by Google

UNIV. OF
CALIFORNIA

Digitized by Google

Die faden- und pilzförmigen „Papillen" kommen gemischt auf dem ganzen papillären Teil der Zunge vor, die umwallten Papillen dagegen in beschränkter Zahl an der Grenze gegen den tonsillären, die blattförmigen jederseits in Einzahl am hintern Seitenrand der Zunge. Tab. 24, Fig. 1

Die papillae filiformes bestehen aus einem, an elastischen Fasern reichen bindegewebigen Grundstock von kurz-fadenförmiger bis konischer Gestalt. Ueberzogen sind sie von einem dicken geschichteten Plattenepithel, dessen obere platte Zellen oft in vielen Schichten angeordnet sind und halbverhornte Spitzen bilden. Sie stellen die grösste Masse aller Zungenpapillen dar. Gewöhnlich zeigen sie eine (wechselnde) Zahl von hohen Sekundärpapillen. Ihre Länge schwankt zwischen 1 und 3 mm.

Die *papillae fungiformes* haben einen breiten bindegewebigen, an elastischen Fasern armen Grundstock mit einer grösseren Zahl häufig ziemlich breiter und meist nicht sehr hoher Sekundärpapillen an der Oberfläche. Der Epithelüberzug ist meist ganz glatt ohne verhornte Spitzen oder sonstige Hervorragungen. Auch ist er beträchtlich dünner als der der fadenförmigen Papillen.[1]) Das obere Ende der nur $^1/_2$—$1^1/_2$ mm hohen Papille ist meist deutlich breiter als die Basis (daher die Pilzform).

Die *papillae vallatae* haben die Form der fungiformes, nur sind sie grösser als diese, namentlich breiter, aber oft niedriger; sie werden von einem glatten, nicht papillentragenden Wall sowie von einer ringförmigen Furche umgeben. Sie besitzen hauptsächlich an der Oberfläche, nur gelegentlich auch an der Seitenfläche (Sekundär-)Papillen, die meist niedrig sind. Am seitlichen Umfang der umwallten Papille liegen, und zwar im Epithel und auch an der gegenüberliegenden Fläche des Walles Geschmacksknospen (s. u. p. 249). Der bindegewebige Grundstock der papillae vallatae enthält viele Nervenfasern und auch zerstreute Ganglienzellen oder Ganglienzellgruppen. Diese Papillen sind nur 1—$1^1/_2$ mm hoch, aber 1—5 mm breit. Tab. 24, Fig. 2

Die *papilla foliata* ist eine beim Menschen sehr variabel ausgebildete, bei manchen Tieren (Kaninchen) sehr stark entwickelte Bildung. Sie besteht aus parallelen, blattförmigen Erhebungen mit entsprechenden Vertiefungen und enthält wie die umwallten Papillen reichlich Geschmacksknospen (im Epithel der Seitenflächen der Blätter). Tab. 24, Fig. 3

Die **lymphatischen Bildungen der Zunge** sind teils solitäre Knötchen, wie im Wall der papillae vallatae, teils — und zwar vorzugsweise — gehäufte Knötchen. Letztere bilden auf der Zunge die sogen. Zungenbälge (Balgdrüsen), *folliculi linguales*.

Die Zungenbälge sind flache, warzenförmige Erhabenheiten der Zungenschleimhaut von 1—4 mm Grösse, welche in der Mitte eine enge, aber ziemlich tiefe Einbuchtung, die Balghöhle, zeigen. Die Wandung der Balghöhle besteht aus lymphatischem Gewebe mit Lymphknötchen und Keimzentren, das sich scharf gegen das umliegende (Binde-) Gewebe der Zungenschleimhaut und gegen die Tab. 24, Fig. 4

[1]) Infolgedessen sehen die pilzförmigen Papillen beim Lebenden rot aus, weil die Blutgefässe der Papilla durch das verhältnismässig dünne Epithel hindurchscheinen.

Digitized by Google

Tab. 24, Fig. 4 Muskulatur abgrenzt. Die Balghöhle ist mit dem geschichteten Plattenepithel der Zungenoberfläche überzogen; letzteres wird jedoch hier von massenhaft auswandernden Leukocyten vielfach durchbrochen (s. a. u. p. 133).

Ueber die Drüsen der Zunge (s. ob. p. 115 u. 129). Die Blutgefässe der Zunge sind sehr reichlich. Von einem Netze der Schleimhaut dringen Kapillarschlingen in die Sekundärpapillen, ebenso treten Kapillaren in die Zungenbälge. Lymphgefässe finden sich ebenfalls zahlreich, besonders im hinteren, tonsillären Teil des Organs, wo sie die Zungenbälge netzförmig umspinnen.

Die Nerven der Zunge enden teils mit motorischen Endplatten (Zweige des n. hypoglossus) an den Zungenmuskelfasern, teils treten sie zu den Geschmacksknospen der papillae vallatae und foliatae (Zweige des n. glossopharyngeus), teils endigen sie als sensible Nerven (n. lingualis) mit einfachen Endigungen oder auch mit Terminalkörperchen in der Schleimhaut und im Epithel selbst. In den umwallten Papillen findet man regelmässig Gruppen von Ganglienzellen (Hemiganglien).

7. Gaumensegel, Gaumenmandel, Pharynx.

Tab. 22, Fig. 3 u. 4 Das Gaumensegel, *velum palatinum*, zeigt auf seiner vorderen, der Mundhöhle zugekehrten Fläche den Charakter der Mundschleimhaut, d. h. hohes, geschichtetes Pflasterepithel mit hohen Papillen. Die Schleimhaut, welche nicht scharf von einer Submucosa getrennt werden kann, enthält eine sehr dicke, kompakte Lage von mucösen Drüsen (s. ob. p. 125), die oft tief in die Muskulatur des Gaumensegels hineinragen. Zwischen den Drüsen, beziehungsweise ihren Ausführungsgängen, enthält die Schleimhaut ausser elastischen Fasern häufig Fettgewebe. Die hintere, an den Nasenrachenraum grenzende Fläche des Gaumensegels trägt ein niedriges geschichtetes Pflasterepithel mit ganz niedrigen Papillen, das gegen die Nasenhöhle hin allmählich in das geschichtete Flimmerepithel dieser übergeht. Auch diese Schleimhautfläche des Gaumensegels ist reich an Drüsen, doch handelt es sich hier nicht um rein mucöse, sondern gemischte Drüsen (mit Halbmonden)[1]). Ferner kommen sowohl kleine, solitäre Follikel wie auch diffus lymphatisches Gewebe vor. In der Mitte zwischen beiden Schleimhautflächen liegt die quergestreifte Muskulatur des weichen Gaumens (*m. uvulae* und Ausstrahlungen des *m. levator veli palatini*).

Tab. 25, Fig. 1 u. 2 Die Gaumenmandel, *tonsilla palatina*, ist ähnlich gebaut wie die Zungenbälge (s. ob.), nur aus viel zahlreicheren Lymphknötchen zusammengesetzt. Ihr lymphatisches Gewebe ist ebenfalls scharf gegen die dicht benachbarte Muskulatur und die Schleimdrüsen der Gaumenbögen abgesetzt. Von der Schleimhautoberfläche gehen viele unregelmässig gestaltete, häufig im Grunde erweiterte und sich gleichsam verzweigende (d. h. mit Aussackungen versehene) Buchten aus, die *fossulae tonsillares*. Alle diese sind von lymphatischem (adenoiden) Gewebe mit Sekundärknötchen und Keimzentren umgeben und vom geschichteten Plattenepithel ausgekleidet. Bindegewebige Septa erstrecken sich von der Unterlage der Tonsille in das lymphatische Gewebe derart, dass jede fossula jederseits eine, aus nur einer

[1]) Diese Drüsen liegen in der Schleimhaut bzw. Submucosa. In die Muskellage dringen sie nicht vor.

Digitized by Google

Reihe von Sekundärknötchen bestehende Wand besitzt, dass also die Tonsille durch bindegewebige Septen gleichsam in einzelne lymphatische Blätter zerlegt wird.

An der Tonsille lassen sich wie an allen lymphatischen Bildungen, die mit dem Epithel verwachsen sind, die Vorgänge der Durchwachsung und Durchwanderung des Epithels durch Leukocyten beobachten. Dieser Vorgang erscheint viel deutlicher da, wo erstlich ein hohes, mehrschichtiges Epithel besteht und zweitens die Durchwanderung in grossen Mengen erfolgt; das ist u. a. an der Tonsille und den Zungenbälgen der Fall. Man findet hier, z. B. in den Tonsillarbuchten Stellen des geschichteten Pflasterepithels, welche keine Leukocyten enthalten; daneben finden sich letztere vereinzelt zwischen den Epithelzellen; dann kommen Stellen, wo bereits Gruppen von Leukocyten im Epithel zu finden sind. Schliesslich wandern die Leukocyten so massenhaft aus, dass das Epithel vollständig von ihnen durchsetzt ist und direkt zerrissen wird. Zwischen grossen Haufen von Leukocyten sind dann nur noch vereinzelte Gruppen von Epithelzellen zu sehen. Bei diesem Vorgange verstreichen erstlich die Papillen der Schleimhaut; ferner nimmt das Epithel durch die massenhaft eingelagerten Leukocyten an Dicke zu und an den Stellen, wo die Zahl der Leukocyten grösser ist als die der Epithelzellen, verschwindet die scharfe Grenzlinie zwischen Epithel und lymphatischem Gewebe der Schleimhaut. Tab. 25, Fig. 2

Der Schlundkopf, *pharynx*, zeigt im Baue seiner Wandung ähnliche Verhältnisse wie die Mundhöhle, nur findet sich eine, die Schleimhaut von der Muskelhaut scharf trennende Lage elastischer Fasern (elastische Grenzschicht), die auch Fortsätze zwischen die Muskelbündel sendet. Das Epithel der Pharynxschleimhaut ist im mittleren und unteren Abschnitt ein geschichtetes Pflasterepithel, im oberen Abschnitt dagegen grösstenteils ein geschichtetes Flimmerepithel wie in der Nasenhöhle. Die Schleimhaut ist reich an tubuloalveolären Schleimdrüsen und an lymphatischem Gewebe[1]). Dieses verdichtet sich (namentlich im oberen Abschnitt des Organs) sowohl zu Solitärknötchen als auch zu einer, namentlich im Kindesalter deutlichen Rachenmandel, *tonsilla pharyngea*, die im Bau mit der Gaumenmandel der Hauptsache nach übereinstimmt, nur allmählich in das umliegende adenoide Gewebe übergeht. Eine eigentliche Submucosa fehlt dem Pharynx, wenigstens da, wo er eine Muskelhaut hat. Im obersten Teile, wo diese fehlt, tritt die aponeurosis pharyngis an die Stelle einer Submucosa. Blutgefässe, Lymphgefässe und Nerven zeigen das gleiche mikroskopische Verhalten wie in der Mundhöhle. Tab. 54, Fig. 3

8. Die Speiseröhre, *Oesophagus.*

Die Wandungen der Speiseröhre bestehen aus Schleimhaut, Muskelhaut und einer nicht scharf begrenzten Adventitia. Das Epithel ist durchgängig ein geschichtetes Pflasterepithel mit ziemlich hohen, spitzen Papillen. Die tunica propria der Schleimhaut zeigt sonst keine Besonderheiten, ausser kleinen Lymphknötchen, die gelegentlich um die Ausführungsgänge der Drüsen gelegen sind. Die Muscularis mucosae ist sehr gut entwickelt, und besteht im wesentlichen aus Längsbündeln. Tab. 25, Fig. 3 u. 5

[1]) Aehnlich wie an der Speiseröhre legen sich Ansammlungen von Lymphzellen häufig um die Drüsenausführungsgänge.

Digitized by Google

Fig. 1. Senkrechter Längsschnitt der **Gaumenmandel** des Menschen (22jährig †). Uebersichtsbild der tonsilla palatina mit ihren, von adenoidem Gewebe ausgekleideten Buchten, den bindegewebigen Septen und der benachbarten Muskulatur der Gaumenbögen. **Vergr. 6½:1. Technik:** Konservierung mit Zenkerscher Lösung. Zelloidinschnitte. Färbung mit Boehmer's Haematoxylin und Eosin.

Fig. 2. Senkrechter Durchschnitt durch einen Teil der **Schleimhaut** einer **Tonsillarbucht.** (Teil des in Fig. 1 abgebildeten Präparates.) Das Präparat lässt die massenhafte Durchwanderung der Leukocyten durch das Epithel erkennen. Links wenig Leukocyten im Epithel, in der Mitte schon einzelne Gruppen, rechts so viel Leukocyten, dass die Epithelzellen nur noch einzelne Nester bilden und die basale Grenze des Epithels nicht mehr erkennbar ist. **Vergr. 220:1. Technik** wie bei Fig. 1.

Fig. 3. Querschnitt der menschlichen **Speiseröhre** in der Höhe des mittleren Drittels (28jährig †). Die Figur gibt ein Uebersichtsbild vom Baue des Oesophagus und der Schichtung seiner Wand. Die Muskulatur ist in der Höhe des Querschnittes aus quergestreiften und glatten Elementen gemischt. **Vergr. 10:1. Technik:** Konservierung mit Müllerscher Flüssigkeit, sonst wie bei Fig. 1.

Fig. 4. Teil eines Querschnittes der menschlichen **Speiseröhre** (Detailpräparat zu Fig. 1); in der Submucosa eine kleine Schleimdrüse, in der tunica propria ein kleines Lymphknötchen. **Vergr. 18:1. Technik** wie bei Fig. 3. (Lies rechts rm_2 statt rm.)

Fig. 5. Epithel und Schleimhaut der menschlichen **Speiseröhre** (Detailpräparat zu Fig. 1 und 2). Man sieht das hohe geschichtete Pflasterepithel mit den Papillen, die Schleimhaut mit Ansammlungen lymphoider Zellen und die oberflächlichen Bündel der Muscularis mucosae. **Vergr. 35:1. Technik** wie bei Fig. 3.

Erklärung der Bezeichnungen für Fig. 1–5.

bg = Bindegewebe
de = Drüsenausführungsgang
ep = Epithel
ep_1 = intaktes Epithel
ep_2 = von Leukocyten durchsetztes Epithel
ep_3 = abgeschupptes Epithel
gl = Drüsen
glm = Schleimdrüsen
l = Leukocytenanhäufungen
lm = Längsmuskulatur
lm_1 = quergestreifte Längsmuskulatur
lm_2 = glatte Längsmuskulatur
m = Muskulatur
mm = Muscularis mucosae
nl = Lymphknötchen
pa = Papillen
rm = Ringmuskeln
rm_1 = quergestreifte Ringmuskulatur
rm_2 = glatte Ringmuskulatur
se = Septen der Tonsille
su = Submukosa
tp = tunica propria
tpl = lymphatische Schleimhaut
ta = tunica adventitia
$+$ = Tonsillarbuchten
$++$ = innere Längsmuskelbündel
$*$ = basale Epithelgrenze, gut sichtbar
$**$ = basale Epithelgrenze, undeutlich

Digitized by Google

Fig. 5.

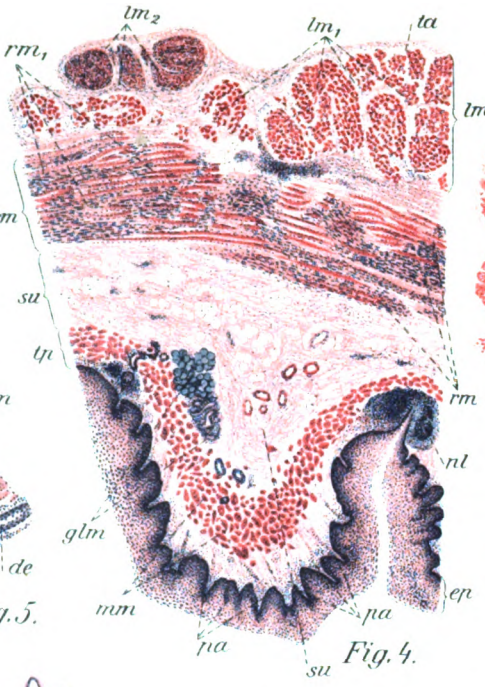

Fig. 4.

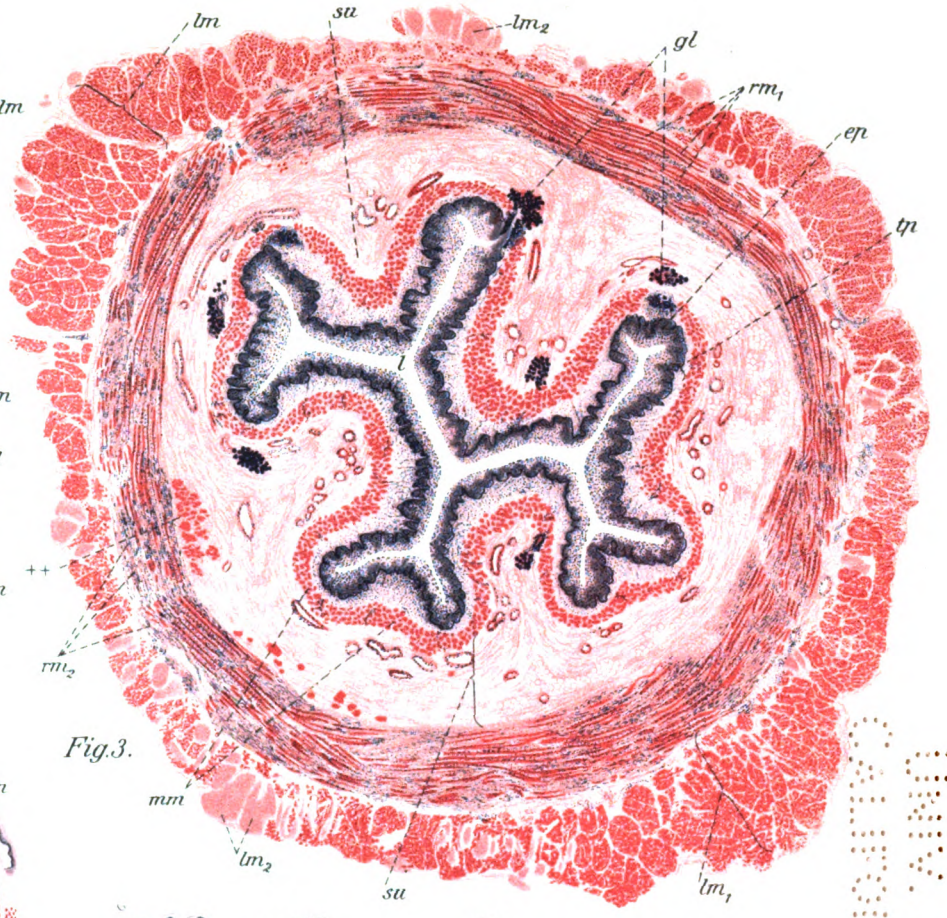

Fig. 3.

Fig. 1.

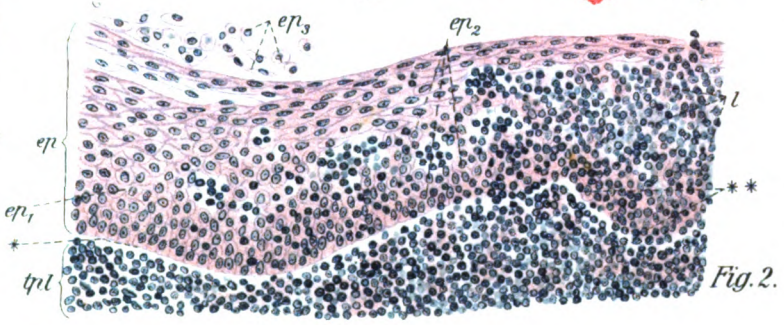

Fig. 2.

Tab. 25.

Digitized by Google

UNIV. OF
CALIFORNIA

Digitized by Google

Die gesamte Schleimhaut (mit der Muscularis mucosae) legt sich im leeren Zustand des Organs in starke Falten.

Die tunica submucosa des Oesophagus setzt sich aus sehr lockerem, häufig fetthaltigem Bindegewebe zusammen, enthält die Nerven und Gefässstämme für die Schleimhaut und kleine Schleimdrüsen (verzweigte tubuloalveoläre Einzeldrüsen). Ihre Ausführungsgänge durchbohren die muscularis mucosae und tunica propria, sind hier häufig von Lymphknötchen umgeben und münden durch das Pflasterepithel zwischen zwei Papillen (meist schräg) ins Lumen. Tab. 25, Fig. 3 u. 4

Ziemlich konstant kommen ausser den Schleimdrüsen noch Oesophagusdrüsen vor, welche ganz den Charakter der Pylorusdrüsen des Magens haben, nur stärker verästelt sind wie diese [1]), sie finden sich insbesondere in der Gegend kurz vor der Einmündung in den Magen und im angrenzenden Abschnitt des Magens selbst und heissen deswegen auch Kardiadrüsen; mitunter kommen sie jedoch auch an anderen Stellen des Oesophagus vor, besonders häufig gerade im oberen Abschnitt. Ferner finden sich neben den Schleimtubuli der gewöhnlichen Drüsen zuweilen auch seröse oder gemischte Tubuli.

Die Muskulatur des Oesophagus ist eine gemischte, d. h. im oberen Abschnitt (etwa $^1/_3$) ist sie nur aus quergestreiften Elementen zusammengesetzt, im mittleren aus quergestreiften und glatten, im unteren Drittel lediglich aus letzteren. Sie zeigt eine deutliche innere Ringmuskellage und stärkere äussere Längslage [2]). Tab. 25, Fig. 3 u. 4

Die Muskulatur wird aussen von Bindegewebe umgeben, welches eine wenig gut abgegrenzte tunica adventitia bildet.

9. Der Magen, *ventriculus.*

Die Magenwandung zeigt im allgemeinen dieselbe Schichtung wie die des Oesophagus; nur wird der Magen vom Peritoneum überzogen, so dass Serosa (und Subserosa) sich zu der Zahl der Schichten hinzugesellen. Tab. 26

Das Epithel der Magenoberfläche, welches auch die Magengrübchen *(foveolae gastricae)* auskleidet, ist ein Zylinderepithel, dessen Zellen in ihrer, der freien Oberfläche zugekehrten Seite verschleimt sind und ähnlich wie die Becherzellen [3]) Schleim produzieren. Je nach dem Grade der Schleimbildung ist der basale nicht verschleimende und kernhaltige Teil der Zelle hoch oder niedrig, der Kern rundlich oder platt.

Die tunica propria des Magens wird unterhalb des Grundes der Magengrübchen von schlauchförmigen Drüsen gebildet, welche in die foveolae [4]) münden und nur wenig interstitielles Gewebe zwischen sich lassen. Letzteres besteht aus einem mehr retikulären wie fibrillärem Bindegewebe, das an Lymphzellen reich ist, namentlich in der Pylorusregion, wo die Drüsen weniger eng beisammen liegen.

[1]) Gelegentlich haben sie sogar Belegzellen (s. u. p. 137) und ähneln dann den Magenfundusdrüsen.

[2]) Mitunter finden sich auch einige innere Längsmuskelbündel.

[3]) Dabei besteht aber ein gewisser Unterschied zwischen den Oberflächenepithelien des Magens und den Becherzellen in Bezug auf die Art der Schleimbildung. Erstere nehmen insbesondere niemals die charakteristische Becherform an, gehen auch bei der Schleimbildung nie zu Grunde (s. a. u. p. 139).

[4]) In jedes Magengrübchen münden mehrere Drüsen.

Digitized by Google

Fig. 1. Senkrechter Durchschnitt der **Magenwand** des Menschen (28jährig †) in der Gegend der **pars pylorica.** Uebersichtsbild der Schichten der Magenwand. Schleimhaut mit den Drüsen, solitären Lymphknötchen und Muscularis mucosae, Submucosa aus lockerem, fettreichem Bindegewebe mit grösseren Gefässästen und die starke Muscularis sind deutlich zu unterscheiden. **Vergr. 20:1. Technik:** Konservierung mit Müllerscher Flüssigkeit. Zelloidinschnitte. Färbung mit Boehmers Haematoxylin und Eosin.

Fig. 2. Teil des in Fig. 1 abgebildeten senkrechten Durchschnittes durch die menschliche **Magenwand** etwas stärker vergrössert. Man übersieht nur die eigentliche Schleimhaut mit den sogen. Pylorusdrüsen, den foveolae gastricae, dem lymphzellreichen, interstitiellen Gewebe und (rechts) ein Solitärknötchen; unten die Muscularis mucosae. **Vergr. 50:1. Technik** wie bei Fig. 1.

Fig. 3. Kleiner Abschnitt der tieferen Schicht der Magenschleimhaut **(Pylorusregion)** des Menschen (21jährig †). Man überblickt bei stärkerer Vergrösserung den Grund einiger Pylorusdrüsen; im interstitiellen Bindegewebe viel Leukocyten. **Vergr. 180:1. Technik:** Konservierung in Pikrin-Sublimat. Paraffinschnitte. Färbung wie bei Fig. 1.

Fig. 4. Senkrechter Durchschnitt durch die **Magenschleimhaut** des Menschen (22 jährig †) in der sogen. **Fundusregion.** Uebersichtsbild. Man sieht die Magengrübchen, vom Oberflächenepithel ausgekleidet, die langen, engen, häufig am Ende gegabelten glandulae gastricae propriae, die lymphoide Schleimhaut selbst und die Muscularis mucosae. An den Drüsen treten (durch gelbrote Färbung) die Belegzellen, namentlich in der Gegend des Halses der Drüsen, deutlich hervor. **Vergr. 45:1. Technik:** Konservierung in Zenkerscher Lösung. Paraffinschnitte. Färbung mit Boehmers Haematoxylin und Orange.

Fig. 5. u. 6. Einzelne **Drüsen der Fundusregion** bei etwas stärkerer Vergrösserung. Man erkennt von rechts nach links) das Magengrübchen mit dem (verschleimten) Oberflächenepithel, Drüsenhals, Drüsenkörper und Drüsengrund. Letzterer enthält nur noch spärliche Belegzellen, während diese am Halse dicht gedrängt liegen. Die Drüse der Fig. 6 ist deutlich gegabelt. **Vergr. 80:1. Technik** wie bei Fig. 4.

Fig. 7. Teil eines Längsschnittes einer **Magenfundusdrüse** des Menschen (22jährig †). Man sieht Ausbuchtungen des Lumens gegen die Belegzellen hin. **Vergr. 300:1. Technik** wie bei Fig. 4.

Fig. 8. **Querschnitte** von **glandulae gastricae propriae** des Menschen (22jährig †) (aus einem Flachschnitte der Fundusschleimhaut). Man erkennt deutlich Hauptzellen (blau) und Belegzellen (gelbrot und stark granuliert). **Vergr. 300:1. Technik** wie bei Fig. 4.

Erklärung der Bezeichnungen für Fig. 1—8.

bg = Blutgefässe
bz = Belegzellen
cgl = Körper der Magendrüse
clgl = Hals der Magendrüse
el = eosinophile Leukocyten
ep = Epithel
fe = Fettgewebe
fg = foveolae gastricae
fngl = Grund der Magendrüse
glg = glandulae gastricae propriae
glmf = glatte Muskelfasern in der Propria
glpy = glandulae pyloricae
hz = Hauptzellen
intb = interstitielles Bindegewebe
l = Lumen
ll = Leukocyten (diffuse Anhäufung in der Schleimhaut)
mm = Muscularis mucosae
mu = Muscularis
nl = noduli lymphatici
oe = Oberflächenepithel
su = Submucosa
tp = tunica propria
* = Lumen der Drüse mit seinen Aussackungen

Digitized by Google

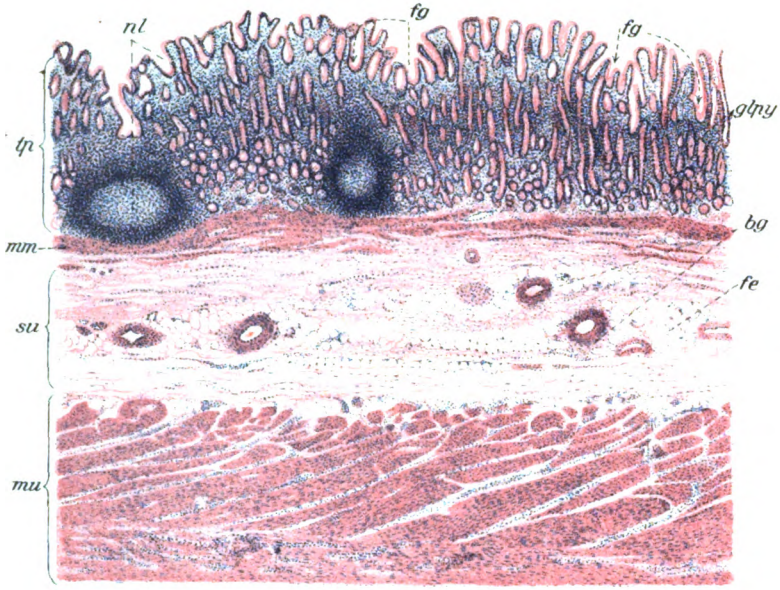

Fig. 1.

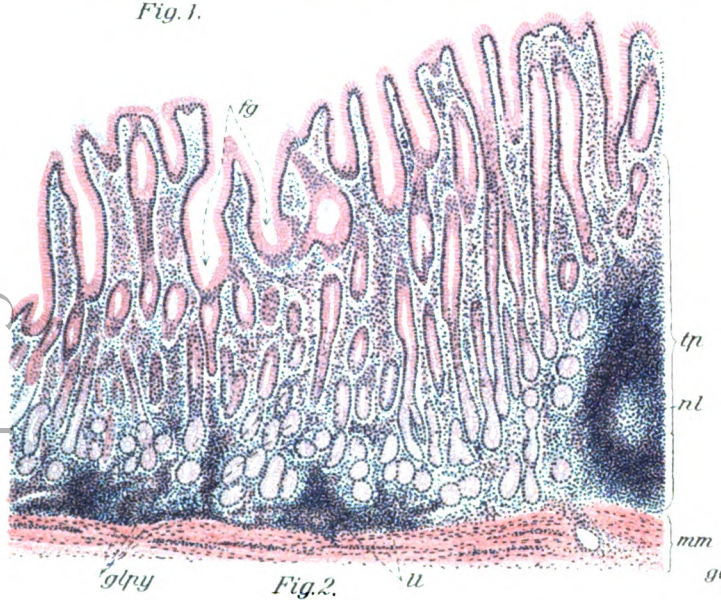

Fig. 2.

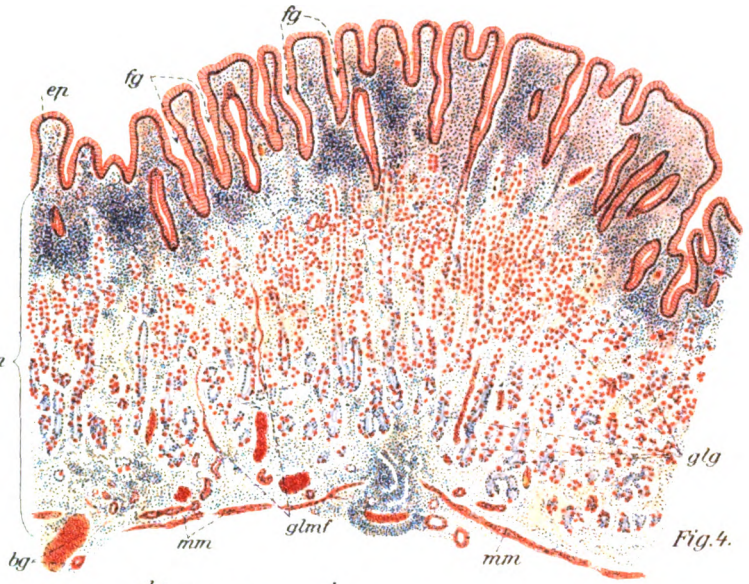

Fig. 4.

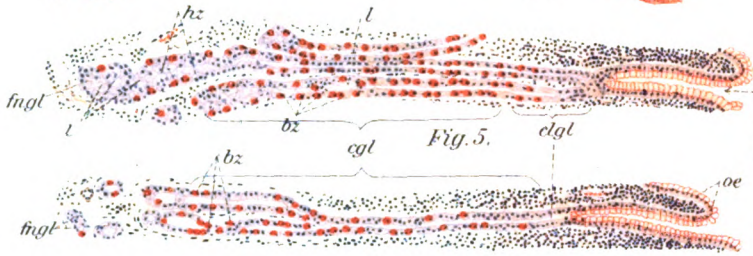

Fig. 5.

Fig. 6.

Fig. 3.

Fig. 7.

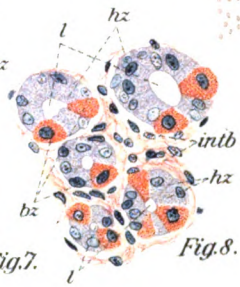

Fig. 8.

Tab. 26.

Digitized by Google

UNIV. OF
CALIFORNIA

Digitized by Google

Hier bilden sich auch häufig Solitärknötchen, die aber auch der übrigen Magenschleimhaut nicht fehlen. Stärkere Lagen interstitiellen Gewebes finden sich auch in der Fundusregion oberhalb der Drüsenzone, in der Höhe der Magengrübchen (in deren Wänden). Die Drüsen sind verschieden in der Region des Hauptteils des Magens (Cardiateil, fundus und corpus) und dem gegen den Pylorus gelegenen Abschnitt. Die Grenze beider Regionen ist in bezug auf das Verhalten der Drüsen keine scharfe. Man unterscheidet demnach Fundusdrüsen oder *glandulae gastricae propriae* und Pylorusdrüsen, *glandulae pyloricae*. Da die Drüsen die Hauptmasse der Schleimhaut bilden, drücken sie derselben auch ihren typischen Charakter auf, so dass man auch wohl von Fundusschleimhaut und Pylorusschleimhaut spricht.

In der Fundusregion sind die foveolae gastricae weniger gross und namentlich weniger tief im Verhältnis zur Dicke der Schleimhaut als in der Pylorusregion; die Drüsen der Fundusregion sind ($^1/_2$—$1^1/_2$ mm) lange, wenig verästelte [1]) und wenig (nur am Grunde) gekrümmte Schläuche; sie enthalten zweierlei Arten von Zellen, Hauptzellen und Belegzellen genannt. Tab. 26, Fig. 4—8

Erstere sind wahrscheinlich als Fortsetzung des Oberflächenepithels zu betrachten; sie sind kleine, ungefähr kubische bis niedrig-zylindrische Zellen. Die Belegzellen sind grosse rundliche oder unregelmässig polygonale Zellen, besitzen ein deutlich körniges Protoplasma und färben sich mit sauren Anilinfarbstoffen intensiv. Nicht selten sind sie zweikernig. Die Belegzellen finden sich reichlich zwischen den Hauptzellen (wenigstens in gleicher Zahl oder überwiegend) im sogen. Drüsenhals, d. h. dem in die foveolae einmündenden Abschnitt, zerstreut im Körper der Drüsen und nur ganz spärlich an dem etwas erweiterten und leicht gekrümmten Drüsenfundus, d. h. dem blinden Ende des Drüsenschlauches. Der letztere Abschnitt der Drüsen wird also fast lediglich von Hauptzellen gebildet. Zwischen den Hauptzellen finden sich interzelluläre, in den Belegzellen intrazelluläre Sekretkapillaren. Letztere münden oft, namentlich wenn die Belegzelle vom Hauptlumen abgedrängt ist, erst in eine kurze, seitliche Ausbuchtung dieses. Letzteres ist die Regel in den tieferen Abschnitten der Drüse [2]). Tab. 26, Fig. 7 u. 8 — Tab. 26, Fig. 5 u. 6 — Fig. 5a

Die Pylorusdrüsen münden in relativ weite und tiefe foveolae. Die Drüsen sind kürzer als die Fundusdrüsen, stärker verästelt und stärker gekrümmt, namentlich am Grunde. Sie sind nicht rein tubulös sondern tubuloalveolär. Sie enthalten nur eine, den Hauptzellen der Fundusdrüsen ähnliche Zellform, die sich jedoch in mancher Hinsicht (z. B. abweichendes Verhalten gegen einige Farbstoffe) von diesen unterscheidet. Ihre Form ist eine zylindrische, der Kern liegt abgeplattet an der basalen Fläche der Zelle, das Protoplasma ist ziemlich hell. Es kommen interzelluläre Sekretkapillaren vor. Das Epithel der Drüsen wird nach aussen von einer strukturlosen Membrana propria umschlossen. Tab. 26, Fig. 1—3

Die Belegzellen sezernieren wahrscheinlich die Salzsäure des Magensaftes, die Hauptzellen und vielleicht auch die Pylorusdrüsen das Pepsin. Demnach wäre der alte Name Labdrüsen für die

[1]) Die Fundusdrüsen können sich nicht nur teilen, es anastomosieren auch benachbarte Drüsen.

[2]) Daher der Name Belegzellen, d. h. Zellen, die nicht in gleicher Lage mit den Hauptzellen liegen, sondern diesen von aussen angelegt erscheinen.

Digitized by Google

glandulae gastricae propriae zu verwerfen. Als Vorstufen des Sekretes treten auch bei den Zellen der Magendrüsen Granula auf.

Tab. 26, Fig. 1, 2, 4

Die Muscularis mucosae des Magens lässt meist deutlich zwei Schichten erkennen, eine Ring- und eine Längsfaserschicht. Einzelne Fasern lösen sich von der Hauptmasse der Schicht ab und steigen in der Schleimhaut zwischen den Drüsen in die Höhe bis fast zum Grunde der foveolae. Am reichlichsten sind diese Fasern in der Pylorusgegend. Die Submucosa verhält sich ähnlich wie beim Oesophagus; sie wird von lockerem Bindegewebe mit elastischen Fasern und mitunter Fettgewebe gebildet. Auch enthält sie die Stämmchen der Blutgefässe und Nerven für die Schleimhaut (s. u. p. 143).

Tab. 26, Fig. 1

Die Muscularis des Magens besteht lediglich aus glatter Muskulatur, welche der Hauptsache nach in zwei am Pylorus deutlich getrennten Schichten angeordnet ist, innere Ring- und äussere Längsmuskellage. Dazu gesellt sich die Ausstrahlung der Oesophagusmuskulatur, wodurch die Schichtung der Magenmuskulatur an der Cardia und dem Magenkörper wesentlich kompliziert wird (näheres siehe Sobotta, deskript. Anat. dies. Verl. 1904—1907).

Die Serosa des Magens trägt auf der Oberfläche das seröse Epithel, zeigt aber sonst keine Besonderheiten.

10. Der Dünndarm, *intestinum tenue.*

Tab. 27
Tab. 28, Fig. 1

Der Dünndarm zeigt im allgemeinen dieselbe Schichtung wie der Magen und in seinem ganzen Verlaufe einen sehr gleichartigen Bau. Kompliziert wird dieser nur im Anfangsteil des Duodenum durch die Duodenaldrüsen.

Die Schleimhaut des Dünndarms ist ausgezeichnet durch das Vorkommen von Zotten. Die Zotten, *villi intestinales* beginnen hoch und gross (gleichzeitig etwas abgeplattet) im Duodenum (gelegentlich schon im Magen dicht am Pylorus) und reichen bis auf die valvula colica. Die Zotten des Ileum sind wesentlich kleiner und mehr zylindrisch bis kegelförmig, während die des Jejunum mehr blattförmig sind. Sie bestehen aus fadenförmigen Schleimhautfortsätzen, die vom Epithel überzogen werden. Ihre Länge beträgt ½—1 mm.

Das Epithel des ganzen Darmkanals, vom Pylorus bis zum After ist ein einfaches Zylinderepithel (s. ob. p. 16). Die Form der Zellen ist meist, z. B. auf

Tab. 1, Fig. 20

der Zottenspitze eine prismatische. Sie besitzten einen deutlich streifigen Cuticularsaum; der längliche Kern liegt in der basalen (schmälern) Hälfte der Zelle. Daneben

Tab. 27, Fig. 5

kommen in wechselnder Zahl Becherzellen vor (s. ob. p. 21). Beide Zellformen finden sich auch im Anfangsteil der kurz-schlauchförmigen, in der tunica propria

Tab. 28, Fig. 1

des Dünndarms gelegenen glandulae intestinales (Lieberkühnschen Drüsen). Diese messen im Dünndarm nur 0,2—0,4 mm in der Länge. Das Zylinderepithel der

Tab. 27, Fig. 4

Drüsen ist jedoch wesentlich niedriger als das der Zotten (ca. 20 zu 30 μ), auch ist der Cuticularsaum des Drüsenepithels weniger deutlich.

Das Epithel sitzt auf einer strukturlosen Basalmembran, welche, da sie gelegentlich deutlich Kerne enthält, wohl bindegewebiger Abkunft ist. Im Epithel finden sich häufig durchwandernde Leukocyten. Wesentliche Besonderheiten zeigt

Digitized by Google

das Epithel nur im Grunde der Lieberkühnschen Drüsen. Die tiefsten, den eigentlichen Drüsenfundus bildenden Zellen besitzen deutliche Sekretgranula, die sich mit verschiedenen Farbstoffen, z. B. sauren Anilinfarben, leicht darstellen lassen (sog. Panethsche Zellen). Die sich nach oben zu anschliessenden Zellen der Drüse zeigen ziemlich regelmässig mitotische Teilungen. Es wird gewöhnlich angenommen, dass diese Teilungen dazu dienen, das Darmepithel zu regenerieren, so dass es sich von der Tiefe der Drüsen bis gegen die Zottenoberfläche verschieben würde. Diese Regeneration wird durch das Absterben von Becherzellen nötig (s. u.) Tab. 2, Fig. 3 Tab. 24, Fig. 2 u. 4

Damit ist nicht gesagt, dass jede Becherzelle unbedingt nach Entleerung ihres Sekretes absterben muss, wenn das wohl auch beim Darme (auch dem Dickdarm) in der Regel der Fall ist. Im Flimmerepithel des Respirationstraktus sind die Becherzellen oft sehr reichlich, Mitosen dagegen fehlen eigentlich völlig. Hier kann es sich also kaum um Absterben der Becherzellen handeln. Die mitotischen Figuren der Epithelzellen der Darmdrüsen liegen stets nahe dem Lumen der Drüsen, nicht in der basalen Hälfte der Zelle.

Die tunica propria des Dünndarms füllt erstlich den (geringen) Raum zwischen den kurzen Dünndarmdrüsen aus, zweitens bildet sie den Grundstock der Zotten. In der Längsachse der letzteren liegt der zentrale oder achsiale Zottenraum (zentrales Chylusgefäss), die Wurzel der Lymphgefässe des Dünndarmes, ferner enthält die Zotte Blutgefässkapillaren, eine geringe Menge faserarmen, an Lymphzellen reichen, mehr retikulären als fibrillären Bindegewebes, einige elastische Fasern und glatte Muskelfasern, welche sich von der Muscularis mucosae bis in die Zotte hineinerstrecken. Die zwischen den glandulae intestinales gelegene Partie der tunica propria ist reich an Leukocyten auch eosinophilen, zeigt sonst aber keine Besonderheiten. Tab. 27, Fig. 5 Tab. 28, Fig. 1 Tab. 27, Fig. 4

Die wohl entwickelte *tunica muscularis mucosae* des Dünndarms besteht gewöhnlich aus zwei Schichten, einer inneren zirkulären und äusseren longitudinalen. Sie sendet (s. ob.) einzelne Fasern in die Zotten. Tab. 27, Fig. 1, 2, 5

Die sehr lockere Submucosa des Darmes enthält ausser gewöhnlichem lockeren Bindegewebe mit elastischen Fasern Gefässe und einen Nervenplexus (s. u. p. 144). In die von der gesamten Schleimhaut (einschliesslich Muscularis mucosae) gebildeten *plicae circulares* (Kerckringsche Falten) ragen feine, gefässhaltige Fortsätze der Submucosa hinein. Tab. 27, Fig. 1—3

Die Muskelhaut, *tunica muscularis,* des Dünndarms zerfällt in zwei deutlich getrennte Schichten, eine starke innere Ring- und äussere Längsmuskulatur. Letztere wird von der Serosa überzogen, die sich wie beim Magen verhält. In den beiden Muskelschichten selbst, wie zwischen beiden liegen viele elastische Fasern, zwischen beiden ferner ein Nervenplexus (s. u. p. 143). Tab. 27, Fig. 3

Abweichend gebaut ist der Anfangsteil des Duodenum insofern, als hier die in der Submucosa gelegenen Duodenaldrüsen das Bild des Darmdurchschnittes komplizieren. In diesem Teil des Zwölffingerdarmes liegen also Drüsen sowohl in der Schleimhaut wie in der Submucosa.

Die Duodenaldrüsen (auch Brunnersche Drüsen genannt) *glandulae duodenales* sind nicht einfache gerade Schläuche wie die Darmdrüsen, sondern verzweigte tubulo-alveoläre Einzeldrüsen. Ihre Zellen ähneln stark denen der Pylorusdrüsen, Tab. 27, Fig. 1 u. 2

Digitized by Google

Fig. 1. Teil eines Längsschnittes des oberen Abschnittes des menschlichen **Duodenum** (22 jährig †). Uebersichtsbild der Schichtung der Wand. Man sieht die breiten hohen Zotten, deren Inhalt sich durch die Konservierung z. T. vom Epithel zurückgezogen hat, die kurzschlauchförmigen Lieberkühnschen Darmdrüsen, die Muscularis mucosae; die Submucosa mit den Duodenaldrüsen (Brunner), Fettgewebe und Ganglien des plexus submucosus und die Muskulatur. **Vergr. 40:1. Technik:** Konservierung in Kalibichromat-Formol. Zelloidinschnitte. Färbung mit Boehmers Haematoxylin und Eosin.

Fig. 2. Teil eines senkrechten Durchschnittes der **Duodenalwand** des Menschen (22 jährig †). Das Präparat zeigt einen Teil der Schleimhaut und die Submucosa. In letzterer die Hauptmasse der Körper der Duodenaldrüsen und ein grösseres ganglion submucosum, in ersterer die oberen Enden dieser Drüsen, die Instestinaldrüsen und die unteren Enden der Zotten. Am Grunde der Instestinaldrüsen sind die Panethschen Zellen als rote Fleckchen sichtbar. **Vergr. 100:1. Technik** wie bei Fig. 1.

Fig. 3. Teil eines Längsschnittes durch das **Jejunum** des Menschen (28 jährig †). Das Präparat zeigt den Durchschnitt der ganzen Darmwand mit allen Schichten. Es sind zwei plicae circulares (Kerckring) durchschnitten, die dicht mit Zotten besetzt sind. In der Submucosa, die in die Kerckringschen Falten hineinragt, grosse Venen. In der Schleimhaut der oberen Falte ein Lymphknötchen. **Vergr. 15:1. Technik:** Konservierung in Alkohol absolutus. Zelloidinschnitte. Färbung mit Haematoxylin und Eosin.

Fig. 4. Teil eines senkrechten Durchschnittes der Schleimhaut des menschlichen **Duodenum** (22 jährig †). Das Präparat zeigt zwei Darmdrüsen und den untern Abschnitt der angrenzenden Teile der Zotten. In den Darmdrüsen sind die stark granulierten Panethschen Zellen, Mitosen und Becherzellen sichtbar. **Vergr. 300:1. Technik** wie bei Fig. 1.

Fig. 5. Teil eines senkrechten Durchschnittes der Schleimhaut des menschlichen **Dünndarmes** (28 jährig †). Man sieht den Längsschnitt von 4 Zotten mit dem Zylinderepithelüberzug, einige kurze Darmdrüsen (Lieberkühn), die Muscularis mucosae mit ihren Fortsätzen in die Zotten. **Vergr. 80:1. Technik** wie bei Fig. 3.

Erklärung der Bezeichnungen für Fig. 1—5.

bg = Blutgefässe
bd = bindegewebiger Grundstock der Zotte
bz = Becherzellen
el = eosinophile Leukocyten
ep = Epithel
ep$_1$ = Epithel der Zottenoberfläche mit Cuticularsaum
ep$_2$ = Epithel der Intestinaldrüse
fe = Fettgewebe
gasu = ganglion submucosum
gld = Duodenaldrüsen (Brunner)
gld$_1$ = obere, bis in die Propria reichende Enden der Duodenaldrüsen
gli = Intestinaldrüsen (Lieberkühn)
intb = interglanduläres Bindegewebe der Propria
lm = Längsmuskulatur
m = Muscularis
mi = Mitosen
mf = einzelne in den Zottengrundstock eindringende Muskelfasern der Muscularis mucosae
mm = Muscularis mucosae
nl = solitäres Lymphknötchen
plc = plicae circulares
pz = Panethsche Zellen
rm = Ringmuskulatur
su = Submucosa
tp = tunica propria
vi = Dünndarmzotten
× = Zwischenräume zwischen den Zotten
* = Flachschnitt einer Intestinaldrüse
** = Spitzen der Zotten
*+ = künstl. durch Schrumpfung des Zotteninhalts entstandene Hohlräume

Digitized by Google

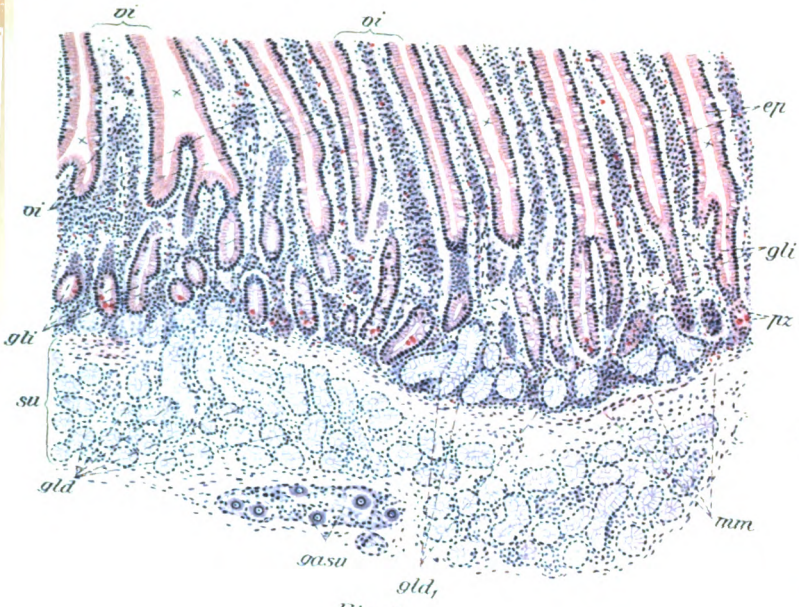

Fig. 2.

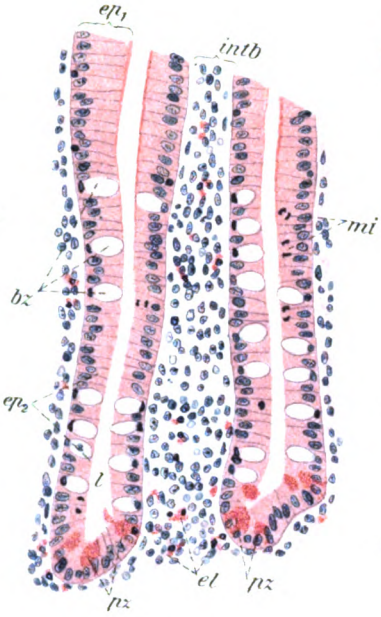

Fig. 4.

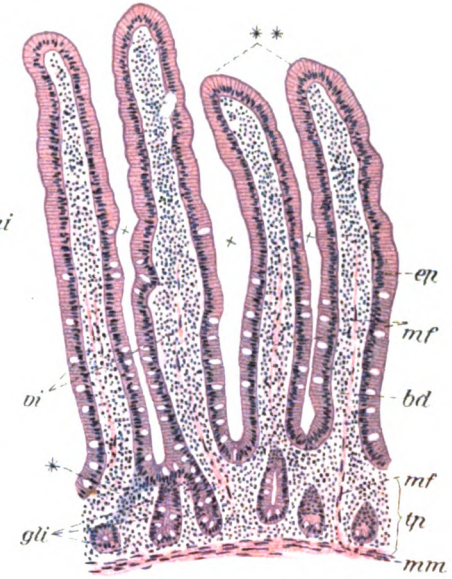

Fig. 5.

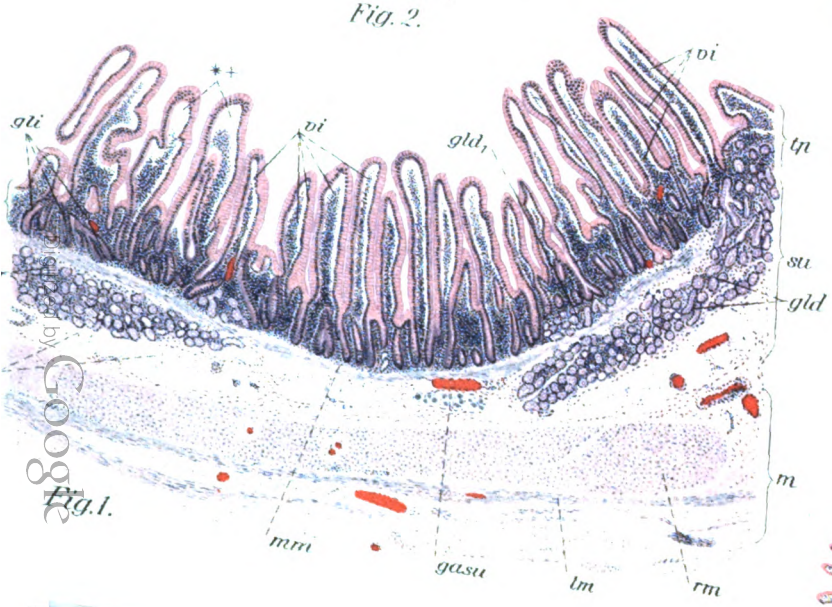

Fig. 1.

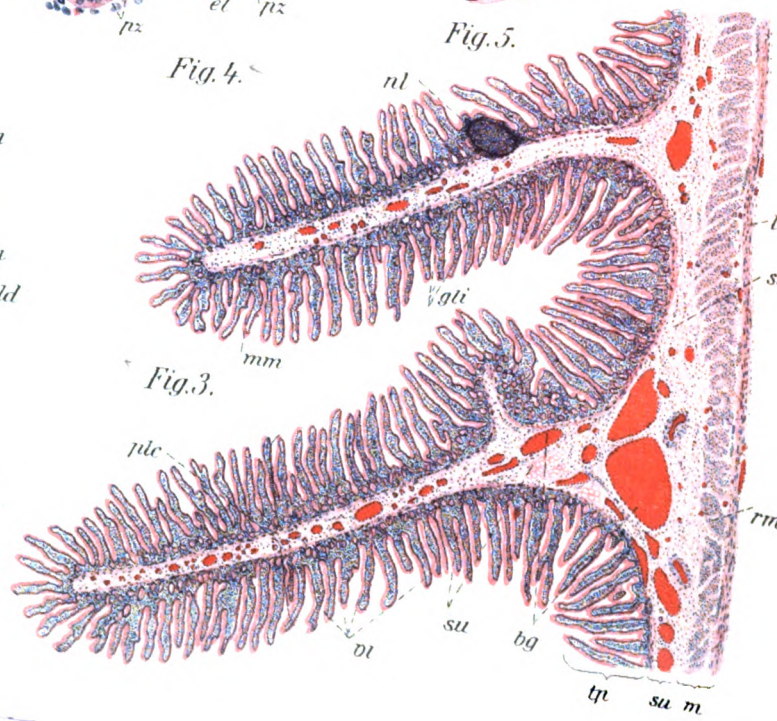

Fig. 3.

Tab. 2

CALIFORNIA

Digitized by Google

anderseits aber auch den Schleimzellen der Speicheldrüsen. Ihr Ausführungsgang durchbohrt die Muscularis mucosae und tunica propria und mündet entweder an der freien Schleimhautoberfläche oder in eine Darmdrüse aus. Beim Menschen liegen häufig nicht unbeträchtliche Teile der Duodenaldrüsen (in der Nähe der Ausführungsgänge) nach innen von der muscularis mucosae, also noch im Bereich der Schleimhaut. Tab. 27, Fig. 1 u. 2

Im oberen Teil des Duodenum bilden die Brunnerschen Drüsen starke, durch bindegewebige Septen getrennte Drüsenkomplexe, die fast die ganze Dicke der Submucosa einnehmen; gegen den mittleren Abschnitt dieses Darmteiles dagegen werden sie wesentlich kleiner und legen sich nur der Muscularis mucosae an, ohne tiefer in die Submucosa vorzudringen.

11. Der Dickdarm, *intestinum crassum* und Mastdarm, *rectum.*

Der Bau der Wandung des Dickdarmes und des mit ihm im Bau übereinstimmenden Mastdarmes ist von der des Dünndarmes zunächst dadurch verschieden, dass die Zotten fehlen. Ferner sind die Darmdrüsen länger und zwar bis gut doppelt so lang als im Dünndarm (0,4—0,7 mm) und nehmen vom Coecum gegen das Rectum an Länge zu. Sie enthalten gewöhnlich reichlich Becherzellen bis zum Grunde der Drüsen herab, namentlich aber im mittleren Abschnitt der Länge der Drüse, während das Oberflächenepithel und die Drüsenmündungen wenig Becherzellen haben (ganz im Gegensatz dazu zeigt im Dünndarm gerade das Zottenepithel die meisten Becherzellen). Panethsche Zellen fehlen, dagegen kommen im Grunde der Drüsen reichlich Mitosen vor, die wohl den Ersatz für die zahlreich absterbenden Becherzellen liefern. Junge Becherzellen findet man meist im Grunde der Drüsen. Tab. 28, Fig. 2—5 Tab. 28, Fig. 5

Die Längsmuskulatur des Dickdarms ist — ausser am Rectum — zu drei Bündeln oder Streifen, den *taeniae coli*, angeordnet. Zwischen den Taenien liegen nur dünne Längsbündel. Sonst zeigt weder die Schleimhaut noch die Muskelschicht des Dickdarms in ihrem Bau Abweichungen von der des Dünndarms.

12. Die lymphatischen Bildungen des Darmes.

Die im allgemeinen an Lymphzellen reiche Schleimhaut des Darmes verdichtet sich stellenweise zu besonderen lymphatischen Bildungen. Sie sind teils solitäre Knötchen, *noduli lymphatici solitarii*, teils gehäufte oder Peyersche Haufen *(noduli lymphatici aggregati)*. Letzere finden sich nur im unteren Abschnitt des Ileum, erstere kommen im ganzen Dünn- wie Dickdarm vor, sind im Dickdarm und Ileum häufiger als im Jejunum. Im Dünndarm liegen die Solitärknötchen, ähnlich wie im Magen, ganz in der Schleimhaut; über ihrer birnförmigen, mit dem Epithel verwachsenen Spitze fehlen die Zotten. Im Dickdarm liegt der breitere Hauptteil der birnförmigen Knötchen in der Submucosa. Die Knötchen enthalten gewöhnlich Keimzentren. Ihre Grösse wechselt (zwischen 0,2 und 2,5 μ). Tab. 27, Fig. 3 Tab. 28, Fig. 3 u. 4

Die Peyerschen Haufen sind längliche Bildungen, welche — dem Mesenterialansatz gegenübergelegen — aus 10—60 benachbarten und mit ihren Rindenzonen verwachsenen Solitärknötchen bestehen.[1]) Die Knötchen sind flächenhaft

[1]) Siehe auch Sobotta, deskript. Anat. dies. Verl. 1904—1907.

Digitized by Google

Tafel 28. **Dünndarm II., Dickdarm.**

Fig. 1. Teil eines Längsschnittes durch zwei **Dünndarmzotten** des Menschen (†) [1]) Man erkennt — bei stärkerer Vergrösserung — den Bau der Darmzotten, das diffus lymphatische Gewebe der Propria, das achsiale Chylusgefäss (nur z. T. im Schnitt getroffen), das Zylinderepithel mit dem Cuticularsaum. Zwischen den Zylinderzellen verschiedene Stadien der Bildung von Becherzellen (Schleim dunkelblau gefärbt). **Vergr. 325:1.** **Technik**: Konservierung in Flemmingscher Lösung. Paraffinschnitte. Färbung mit Delafieldschem Haematoxylin (Schleimfärbung). Saffranin und Pikrinsäure.

Fig. 2. Durchschnitt durch die ganze **Dickdarmwand** des Menschen (21 jährig †) (colon descendens). Das Präparat zeigt die Schichtung der Dickdarmwand: Schleimhaut mit den ziemlich langen Intestinaldrüsen, Submucosa, Ring- und Längsmuskelschicht. **Vergr. 30:1.** **Technik**: Konservierung in Tellyesnickyscher Flüssigkeit. Zelloidinschnitte. Färbung mit Haematoxylin und Eosin.

Fig. 3. Teil eines Durchschnittes durch die Schleimhaut des menschlichen **Mastdarms** (22 jährig †). Man sieht eine Anzahl z. T. der Länge, z. T. schräg oder der Fläche nach getroffener Intestinaldrüsen mit vielen Becherzellen (hell), ausserdem einen grossen Solitärfollikel, der die Muscularis mucosae nicht durchbricht (entgegen der Regel), sondern sich nur gegen die Submucosa (hier nicht mit dargestellt) vorwölbt. In der Mitte ein deutliches Keimzentrum, an der Kuppe Durchwanderung des Epithels durch Leukocyten. **Vergr. 60:1.** **Technik**: Konservierung in Zenkerscher Lösung. Paraffinschnitt. Färbung mit Boehmers Haematoxylin und Eosin.

Fig. 4. Querschnitt des **Wurmfortsatzes** des Menschen (*). Das Präparat zeigt die zahlreichen, enggedrängten Solitärknötchen, die relativ spärlichen Intestinaldrüsen, fettreiche Submucosa, schwache Muskulatur und viel ausgewanderte Leukocyten im Lumen. **Vergr. 20:1.** **Technik**: Konservierung mit Zenkerscher Lösung. Zelloidinschnitt. Färbung mit Boehmers Haematoxylin und Eosin.

Fig. 5. Längsschnitt zweier **Dickdarmdrüsen** des Menschen (†).[1]) Die linke Drüse ist fast genau der Länge nach getroffen, die rechte teilweise der Fläche nach. Durch Schleimfärbung (blau) sind die Becherzellen in verschiedenen Stadien ihrer Bildung deutlich zu erkennen. Sie liegen im Dickdarm hauptsächlich in den Drüsen und reichen bis an deren Grund. **Vergr. 160:1.** **Technik** wie bei Fig. 1.

Erklärung der Bezeichnungen für Fig. 1—5.

bg = Blutgefässe
bm = mit Schleim gefüllte Becherzelle
bk = Bindegewebskerne
bz = Becherzellen
bz[1] = junge, in Bildung begriffene Becherzellen
cch = zentrales Cylusgefäss
cu = Cuticularsaum
ep = Epithel
epl = Epithel der Intestinaldrüse
fe = Fettgewebe
gli = Intestinaldrüsen
k = Kern
kz = Keimzentrum
le = Epithel von Leukocyten durchsetzt
lgl = Lichtung der Intestinaldrüse
ll = ausgewanderte Leukocyten
lm = Längsmuskulatur
m = Muskulatur
mf = glatte Muskelfasern
mm = muscularis mucosae
mm[1] = von Lymphknötchen durchbrochene muscularis mucosae
mu = abgesonderter Schleim
nl = solitäre Lymphknötchen
pr+*k* oder *po*+*k* = Protoplasma und Kern der Becherzelle
pr = Protoplasmarest an der Basis der Becherzelle
rm = Ringmuskulatur
se = Serosa
su = Submucosa
tp = tunica propria
vi = Zotten
\+ = Flachschnitte von Intestinaldrüsen
* = Oeffnungen schleimentleerender Becherzellen

[1]) Präparate von Prof. Stöhr, Würzburg.

Digitized by Google

UNIV. OF

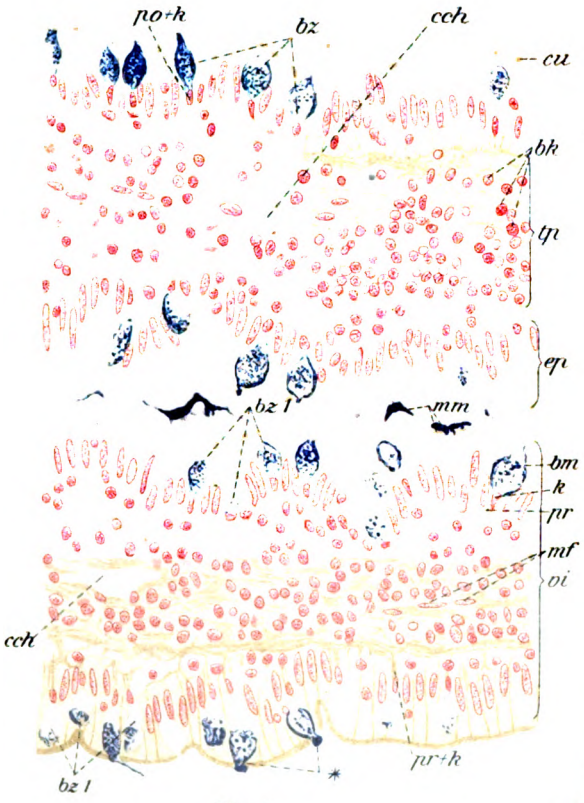

Fig. 1.

Fig. 2.

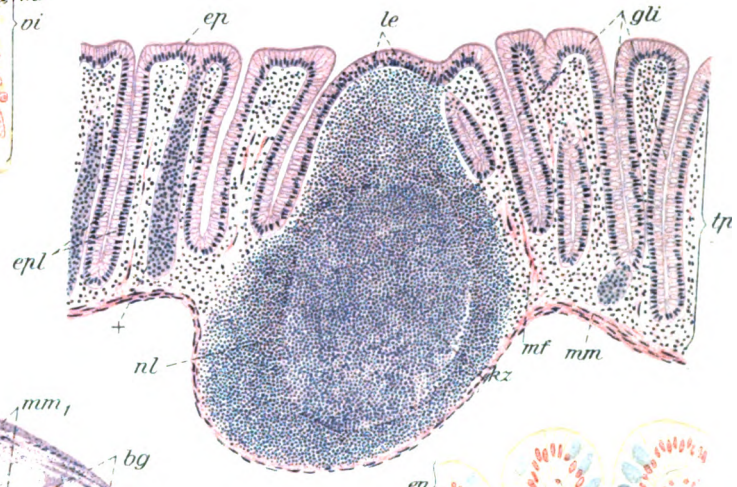

Fig. 3.

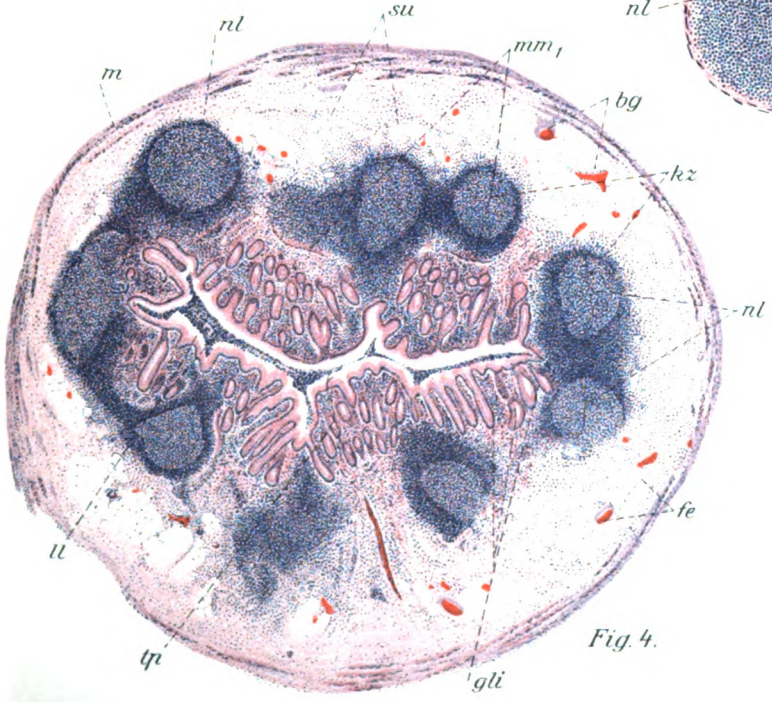

Fig. 4.

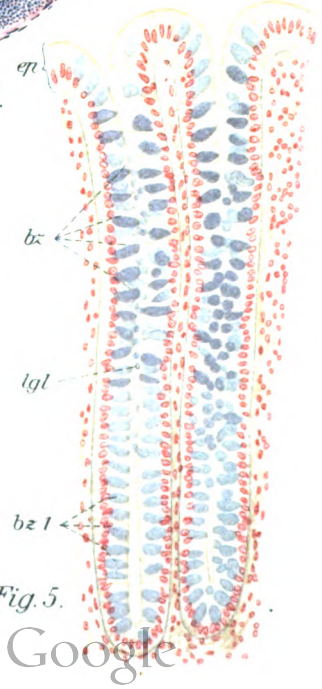

Fig. 5.

Digitized by Google

UNIV. OF
CALIFORNIA

Digitized by Google

ausgebreitet, liegen also nur in einer Schicht, und zwar fast ganz in der Submucosa; nur die Spitzen ragen wie breite lymphoide Zotten in die Schleimhaut und in das Darmlumen. Auch über den Peyerschen Haufen fehlen die Zotten.

Aehnlich verhält sich der Wurmfortsatz, *processus vermiformis*, in welchem die Darmschleimhaut rudimentär ist (sie enthält nur spärliche Drüsen), während das lymphatische Gewebe in Gestalt dichtbenachbarter Solitärfollikel mit Keimzentren überwiegt. Die Solitärfollikel und lymphatischen Bildungen des Darmes enthalten nur Blutkapillaren, keine Lymphgefässe (wenigstens beim Menschen, s. a. u.). Tab. 28, Fig. 4

An der Stelle, wo die Kuppen der solitären oder gehäuften Knötchen das Zylinderepithel des Darmes berühren, wird dieses ähnlich wie das Plattenepithel der Tonsillarbuchten oder Zungenbalghöhlen von Leukocyten durchsetzt. Hier fehlen dann stets Becherzellen. Auch sonst, fast im Bereiche des ganzen Darmkanals findet man gelegentlich Leukocyten im Zylinderepithel, die wohl aus dem diffus lymphatischen Gewebe der Darmschleimhaut stammen. Sehr reichlich ist die Durchwanderung der Leukocyten durch das Epithel des Wurmfortsatzes, dessen enges Lumen häufig ganz mit Leukocyten erfüllt ist. Tab. 28, Fig. 3

13. Die Blut- und Lymphgefässe und die Nerven des Magens und Darms.

Die Gefässe und Nerven verhalten sich im Magen und Darm sehr ähnlich. Die im Mesenterium an den Darm tretenden Arterien liegen zunächst im subserösen Gewebe, geben Aeste an die Muscularis ab und bilden in der Submucosa ein dichtes Netz, um von dort aus die Schleimhaut zu versorgen. Hier liegen feine Kapillarnetze sowohl um die Drüsen herum als auch wesentlich stärkere an der Schleimhautoberfläche; im Dünndarm geht ausserdem eine kleine Arterie (bei grossen Zotten selbst mehrere) in jede Zotte, um sich hier in ein Kapillarnetz aufzulösen, aus dem eine kleine Zottenvene entsteht. Die Kapillaren der Zotten liegen unmittelbar unter dem Epithel. Die Venenwurzeln der Schleimhaut haben, namentlich im Magen und Dickdarm, eine oberflächliche Lagerung. Sie entstehen aus den hier besonders weiten Kapillaren und bilden ein oberflächliches Netz in der Schleimhaut, das im Magen in der Gegend der Drüsenhälse (also unter dem Grund der foveolae) gelegen ist. Tab. 26, Fig. 1 Tab. 27, Fig. 3 Tab. 28, Fig. 2

Die Lymphgefässe beginnen im Dünndarm als achsiale Chylusgefässe der Zotten, im Magen und Dickdarm als weite Lymphkapillaren zwischen den Drüsen; besonders weite und platte Kapillaren umgeben die solitären Lymphknötchen, ebenso die Peyerschen Haufen. In der Schleimhaut bilden die Lymphkapillaren engmaschige Netze, die in weitmaschige Lymphgefässnetze der Submucosa und der Muskelhaut übergehen. Das Hauptnetz liegt zwischen beiden Lagen der Muskulatur. Starke Stämme laufen im subserösen Gewebe bis zum Mesenterium. Tab. 28, Fig. 1

Die Nerven des Magens und Darmes stammen der Hauptsache nach vom Sympathicus, daneben auch vom Vagus. Sie sind meist marklos und bilden in der Magendarmwand zwei Plexus mit kleinen Ganglien an den Knotenpunkten. Das stärkere Geflecht, der *plexus myentericus* (Auerbach), — zwischen beiden Muskellagen (Ring- und Längsmuskulatur) gelegen — hat grössere Ganglien mit Tab. 18, Fig. 5

Digitized by Google

Fig. 1. Teil eines Durchschnittes der **Leber** des Menschen (22 jährig †). Uebersichtsbild des Baues der Leber. Man sieht zwei Läppchen ganz und eine Anzahl teilweise. Im Zentrum der querdurchschnittenen Läppchen die Zentralvenen, an den Knotenpunkten zwischen mehreren Läppchen Interlobularvenen in Begleitung der kleinen Arterien und Gallengänge. Links oben eine grössere Ansammlung interlobulären Gewebes (Glissonsche Kapsel). In den Leberläppchen selbst ist die radiäre Anordnung der Zellbalken deutlich erkennbar. Die Grenzen der Läppchen treten an den Stellen, wo kein interlobuläres Gewebe liegt, durch die Anordnung der Leberzellen hervor. **Vergr. 70:1. Technik:** Zenkersche Flüssigkeit. Zelloidinschnitte. Färbung mit Boehmerschem Haematoxylin und Eosin.

Fig. 2. Teil des auf Fig. 1 abgebildeten **Leberdurchschnittes** bei stärkerer Vergrösserung. Man überblickt einige Leberzellbalken mit z. T. zweikernigen Zellen. Dazwischen liegen die Kapillaren mit ihren Kernen (Sternzellen); von Zeit zu Zeit eine Leberfettzelle. **Vergr. 340:1. Technik** wie bei Fig. 1.

Fig. 3. Teil eines Durchschnittes der Wand der **Gallenblase** des Menschen (*) nach einem von Prof. A. Sommer hergestellten Präparate. Man sieht die Gallenblasenschleimhaut, eine Falte bildend, mit ihrem hochzylindrischen Epithel, darunter die Muskulatur und eine Adventitia. **Vergr. 78:1. Technik:** Konservierung in Müllerscher Flüssigkeit mit Formol. Färbung mit Delafieldschem Haematoxylin und Eosin. Die Gallenblase ist selten genügend gut erhalten, um brauchbare mikroskopische Bilder zu liefern; die Galle mazeriert das Epithel sehr schnell nach dem Tode. (Operationsmaterial nehmen!)

Fig. 4. Teil des in Fig. 3 abgebildeten **Durchschnittes der Gallenblasenwand.** Man sieht das hochzylindrische einschichtige Epithel mit Schleimtropfen in der dem Lumen zugekehrten Hälfte der Zellen. Letztere bilden an der freien Oberfläche des Epithels eine Art Cuticularsaum. Im Epithel finden sich einige Leukocyten **Vergr. 575:1. Technik** wie bei Fig. 3.

Erklärung der Bezeichnungen für Fig. 1—4.

art = Arterien
bdk = Bindegewebskerne
cu = Cuticularsaum
db = interlobuläre Gallengänge
ep = Epithel
epk = Epithelkerne
fz = Leberfettzellen
intbd = interlobuläres Bindegewebe
kc = Kapillarkerne (Sternzellen)
l = Leukocyten
lz$_1$ = einkernige Leberzellen
lz$_2$ = zweikernige Leberzellen
lzb = Leberzellbalken
m = Muskulatur
mugr = Schleimtropfen
ta = tunica adventitia
tp = tunica propria
vc = Zentralvene
vcap = Kapillaren
vint = Interlobularvenen

Digitized by Google

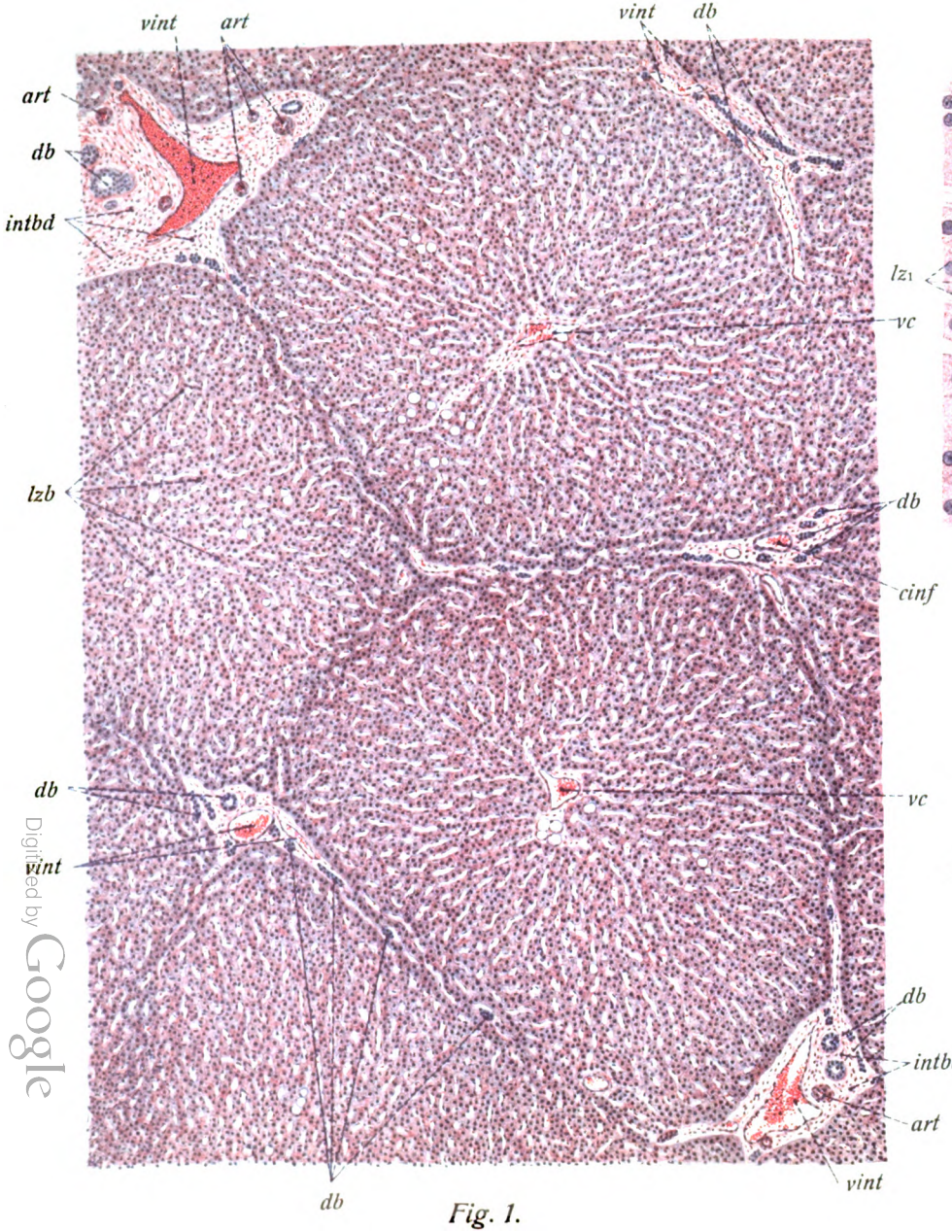

Fig. 1.

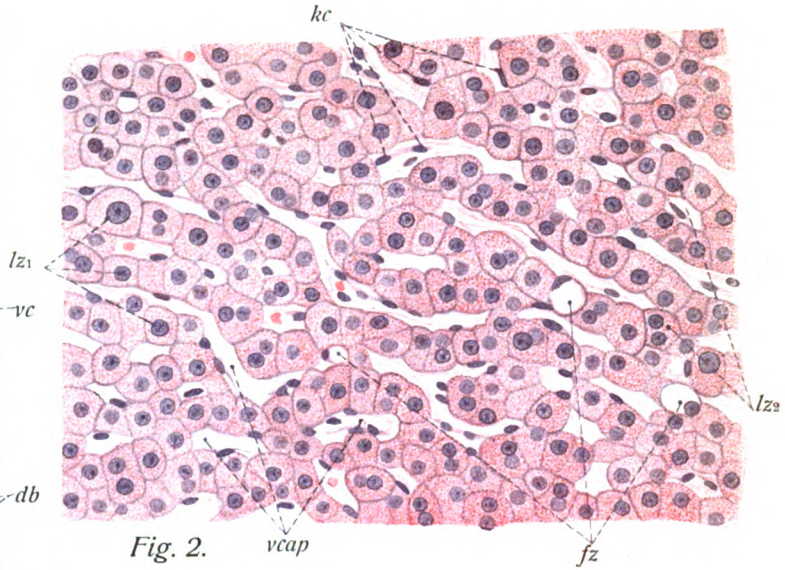

Fig. 2.

Fig. 3.

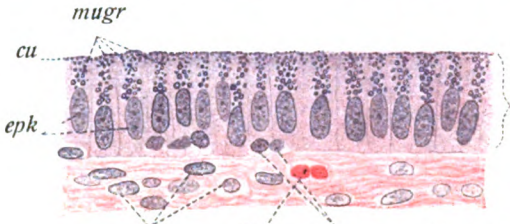

Fig. 4.

Tab. 29.

Digitized by Google

UNIV. OF
CALIFORNIA

Digitized by Google

multipolaren Nervenzellen und ziemlich regelmässige, polygonale bis rhombische Maschen. Er versorgt die Muskulatur.

Der *plexus submucosus* (Meissner) ist viel feiner und weniger regelmässig, seine Maschen viel enger. Er versorgt die eigentliche Schleimhaut nebst der Muscularis mucosae, enthält also motorische und sensible Fasern, letztere aber in überwiegender Mehrzahl. Beide Plexus beginnen (undeutlich) schon im Oesophagus und reichen bis zum Rectum. Sie hängen durch feine, die Ringmuskulatur durchsetzende, marklose Nervenfasern miteinander zusammen. Tab. 18, Fig. 4 Tab. 28, Fig. 1 u. 2

14. Die Leber, *hepar.*

Die Leber ist eine grosse, zusammengesetzt-tubulöse Drüse, mit netzartiger Beschaffenheit der Tubuli. Die ausgebildete Drüse des Menschen und fast aller höheren Tiere lässt jedoch diesen Zustand nur sehr schwer erkennen, da der ursprüngliche Charakter einzelner, selbständiger Tubuli fast ganz verloren gegangen ist und gleichzeitig innige Beziehungen zum Blutgefässsystem bestehen, welche die Anordnung der ehemaligen Tubuli vollkommen beherrschen. Wir beginnen hier mit der rein deskriptiven Beschreibung des Leberbaues und versuchen am Schluss eine Zurückführung auf das Schema der tubulösen Drüse. Tab. 29 Tab. 30, Fig. 1—3 Tab. 31, Fig. 1

Die Leber besitzt eine bindegewebige Kapsel, *capsula fibrosa* (Glissonii), die elastische Fasern enthält und sich von der Leberpforte aus mit den Gefässen ins Innere des Organs erstreckt. Bei manchen Tieren, z. B. beim Schwein, wird jedes Leberläppchen — in solche wird die Lebersubstanz zerlegt — von Bindegewebe der Glissonschen Kapsel ringsum umgeben. Beim Menschen ist das Bindegewebe der Leber schwächer entwickelt und bildet nur auf kurze Strecken scharfe Grenzen benachbarter Läppchen. Tab. 29, Fig. 1 Fig. 27

Die Leberläppchen, *lobuli hepatis*, sind Bildungen von ungefähr kurzzylindrischer Gestalt; sie haben eine Länge von ca. 2 mm und eine Breite von 1 mm. Im Querschnitt erscheinen sie polygonal. Sie bestehen im wesentlichen aus einem netzförmig anastomosierenden Balkenwerk von Zellen, die eine deutlich radiäre Anordnung gegen die Achse des Zylinders zeigen (Leberzellbalken). Tab. 29, Fig. 2

Jeder Leberzellbalken setzt sich aus dicht aneinander gereihten Leberzellen, zusammen. Letztere sind grosse (15—25 μ), unregelmässige, polyedrische, membranlose,[1]) protoplasmareiche Zellen mit relativ kleinen Kernen (ziemlich häufig sind es zwei). Die Leberzellen sind im frischen Zustande deutlich trübe und körnig (Glykogenkörner), enthalten ferner meist auch Fett in kleinen und grösseren Tropfen, und oft Pigment (Gallenpigment).

Benachbarte Leberzellen grenzen unmittelbar aneinander und bilden so Zellstränge (Balken), die aus einer oder zwei, mit benachbarten Strängen anastomosierenden Reihen bestehen, ohne dass die Zellen von irgend einer membrana propria etc. zusammengehalten würden. Man sieht nur nackte Reihen, Ketten und Netze von Zellen. Die Anordnung dieser Leberzellbalken in den Leber-

[1]) Dagegen kommt es an der Oberfläche der Zellen zu einer exoplasmatischen Verdichtung des Protoplasma; mittels dieser festeren Aussenschicht bilden die Leberzellen auch die Wand der Gallenkapillaren (s. u.).

Digitized by Google

läppchen wird bedingt durch das Verhalten der Blutgefässe, welche daher zuerst besprochen werden sollen.

Das zuführende Gefäss der Leber ist die Pfortader, *vena portae*; die Arterie versorgt nur die Gallengangswand, das interlobuläre Bindegewebe und die Glissonsche Kapsel überhaupt; ihre Kapillaren gehen direkt in die kleinsten Pfort-
Tab. 29, Fig. 1 aderäste über. Diese verlaufen als *venae interlobulares* in dem Bindegewebe
Tab. 30, Fig. 1 zwischen den Läppchen und zwar in Begleitung der das Bindegewebe und die
Fig. 27 Gallengangswandungen versorgenden kleinen Arterienäste und der kleinen Gallengänge selbst *(ductus biliferi)*. Jedes Läppchen bekommt Kapillaren von mehreren Interlobularvenen.

Die venae interlobulares senden von der Peripherie des Läppchens reichliche, vielfach anastomosierende, sehr weite Kapillaren durch das Netz der Leberzellbalken gegen das Zentrum des Läppchens. In der Achse des Läppchens verläuft nun der Endast, beziehungsweise die Wurzel des abführenden Venensystems der Leber, der *vena hepatica*. Es ist die *vena centralis*, nach ihrer achsialen Lage im Leberläppchen
Tab. 30, Fig. 1 so benannt. Sie nimmt die von den venae interlobulares ausgehenden und zwischen den Leberzellbalken Netze bildenden Kapillaren auf.

Die vena centralis läuft genau in der Achse des Läppchens, an dessen
Fig. 27 Spitze (siehe das Schema) durch Zusammenfluss von Kapillaren beginnend, als Vene kleinsten Kalibers. Sie sammelt während ihres Verlaufes im Läppchen von allen Seiten her Kapillaren, so dass sie an Kaliber beträchtlich zugenommen hat, wenn sie die Basis[1]) des Läppchens verlässt, um in die daruntergelegene *vena sublobularis*, einem stärkern Ast der vena hepatica einzumünden. Jedes Leberläppchen setzt sich also im wesentlichen aus Leberzellbalken und zwischen diesen gelegenen Blutkapillaren zusammen. Letztere grenzen unmittelbar an die Zellen und laufen gewöhnlich an deren Kanten.

Ausserdem finden sich aber noch weitere, erst mit besonderen Hilfsmitteln sichtbar zu machende Bestandteile des Leberläppchens: erstlich das feine intralobuläre bindegewebige Stützwerk innerhalb des Leberläppchens selbst, welches aus
Tab. 31, Fig. 1 feinsten, sehr zarte Netze um die Kapillaren bildenden Fasern, Gitterfasern genannt, besteht[2]). Sie erscheinen erst unter Anwendung geeigneter Färbemethoden.

Die zweite der bei gewöhnlicher Präparation nur schwer erkennbaren Strukturen der Leberläppchen sind die sogen. Gallenkapillaren, feinste, zwischen den
Tab. 30, Leberzellen gelegene Gänge ohne eigene Wandungen, welche in die interlobulären
Fig. 2 u. 3 Gallengänge (s. u.) einmünden. Es handelt sich um nichts anderes als interzelluläre Sekretkapillaren. Sie werden von je zwei Halbrinnen benachbarter Leberzellflächen gebildet und stellen ein sehr enges, auf das ganze Leberparenchym sich erstreckendes, feinstes Kanalsystem dar, das wesentlich engere Maschen besitzt, als sie die Blutkapillaren bilden. Im allgemeinen laufen die Gallenkapillaren über die Fläche der Zellen, viel seltener wie die Blutkapillaren über die Kante oder gar

[1]) So nennt man das leicht abgeflachte breitere Ende des zylindrischen Leberläppchens.

[2]) Die Kupfferschen Sternzellen gehören nicht zum intralobulären Bindegewebe, sondern stellen die Endothelien der Blutkapillaren dar.

Digitized by Google

neben diesen. Grösstenteils bilden sie wie die Blutkapillaren Anastomosen, teils aber auch freie interzellulare und auch intrazellulare Enden. Letztere finden sich in sehr wechselnder Zahl als kurze, in den Zelleib ragende und mit knöpfchen- Tab. 30, Fig. 3
förmigen Anschwellungen endende Fortsätze, die wahrscheinlich sich ebenso gelegentlich neu bilden können, wie auch wieder verschwinden.

Man kann sich vorstellen, dass zwei benachbarte Leberzellreihen mit den dazwischen gelegenen Gallenkapillaren einen ehemaligen (membranlosen) Lebertubulus bilden, dessen stark reduziertes Lumen die Gallenkapillare, dessen Wandung die beiden Leberzellen bilden. Während das Lumen der Tubuli der Leber somit beim Menschen (wenigstens beim Erwachsenen) meist nur von zwei Zellen gebildet wird, begrenzen bei vielen Tieren mehr als zwei Zellen eine Gallenkapillare, so dass sich der Lebertubulus dadurch ähnlich verhält wie der einer gewöhnlichen tubulösen Drüse. Allerdings würde jede Zellreihe (Balken) der menschlichen Leber gleichzeitig zwei oder mehr Tubuli angehören, da im allgemeinen auf jeder Fläche der Leberzelle eine Gallenkapillare läuft. Jedes Leberläppchen besteht nach dieser Auffassung also ursprünglich aus einer Anzahl radiär zur Achse des Läppchens gestellter membranloser Tubuli.

Die Leber unterscheidet sich aber auch in anderer Hinsicht noch von anderen Drüsen. Ihre, den Schläuchen anderer tubulösen Drüsen entsprechenden Zellbalken enden nicht blind, sondern bilden ein Netz (reticuläre Drüse). Die Ausführungsgänge (s. u.) betreten nicht den Raum des Läppchens, sondern beginnen erst ausserhalb dieses im interlobulären Bindegewebe.

Was das **Ausführungsgangsystem** der Leber anlangt, so sind dessen Wurzeln die Gallen-

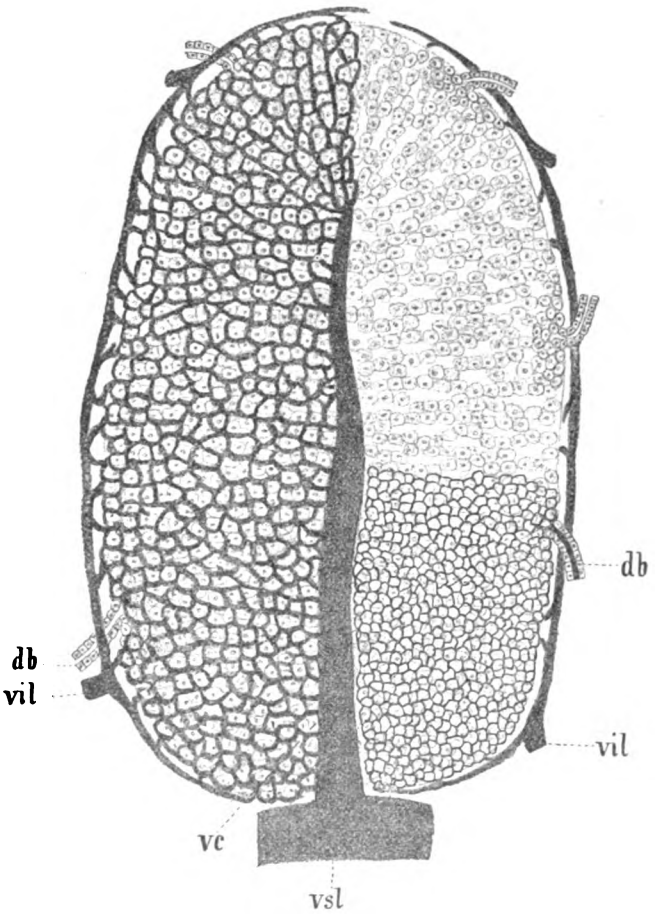

Fig. 27. **Schema eines Leberläppchens.**

Die Figur zeigt einen schematischen Längsschnitt; links sind die Blutkapillaren, rechts die Gallenkapillaren dargestellt.

Erklärung der Bezeichnungen.

db = Gallengang.
vc = vena centralis.
vil = vena interlobularis.
vsl = vena sublobularis.

Digitized by Google

Tafel 30. **Leber II. Pankreas.**

Fig. 1. Teil eines Durchschnittes einer von der Pfortader aus vollständig **injizierten Kaninchenleber.** Uebersichtsbild des Verhaltens der Lebergefässe. Man übersieht ein ganzes Leberläppchen sowie Teile von benachbarten Läppchen; im Zentrum des Läppchens die Zentralvene, an der Peripherie die Interlobularvenen mit den (rot gefärbten) Gallengangsästen. **Vergr. 45:1. Technik**: Injektion mit Berlinerblauleim. Konservierung in Müllerscher Flüssigkeit. Stückfärbung mit Boraxkarmin. Zelloidinschnitte.

Fig. 2. Teil eines Durchschnittes der **Leber** des Kaninchens, an der die **Gallenkapillaren** mit blauer, die Blutkapillaren mit roter Farbe injiziert sind. Das Präparat zeigt das gegenseitige Verhalten beider Arten von Kapillaren zueinander und zu den (oft zweikernigen) Leberzellen. **Vergr. 500:1. Technik**: Doppelinjektion.

Fig. 3. Teil eines feinen Durchschnittes eines nach der **Golgi**schen Methode behandelten Durchschnittes der **Leber** des Kaninchens. Die **Gallenkapillaren** erscheinen intensiv geschwärzt und mit vielen kleinen, in die Leiber der Leberzellen hineinragenden Fortsätzen versehen. Kerne der Leberzellen rot. **Vergr.: 300:1. Technik**: Konservierung in Kalibichromatosmiumsäure. Imprägnation mit Höllensteinlösung. Zelloidinschnitte. Reduktion der Silberniederschläge in Hydrochinonlösung. Nachfärbung mit Alaunkarmin.

Fig. 4. Teil eines Durchschnittes durch das **Pankreas** des Menschen. Uebersichtsbild vom Bau der Drüse. Man sieht die zu ziemlich undeutlichen Läppchen geordneten Durchschnitte der Drüsenendkammern sowie einzelne Schaltstücke; im interlobulären Bindegewebe ein Ast des ductus pancreaticus. **Vergr. 100:1. Technik**: Konservierung in Zenkerscher Lösung. Paraffinschnitte. Färbung mit Haematoxylin und Eosin.

Fig. 5. Kleiner Teil eines Durchschnittes des **Pankreas** des Menschen (21 jährig †). Es sind eine Reihe Drüsenendkammern zu sehen, an mehreren dieser deutlich auch das Lumen, an anderen die Lichtung von centroacinären Zellen erfüllt. Ausserdem ist eine sogen. Langerhanssche Insel durchschnitten. **Vergr. 400:1. Technik** wie bei Fig. 4.

Fig. 6. Aus einem Durchschnitt des **Pankreas** des Menschen. Es ist ein Schaltstück mit anhängenden Endkammern isoliert dargestellt. Uebergang der Wandzellen des Schaltstückes in die centroacinären Zellen. **Vergr. 420:1. Technik wie bei** Fig. 4.

Fig. 7. Querschnitt einer Drüsenendkammer des menschlichen **Pankreas.** Im Lumen eine centroacinäre Zelle. Die Drüsenepithelien zeigen in ihrem, dem Lumen zugekehrten Abschnitten feine Sekretgranula. **Vergr. 500:1. Technik**: Konservierung in Kalibichromatformollösung. Feine Paraffinschnitte. Färbung mit Bordeaux-Eisenhaematoxylin.

Fig. 8. Teil eines Durchschnittes der Wand des ductus pancreaticus. Er besitzt ein hohes, pallisadenartiges, einschichtiges Zylinderepithel. **Vergr. 350:1. Technik** wie bei Fig. 4.

Erklärung der Bezeichnungen für Fig. 1—8.

ca = centroacinäre Zellen
cb = Gallenkapillaren
cb$_1$ = Gallenkapillaren quer durchschnitten
cb$_2$ = Gallenkapillaren der Fläche nach getroffen
ch = Leberzellen
cpk = Pankreasdrüsenzellen
cs = Blutkapillaren
db$_1$ = Querschnitte von Gallengängen
db$_2$ = Längsschnitte von Gallengängen
dp = Aeste des ductus pancreaticus
ep = Epithelzellen
gr = Granula
ins = Langerhanssche Insel
intb = interstitielles Bindegewebe
k = Kerne
l = Lumen
sch = Schaltstück
tap = tubuloalveoläre Endkammern
tp = tunica propria
vc = vena centralis
vin = vena interlobularis
* = intrazelluläre Knospen der Gallenkapillaren

Digitized by Google

UNIV. OF CALIFORNIA

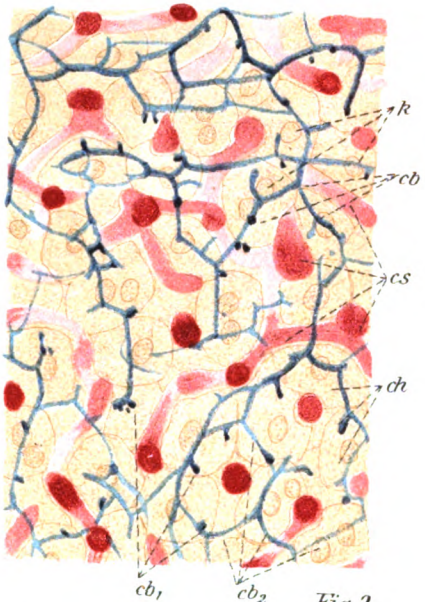

Fig. 2.

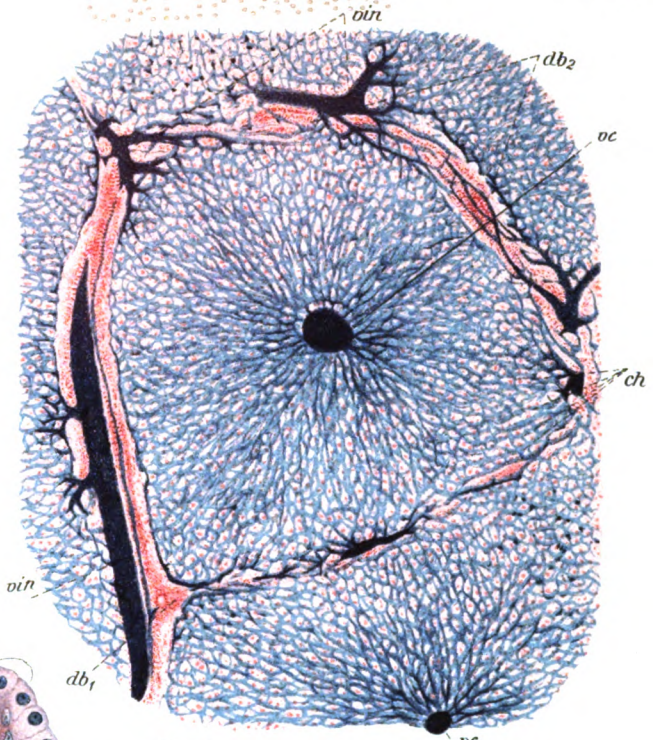

Fig. 1.

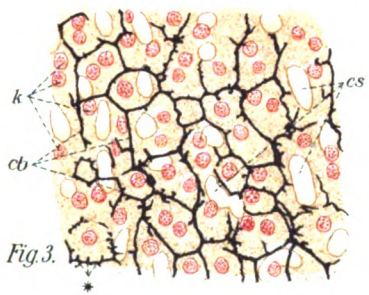

Fig. 3.

Fig. 6.

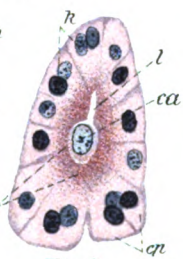

Fig. 7.

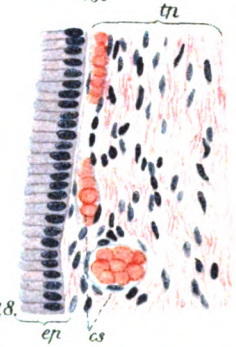

Fig. 8.

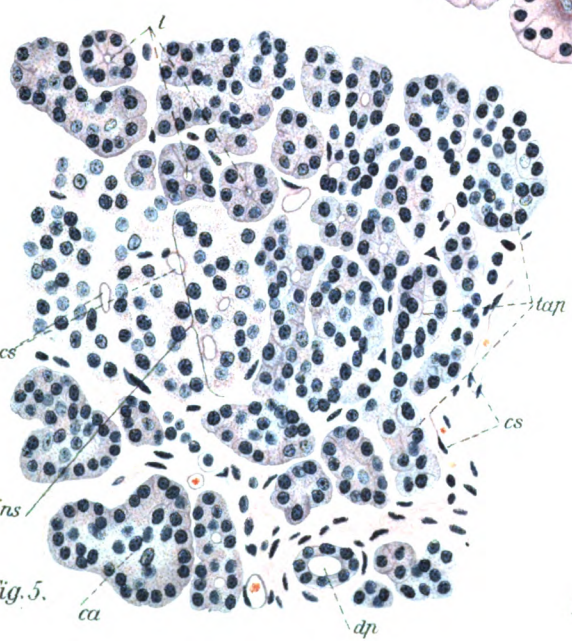

Fig. 5.

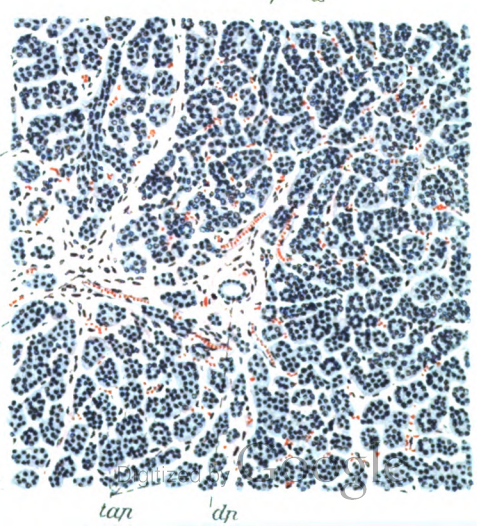

Fig. 4.

CALIFORNIA

Digitized by Google

kapillaren (s. ob.). Diese fliessen in der Peripherie der Läppchen in die interlobulären Gallengänge, *ductus biliferi*, die mit den venae interlobulares und den kleinen Arterienästen zusammenlaufen. Das kubische Epithel der interlobulären Gallengänge geht aus den Leberzellbalken unmittelbar hervor, indem benachbarte Balken an der Peripherie des Läppchens (unter gleichzeitiger Verkleinerung der Grösse der Leberzellen und Umbildung zu Epithelzellen des Gallenganges) zur Bildung der Gallengangswand zusammenfliessen. Die interlobulären Gallengänge stärkeren Kalibers haben zylindrisches Epithel und ausser der — auch den kleinsten zukommenden — membrana propria eine bindegewebig-elastische Wand (tunica propria). Den gleichen Bau zeigen auch die drei grossen Gallengänge (ductus cysticus, hepaticus und choledochus), nur treten noch vereinzelt glatte Muskelfasern auf und Gallengangsdrüsen in Gestalt kurzer, tubulöser Schleimdrüsen der membrana propria.

Tab. 29, Fig. 1
Tab. 30, Fig. 1
Fig. 27

Zu dem Ausführungsgangsystem der Leber gehört auch

die **Gallenblase**, *vesica fellea*.

Ihre Wand zeigt einen ähnlichen Bau wie die der grossen Gallengänge; nur ist das mit einer Art Cuticularsaum [1]) versehene schleimproduzierende Zylinderepithel besonders hoch und überkleidet so alle Falten der Schleimhaut sowie Krypten von wechselnder, oft aber beträchtlicher Tiefe. Auf diese folgt eine an elastischen Fasern reiche tunica propria und eine ziemlich starke, hauptsächlich von zirkulären Bündeln gebildete *tunica muscularis*. Namentlich in der Gegend des Drüsenhalses treten tubuloalveoläre Schleimdrüsen auf; im übrigen Teil der Blase können sie völlig fehlen. Wo die Gallenblase vom Bauchfell überzogen ist, gesellt sich dazu noch die Serosa mit einem z. T. sehr festen (fibrösen) subserösen Gewebe.

Tab. 29, Fig. 3 u. 4

Ueber die Blutgefässe der Leber (s. ob.).

Die Lymphgefässe der Leber begleiten die Pfortaderäste und scheinen auch in das Innere des Läppchens zu treten, wo die Lymph- und Blutkapillaren unmittelbar zusammenhängen sollen. Ein oberflächliches Lymphgefässnetz liegt dicht unter der Leberkapsel. Die Nerven der Leber haben vorzugsweise marklose Fasern. Sie treten in die Leberpforte ein und folgen dem Verlaufe der Arterien- beziehungsweise Pfortaderäste. Der Hauptmasse nach sind sie Gefässnerven. Doch sollen einige zwischen den Leberzellen als sekretorische Nerven endigen.

15. Die Bauchspeicheldrüse, *pancreas*.

Das Pancreas unterscheidet sich durch mehrere Eigentümlichkeiten nicht unwesentlich von den Mundspeicheldrüsen. Seine im wesentlichen [2]) alveolär gestalteten Endkammern sind im grossen und ganzen denen der Parotis ähnlich, denn sie besitzen (innerhalb einer membrana propria) nur seröse Zellen [3]). Diese zeigen, namentlich im Hungerzustand, gegen das Lumen hin sehr deutliche Zymogenkörner

Tab. 30, Fig. 4—8

[1]) Nach Ansicht einiger Autoren handelt es sich um einen streifigen Cuticularsaum wie beim Darme; das hier (Taf. 29, Fig. 3, 4) abgebildete Präparat zeigt einen von Schleimtropfen gebildeten Saum.

[2]) Neben alveolär gebauten Endkammern sollen auch tubulöse vorkommen. Wie wohl bei allen Drüsen, gibt es eben auch hier keine streng geschiedenen Formen.

[3]) Die Pancreasepithelien unterscheiden sich aber doch schon auf den ersten Blick von denen der Parotis, vor allem durch die Scheidung in Innen- und Aussenzone.

Digitized by Google

(körnige Innenzone), während der basale Teil der Zelle (homogene Aussenzone) nicht granuliert ist und den rundlichen, ziemlich kleinen Kern enthält. Die Form der Pancreas(drüsen)zellen ist niedrig zylindrisch (beziehungsweise kegelförmig). Es finden sich wie in der Parotis interzelluläre Sekretkapillaren (s. ob. p. 22 Fig. 5). Eigentümlich ist das Verhalten des sehr engen Drüsenlumens. Es kommt als solches häufig kaum zur Erscheinung, da es meist eine Strecke weit mit platten Zellen ausgefüllt ist, sogen. centroacinären Zellen. Diese sind nichts anderes als die Fortsetzung der platten Zellen der langen und engen Schaltstücke des Pancreas, die sich stets eine Strecke weit in die Lichtung der Endkammer fortsetzen[1]). Sekretröhren fehlen dem Pancreas völlig. Die Schaltstücke gehen (unter mehrfachen Teilungen) direkt in die Aeste des Hauptausführungsgangs, des ductus pancreaticus über. Aehnlich wie dieser verhält sich der ductus pancreaticus accessorius[2]). Beide nehmen die Aeste im spitzen Winkel auf, indem sie durch lange Strecken der Drüse fast gradlinig verlaufen[2]).

Tab. 30, Fig. 5—7

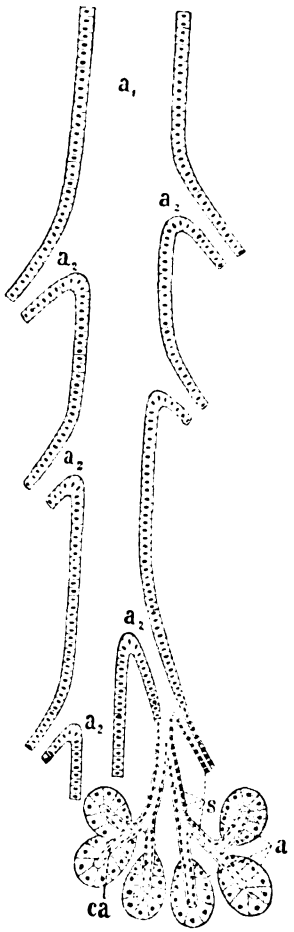

Fig. 28. **Schema des Baues des Pancreas.**

Erklärung der Bezeichnungen.

a_1 — Hauptausführungsgang.
a_2 — Seitenäste.
s — Schaltstücke.
a — alveoläre Endkammern.
ca — centroacinäre Zellen.

Tab. 30, Fig. 8

Tab. 30, Fig. 5

Während die Wand der Schaltstücke von sehr platten Zellen gebildet wird, gehen diese in den feineren Aesten der Ausführungsgänge in kubisches Epithel über. Die grösseren Aeste und die beiden Hauptgänge tragen ein einschichtiges, pallisadenartiges Zylinderepithel und eine rein bindegewebige, muskelfreie Wand[3]).

Der Hauptteil der Bauchspeicheldrüse zeigt den oben beschriebenen Bau, der sich an den der serösen Mundspeicheldrüsen ziemlich innig anlehnt, also auch dem einer offenen Drüse entspricht. Ein kleinerer Teil der Drüsenmasse des Pancreas dagegen stellt eine geschlossene Drüse (mit innerer Sekretion) dar, die sich insofern sehr eigenartig verhält, als sie keinen zusammenhängenden Komplex darstellt, sondern in Gestalt kleiner, inselförmiger Bezirke überall[4]) zerstreut innerhalb der Hauptdrüsenmasse angetroffen wird. Es handelt sich um die sogen. Langerhansschen Zellinseln oder intertubulären Zellhaufen. Diese stellen kleine, ungefähr kuglige, etwa 0,1—0,3 mm grosse Komplexe strang- oder netzartig

[1]) Die centroacinären Zellen gehen also nicht unmittelbar in die Epithelien der Endkammern über, sondern legen sich an deren Innenfläche an, im Gegensatz zum Verhalten der Schaltstückepithelien bei den Mundspeicheldrüsen. Dennoch erfüllen die centroacinären Zellen das Lumen nicht in seiner ganzen Ausdehnung, so dass man auf Durchschnitten des Organs auch völlig von solchen Zellen freie Strecken der Lichtung findet.

[2]) Ueber das makroskopische Verhalten siehe Sobotta, deskript. Anat. dies. Verl. 1904—07.

[3]) Nur an den Mündungen der Gänge ins Duodenum kommen Ringmuskellagen vor.

[4]) In der cauda pancreatis sind die Inseln häufiger als im corpus und caput.

Digitized by Google

angeordneter Epithelzellen dar, zwischen denen weite Kapillaren in reichlicher Zahl verlaufen. Die Zellen bilden keine Drüsenschläuche, es fehlen also auch Drüsenlumina (und Sekretkapillaren). Das Sekret wird vielmehr wahrscheinlich von den Blutkapillaren direkt aufgenommen. Die Inseln sind nicht nur durch ihre eigene Struktur scharf vom übrigen Pancreasgewebe abgegrenzt, sondern meist auch von einer feinen, bindegewebigen Hülle umschlossen. Sie fallen insbesondere durch die hellere Färbung ihrer Zellen gegenüber dem Hauptteil der Drüse auf. Tab. 30, Fig. 5

Blut- und Lymphgefässe sowie Nerven des Pancreas verhalten sich wie die der Mundspeicheldrüsen.

Das Bauchfell, *peritonaeum,* besteht aus einer an elastischen Fasern reichen Bindegewebslage, und einem einfachen, einschichtig-platten Epithel (s. ob. p. 16). Als solches bildet es den serösen Ueberzug der Organe der Bauchhöhle, das wandständige Bauchfell und die Bauchfellduplikaturen (omentum majus etc. — Näheres siehe Sobotta, deskript. Anat. dies. Verl. 1904—07).

VI. Die Respirationsorgane.

1. Die Nasenhöhle.

Die Schleimhaut der Nasenhöhle zerfällt in drei Abschnitte, regio vestibularis, respiratoria und olfactoria. Tab. 34, Fig. 1

Die *regio vestibularis* stellt im wesentlichen nur ein Stück äusserer Haut dar mit allen Charakteren der letzteren, insbesondere finden sich im Bereiche des Nasenloches noch Talgdrüsen und stärkere Körperhaare (vibrissae). Dann aber hören diese auf und lediglich das geschichtete, aber nicht mehr verhornte Plattenepithel lässt die Vestibularschleimhaut von der respiratorischen unterscheiden.

Die *regio respiratoria*, der Hauptabschnitt der Nasenschleimhaut, besteht aus einem typischen, geschichteten (vielleicht nur mehrreihigen s. ob. p. 15) Flimmerepithel,[1]) welches häufig Becherzellen enthält, und durch eine Basalmembran von einer (stellenweise sehr) dicken Schleimhaut getrennt wird. Letztere ist ohne trennende Submucosa mit dem Periost des Knochens (beziehungsweise dem Perichondrium des Knorpels) verwachsen, enthält spärlich elastische Fasern und viele Lymphzellen, die der Nasenschleimhaut oft den Charakter eines dissus lymphatischen Gewebes geben, sich auch zu typischen Solitärknötchen verdichten. Ferner enthält die Schleimhaut der regio respiratoria verästelte tubuloalveoläre Drüsen gemischten Charakters, die neben vielen Schleimzellen auch seröse Zellen in Gestalt von Halbmonden enthalten (s. ob. p. 23). Sie ist ferner reich an Blutgefässen, namentlich an verhältnismässig starken Venen.[2]) Tab. 34, Fig. 1 u. 3

Die Nebenhöhlen der Nase enthalten eine relativ dünne Schleimhaut mit spärlichen (oder gar keinen) Drüsen und einschichtigem Flimmerepithel.

[1]) Die Grenze von Flimmerepithel und geschichtetem Pflasterepithel wechselt. Oft reicht das letztere über den Bereich der Vestibularregion hinaus.

[2]) Die Venen sind an manchen Stellen (z. B. hinterer Teil der unteren Muschel) so stark entwickelt, dass eine Art kavernösen Gewebes entsteht.

Digitized by Google

Tafel 31. **Leber III. Lunge I.**

Fig. 1. Teil eines Durchschnittes der menschlichen **Leber** mit dunkel gefärbten Bindegewebsfibrillen **(Gitterfasern)**. Oben ist der Durchnitt einer Zentralvene sichtbar, unten das interlobuläre Bindegewebe mit einem Gallengangsquerschnitt. Die Fasern sind ganz dunkel, die Kerne heller gefärbt. **Vergr. 200 : 1. Technik:** Fibrillenmethode: Bielschowsky - Studnička.

Fig. 2. Teil eines Durchschnittes einer **injizierten Lunge** des Menschen. Man sieht einen Arterienast, der sich in die weiten, engmaschigen Kapillarnetze der Alveolarwand auflöst, links unten eine grössere Vene. Das interlobuläre Bindegewebe erscheint ganz hell. **Vergr. 100 : 1. Technik:** Injektion mit Berlinerblauleim. Konservierung in Müllerscher Flüssigkeit.

Fig. 3. **Querschnitt** eines **Bronchiolus** der menschlichen Lunge. Einschichtiges und einreihiges Flimmerepithel kleidet das Lumen aus. Die Schleimhaut ist stark gefaltet und besteht ausser dem Epithel fast nur aus dicht gedrängten elastischen Fasern (dunkel gefärbt). Die Muskulatur ist nicht sichtbar, Knorpel fehlt hier bereits. **Vergr. 280 : 1. Technik:** Konservierung in Zenkerscher Lösung. Zelloidinschnitte. Weigerts Elastinfärbung. Alaunkarmin.

Fig. 4. Teil eines dicken Durchschnittes einer mit Silberlösung behandelten menschlichen (28 jährig †) Lunge (sogen. **Silberlunge**). Im Präparate sind durch die Silberwirkung die Zellgrenzen der Epithelien schwarz gefärbt. Die Figur zeigt einen respiratorischen Bronchus an seiner Abzweigung von einem kleineren Bronchialast. Man sieht auf die untere Wand des Bronchiolus, welcher hier noch rein kubisches Epithel trägt. Letzteres wird dann allmählich von Inseln platter Zellen durchbrochen. In den Alveolen sieht man das typische Verhalten des respiratorischen Epithels. **Vergr. 160 : 1. Technik:** Injektion von Höllensteinlösung, Reduktion im Sonnenlicht.

Erklärung der Bezeichnungen für Fig. 1—4.

al = Alveolen
art = Arterie
bf = Bindegewebsfasern (Gitterfasern)
brr = bronchiolus respiratorius
cap = Kapillaren
db = kleiner Gallengang
ep = rundliche kleine Alveolarepithelien
ep$_1$ = grosse platte Alveolarepithelien
ibd = interlobuläres Bindegewebe der Lunge
intbd = interlobuläres Bindegewebe der Leber
klz = Kerne der Leberzellen
p = Kohlenpigment
vc = vena centralis
ve = Venenast

Digitized by Google

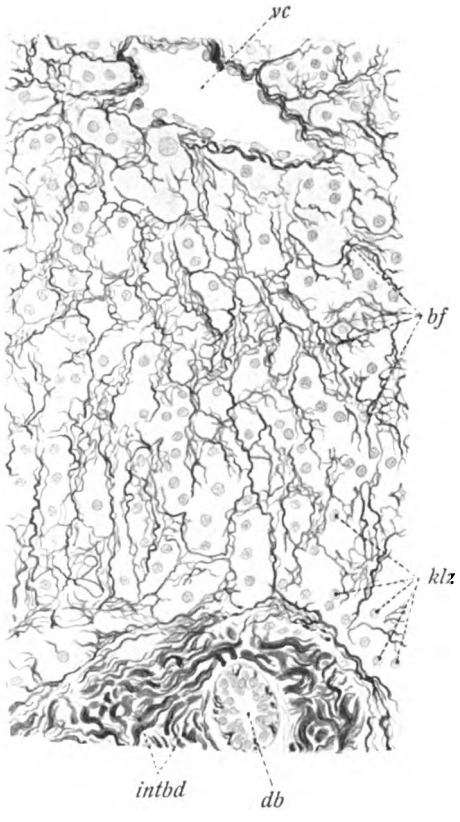

Fig. 1.

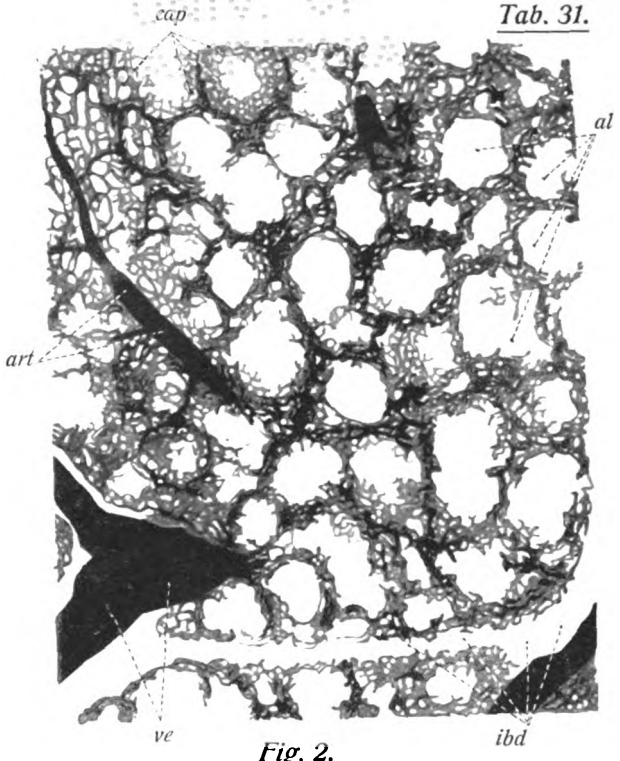

Fig. 2.

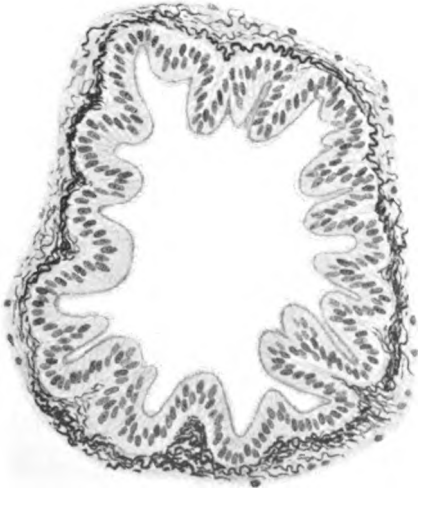

Fig. 3.

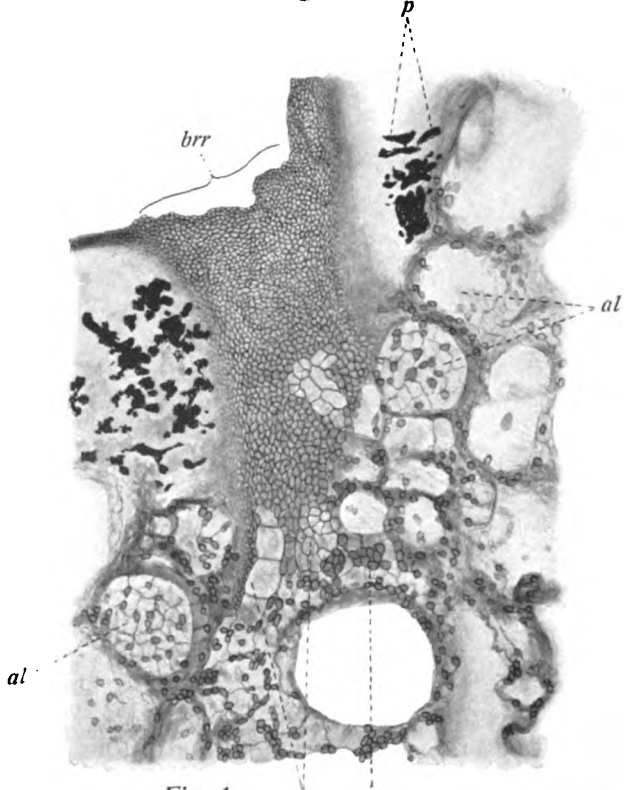

Fig. 4.

Digitized by Google

UNIV. OF
CALIFORNIA

Digitized by Google

Die Schleimhaut der *regio olfactoria* hat ein eigentümliches Epithel, welches oft[1]) noch dicker ist als das der regio respiratoria. Es ist kein reines Epithel, sondern ein sogenanntes Neuroepithel, d. h. ein Gemisch von Epithel und Nervenzellen. Was das Epithel selbst anlangt, so besteht seine obere Lage aus sehr hohen Zylinderzellen mit kernfreier, oft pigmentierter[2]) oberer Hälfte. Die tieferen Schichten werden von rundlichen Basalzellen, den sogen. Stützzellen gebildet. Zwischen den eigentlichen Epithelzellen finden sich die Riechzellen (s. darüber u. p. 250). Die Oberfläche der zylindrischen Zellen zeigt einen Besatz feiner kegelförmiger Zapfen, die aus Schleim bestehen und von den „Stützzellen" sezerniert werden.[3]) Tab. 34, Fig. 2 u. 4

Die tunica propria der regio olfactoria ist weniger dick als die der regio respiratoria, weniger reich an elastischen Fasern als diese aber ebenfalls von stark lymphatischem Charakter. Sie enthält eine besondere Art von Drüsen, nämlich die einfachen schlauchförmigen und wenig verästelten *glandulae olfactoriae* (Bowman), welche nur seröse Zellen führen[4]). Die Blutgefässe (Venen) sind etwas weniger reichlich vorhanden als in der regio respiratoria, dagegen finden sich dicke Bündel der marklosen Olfaktoriusfasern (s. a. u. p. 250). Sehr reich ist die gesamte Nasenschleimhaut an Lymphgefässen.

2. Der Kehlkopf, *larynx*.

Die Schleimhaut des Kehlkopfes trägt im wesentlichen das gleiche Epithel wie die regio respiratoria der Nasenhöhle, d. h. geschichtetes (richtiger mehrreihiges) Flimmerepithel mit (meist zahlreichen) Becherzellen, nur ist das Epithel gewöhnlich noch höher als in der Nasenhöhle. An den wahren Stimmbändern wird es regelmässig zu geschichtetem Pflasterepithel, ebenso an der Hinterfläche der Epiglottis und in wechselnder Ausdehnung noch an anderen Stellen des Kehlkopfeingangs.[5]) Die tunica propria ist ausserordentlich reich an elastischen Fasern, die sich vielfach zu einer Art elastischer Haut verdichten *(membrana elastica laryngis)*. Stellenweise enthält sie auch reichlich Lymphzellen, namentlich im Bereiche des ventriculus laryngis, wo es selbst zur Bildung von Solitärknötchen kommen kann[6]). Da wo sich geschichtetes Pflasterepithel findet, bildet die Schleimhaut Papillen[6]); besonders hohe, die untereinander zu parallelen Längsleisten verschmelzen, am wahren Stimmband. Auch kommen im Bereiche des geschichteten Pflasterepithels (namentlich an der Epiglottis) vereinzelte Geschmacksknospen vor (s. a. u. p. 249). Ferner ist die Kehlkopfschleimhaut Sitz zahlreicher Drüsen vom Charakter derer der regio Tab. 32 Tab. 33, Fig. 1

[1]) Namentlich bei Tieren mit gut ausgebildetem Geruchssinn.

[2]) Beim Menschen, dessen Riechschleimhaut im Gegensatz zu der anderer Tiere nur leicht gelblich aussieht, findet man ausser feinen Pigmentkörnchen in den Epithelzellen auch verästelte pigmentierte Zellen zwischen diesen.

[3]) Es legen sich diese Zapfen auch oft zu einer feinen Haut zusammen. Die Natur dieser, oft cuticularsaumartigen Bildung ist strittig. Tab. 34, Fig. 4

[4]) Die Bowmanschen Drüsen unterscheiden sich aber doch erheblich von serösen Drüsen der Mundhöhle. Vor allem haben sie, abgesehen von der Schlauchform, auffällig weite Lumina. Die kubischen Drüsenzellen sind oft pigmentiert, feinkörnig und kleiden in abgeplatteter Form auch den zwischen den Oberflächen-Epithelzellen gelegenen Drüsenhals aus.

[5]) Die Grenzen beider Epithelarten schwanken sehr. Vereinzelte Inseln von Plattenepithel kommen mitten innerhalb des Flimmerepithels vor. Die Vorderfläche der Epiglottis zeigt natürlich den Charakter der Mundschleimhaut.

[6]) An der Hinterfläche der Epiglottis, wo trotz des geschichteten Plattenepithels gar keine oder nur sehr niedrige Papillen vorkommen, finden sich ebenfalls mitunter Lymphknötchen.

Digitized by Google

Tafel 32. **Kehlkopf I.**

Fig. 1. Frontalschnitt des **Kehlkopfes** eines 8jährigen Knaben bei ganz schwacher Vergrösserung. Uebersichtsbild des Kehlkopfes. Es ist nur etwas mehr als die Hälfte des Schnittes dargestellt. Von den Knorpeln sind Ring-, Schild- und Epiglottisknorpel sichtbar. Man sieht den Durchschnitt des wahren und falschen Stimmbandes, den ventriculus laryngis zwischen beiden mit dem recessus ventriculi, die Muskeln der Stimmlippe und das ligamentum vocale, weitere Muskeln des Kehlkopfes und z. T. auch untere Zungenbeinmuskeln. Am unteren Ende des Präparates ist der obere Teil der Luftröhre im Durchschnitt sichtbar. **Vergr. 4,3 : 1. Technik:** Konservierung mit Müllerscher Flüssigkeit und Formol. Zelloidinschnitte. Färbung mit Boehmerschem Haematoxylin und Eosin.

Fig. 2. Kleiner Teil der anderen Hälfte des in Fig. 1 abgebildeten Frontalschnittes des **Kehlkopfes.** Es ist die kleine Stelle der Schleimhaut der plica vocalis dargestellt, wo das Flimmerepithel in das geschichtete Pflasterepithel übergeht. Im Bereiche des letzteren liegen hohe Papillen; ferner fehlen hier die Drüsen des Kehlkopfes, die im Bereiche des Flimmerepithels sofort wieder auftreten. (Vgl. dazu auch die Fig. 1, Tab. 33.) **Vergr. 100 : 1. Technik** wie bei Fig. 1.

Fig. 3. Sagittaler Durchschnitt der **Epiglottis** des Menschen (21 jährig †). Man sieht den oft von Drüsen lochartig durchbrochenen Knorpel im Innern des Organs (der Schnitt geht gerade durch die Stelle eines Loches); beiderseits überkleidet von Schleimhaut. Trotz der schwachen Vergrösserung treten die Verschiedenheiten des Epithels der der Mundhöhle zugekehrten vorderen und der gegen den aditus laryngis gerichteten hinteren Fläche des Kehldeckels deutlich hervor. Erstere besitzt hohes, geschichtetes Plattenepithel mit deutlichen Papillen, letztere zwar ebenfalls mehrschichtiges Plattenepithel, das aber ohne Papillen der Unterlage glatt aufliegt und am Kehlkopfeingang selbst allmählich in Flimmerepithel übergeht. Ausser den Schleimdrüsen ist noch ein kleines Lymphknötchen sichtbar. **Vergr. 16½ : 1. Technik** wie bei Fig. 1 und 2.

Erklärung der Bezeichnungen für Fig. 1—3.

cacr = cartilago cricoidea
caep = cartilago epiglottidis
cath = cartilago thyreoidea
catr = cartilago trachealis
de = Drüsenausführungsgänge
epfa = vordere Fläche der Epiglottis
epfp = hintere Fläche der Epiglottis
epig = Epiglottis
flep = Flimmerepithel
gl = Schleimdrüsen
glep = glandulae epiglotticae
glla = glandulae laryngeae
ligvoc = ligamentum vocale
mcr = muscularis cricothyreoideus
mhy = untere Zungenbeinmuskeln
mtha = m. thyreoarytaenoideus
mve = m. ventricularis
mvoc = m. vocalis
n = Nerven
nl = Lymphknötchen
ple = Plattenepithel
plve = plica ventricularis
plvo = plica vocalis
recvl = recessus ventriculi laryngis
vel = ventriculus laryngis
tr = trachea

Digitized by Google

Univ. of California

Fig. 1.

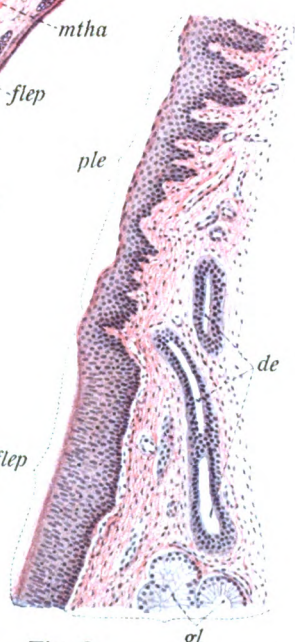

Fig. 2.

Fig. 3.

Digitized by Google

UNIV. OF
CALIFORNIA

Digitized by Google

respiratoria der Nasenhöhle, die an einigen Stellen wie den falschen Stimmbändern besonders reichlich vorhanden sind, an anderen Stellen (freie Ränder der Stimmbänder) ganz fehlen können. An einigen Punkten der Stimmbänder, namentlich der Stelle der sogen. *macula flava* und auch häufig in den Taschenbändern kommt dichtes, elastisches Gewebe, beziehungsweise elastischer Knorpel vor. Eine eigentliche Submucosa fehlt im Kehlkopf, beziehungsweise geht die Schleimhaut ohne Grenze in eine Art submucösen Gewebes über. Die Kehlkopfknorpel sind teils hyaline (Schildknorpel, Ringknorpel, Giessbeckenknorpel zum grössten Teil), teils elastische (Epiglottisknorpel, processus vocalis und apex des Giessbeckenknorpels und die kleinen Knorpel am aditus laryngis[1]). Die grösseren Knorpel sind von einem, an elastischen Fasern reichen Perichondrium umgeben, das mit der Schleimhaut an den Stellen innig zusammenhängt, wo sich nicht Muskeln einschieben. Tab. 32

Die Muskeln des Kehlkopfes (siehe Sobotta, deskript. Anat. d. Verl. 1904—07) sind quergestreift.

Blut- und Lymphgefässe sind im Kehlkopf reichlich vorhanden und bilden mehrere (3) übereinander gelegene Netze, von denen das feinste (Kapillar-) Netz in der oberflächlichsten Schicht der Schleimhaut gelegen ist.

Die Nervengeflechte zerfallen in ein tiefes und ein oberflächliches. Beide enthalten Ganglienzellen. Die Endigungen erfolgen zum grossen Teil intraepithelial.

3. Die Luftröhre, *trachea* und die Bronchen, *bronchi*.

Die Wandungen der Luftröhre und der Bronchen unterscheiden sich voneinander nicht in ihrem mikroskopischen Bau und stimmen andrerseits mit dem des Kehlkopfes in vielen Punkten genau überein. Das Epithel ist sogen. geschichtetes Flimmerepithel mit zahlreichen Becherzellen, die tunica propria ist reich an elastischen Elementen, die hauptsächlich Netze mit longitudinaler Faserrichtung bilden und dicht unter dem Epithel liegen. Auch lymphatisches Gewebe, namentlich Ansammlungen solches zu kleineren Lymphfollikeln kommt vor. Ferner finden sich ähnlich wie im Kehlkopf gemischte tubuloalveoläre Drüsen wechselnder Grösse (bis 2 mm). Die grössten und am dichtesten gelagerten finden wir im Bereiche des *paries membranaceus*[2]), ferner in den Zwischenräumen zwischen den Knorpeln. Im Bereiche des eigentlichen *paries cartilagineus*[2]) sind die Drüsen klein und spärlich, so dass hier die Schleimhaut die geringste Dicke besitzt. Die grossen Drüsen des paries membranaceus liegen z. T. im Bereiche der glatten Muskulatur (siehe unten) z. T. sogar ausserhalb dieser. Tab. 33, Fig. 2 u. 3

Auf die tunica propria der Luftröhre und der Bronchen folgt eine nur undeutliche Submucosa und die teils hyalin-knorplige (paries cartilagineus) teils membranös-muskulöse Wand (paries membranaceus). Letztere besteht im wesentlichen aus quer verlaufenden glatten Muskelzügen, die die freien Enden der Knorpelringe verbinden. Tab. 33, Fig. 2

[1]) Die grösseren Kehlkopfknorpel verknöchern bekanntlich regelmässig im späteren Lebensalter (siehe o. p. 27).
[2]) Näheres siehe Sobotta, deskript. Anat. dies. Verl. 1904—07.

Digitized by Google

Fig. 1. Teil eines frontalen Querschnittes durch die (wahre) **Stimmlippe** des menschlichen (kindlichen) Kehlkopfes (vergl. auch Tafel 32, Fig. 1 und 2). Das Bild gibt eine gute Uebersicht über den Bau des labium vocale mit dem musculus vocalis, dem elastischen ligamentum vocale und der Schleimhautbekleidung. Letztere ist im Bereiche des eigentlichen Stimmbandes drüsenfrei. Die Drüsen treten erst unterhalb des ligamentum vocale im Bereiche des Flimmerepithels (ep_1) auf. Das eigentliche Stimmband hat geschichtetes Plattenepithel, im Bereiche der eigentlichen plica vocalis auch Papillen. **Vergr. 40:1. Technik:** Müllersche Flüssigkeit und Formol. Zelloidinschnitte. Boehmersches Haematoxylin, Eosin. Für die Darstellung des elastischen Gewebes wäre Orcein- oder Resorcin-Fuchsinfärbung zu empfehlen.

Fig. 2. Querschnitt der **Luftröhre** des Menschen (21 jährig †). Die Abbildung zeigt nicht den ganzen Querschnitt; es ist vielmehr die häutig-muskulöse hintere Wand zwischen den freien Enden (kn_1) des Knorpelringes ganz dargestellt, der Knorpelring nur zu zwei Drittel des Umfanges. Man erhält ein typisches Uebersichtsbild vom Bau der Luftröhre. Im Bereiche des paries membranaceus liegen die hier stark entwickelten Schleimdrüsen z. T. hinter der Muskulatur. Da wo der Knorpelring in der Mitte seiner Höhe getroffen ist (am breitesten ist er z. B. links) sind die Drüsen spärlich, da sie hauptsächlich in den Zwischenräumen zwischen zwei Knorpelringen liegen. Wo der Knorpelring schmal (angeschnitten) ist (oben), treten schon die Drüsen in breiter Schicht auf. **Verg. 8:1. Technik:** Müllersche Flüssigkeit mit Formol. Zelloidinschnitte. Boehmersches Haematoxylin, Eosin.

Fig. 3. Teil des in Fig. 2 abgebildeten Querschnittes der menschlichen **Luftröhre,** stärker vergrössert. Die Figur zeigt einen Teil des Durchschnittes des paries cartilagineus; vom Knorpel sind (oben) die Randpartien noch dargestellt. Sonst ist die Schleimhaut mit dem Flimmerepithel und einigen Drüsenquerschnitten sichtbar, sowie das mehr lockere, submucöse Gewebe. **Vergr. 72:1. Technik** wie bei Fig. 2.

Fig. 4. Teil eines Durchschittes der **Schilddrüse** des Menschen (21 jährig †). Man erkennt eine Anzahl von Drüsenschläuchen sehr wechselnden Kalibers (sogen. Follikel); viele haben nur sehr enges Lumen und sind leer, andere sind mehr oder weniger weit und mit Colloid erfüllt. Die anscheinend soliden Zellhaufen sind Flachschnitte von Schläuchen mit engem Lumen. **Vergr. 120:1. Technik:** Zenkersche Flüssigkeit. Paraffinschnitte. Haematoxylin, Eosin.

Erklärung der Bezeichnungen für Fig. 1—4.

bd = interstitielles Bindegewebe
bg = Blutgefässe
co = Colloid
ep = Epithel
ep_1 = Flimmerepithel
ep_2 = Plattenepithel mit Papillen
ep_3 = Plattenepithel ohne Papillen
gl = Schleimdrüsen
gl_1 = Schleimdrüsen des paries cartilagineus
gl_2 = Schleimdrüsen des paries membranaceus
kn = Knorpel
kn_1 = freie Enden des Knorpelringes
ligv = ligamentum vocale
m = glatte Muskulatur
mv = musculus vocalis
plv = plica vocalis
tm = Schleimhaut + Submucosa
tp = tunica propria + Submucosa
tu_1 = weite Tubuli mit Colloid
tu_2 = enge Tubuli
ve = Vene
* = Grenze des Flimmer- und Plattenepithels

Digitized by Google

Fig. 2.

Fig. 4.

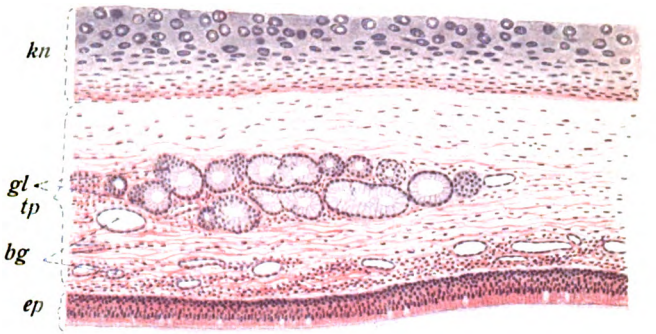

Fig. 3.

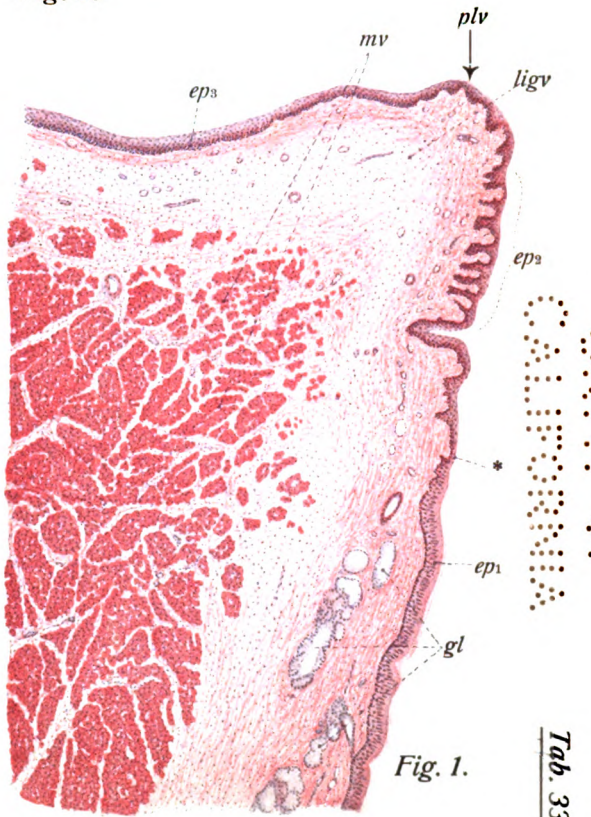

Fig. 1.

Tab. 33.

Digitized by Google

Fig. 1. Teil eines frontalen Querschnittes durch die (wahre) **Stimmlippe** des menschlichen (kindlichen) [illegible] (vergl. auch Tafel 32, Fig. 1 und 2). Das Bild gibt eine gute Uebersicht über den Bau des [illegible] dem elastischen ligamentum vocale und der Schleimhautbekleidung. [illegible] Die Drüsen treten erst unterhalb des [illegible] geschichtetes

Digitized by Google

f denKnorpel, beziehungsweise die Muskulatur folgt eine Schicht adventitiellen
ebes, die namentlich am paries membranaceus deutlich ist und hier die
) der Muskulatur gelegenen Teile der Drüsen enthält.
ıtgefässe, Lymphgefässe und Nerven verhalten sich mikroskopisch wie
Kehlkopfes.

4. Die Lunge, *pulmo.*

ie innerhalb der Lunge gelegenen grossen Bronchialäste besitzen denselben Tab. 31, Fig. 2
die Trachea und die Bronchen. Im wesentlichen bleibt dieser auch in Tab. 34,
teren Bronchialverzweigungen der gleiche, nur mit zwei Unterschieden: Fig. 5 u. 6
den die Knorpel der mittleren Bronchen nicht mehr (Halb-) Ringe, sondern Tab. 34, Fig. 5
ıässig in der Bronchialwand verteilte Platten[1]). Knorpelplatten finden
zu den Bronchen von 0,1 mm Kaliber herab. 2. Die (glatte) Muskulatur,
Abnahme des Kalibers der Bronchen wesentlich an Stärke verliert, aber
)er die Knorpelgrenze hinaus zu verfolgen ist, bildet eine an den feineren
alästen zwar schwache, aber doch kontinuierliche Ringfaserschicht, welche
rts der Knorpelplatten liegt, aber über den Bereich der Knorpelgrenze
also bis in die Bronchiolen und teilweise sogar bis in die Alveolargänge Tab. 34, Fig. 6
olgen ist.

Im übrigen ist der Bau der Wandung der kleineren Bronchialverzweigungen,
lich der ihrer Schleimhaut nur wenig von der der grossen Bronchialäste und
ıftröhre verschieden. Die wesentlichen Unterschiede betreffen das Verhalten
)ithels. Dieses ist bis zur Grenze der Knorpel oder noch über diese hinaus
chichtetes (besser mehrreihiges) Flimmerepithel, in den knorpelfreien Bronchi- Tab. 31, Fig. 3
ird es einreihig, behält aber zunächst noch die Flimmerhaare. Die *tunica propria*
er kleineren Bronchialverzweigungen enthält dicht unter dem Epithel gelegene,
erlaufende elastische Fasern und z. T. lymphatisches Gewebe, beziehungsweise
knötchen wie die Schleimhaut der grösseren Bronchialäste.

Die Drüsen der Bronchialschleimhaut werden gegen die feineren Verzwei-
n hin spärlich und kleiner, erhalten sich aber oft selbst bis über die Knorpelgrenze
s. Ihre Lage ist insofern eine abweichende, als sie bei den kleineren Bronchial-
telungen ausserhalb der Knorpel (in der Adventitia — s. u.) liegen.

Aehnlich wie die Luftröhre wird jeder Bronchialast von einer, an elastischen
n reichen, bindegewebigen Adventitia umgeben, die zugleich Träger der
en und Gefässe und z. T. auch der Drüsen (s. ob.) ist.

Im Gegensatz zu dem Ausführungsgangsystem der Lunge zeigen die respi-
)rischen Abschnitte der Lunge folgenden Bau. Die auf die Bronchiolen Tab. 31, Fig. 4
nden *bronchioli respiratorii* verlieren die Flimmerhaare des Epithels unter gleich-
ger Abplattung der Zellen, die kubisch oder plattkubisch werden. Allmählich
delt sich gegen die Alveolargänge hin aber stets noch im Bereiche der respira-
chen Bronchiolen das kubische Epithel in das sogen. respiratorische

[1]) Der Knorpel der Platten ist beim Erwachsenen in der Regel nicht mehr Hyalinknorpel wie der der Trachea, sondern elastischer Knorpel.

Digitized by Google

UNIV. OF
CALIFORNIA

Digitized by Google

Auf denKnorpel, beziehungsweise die Muskulatur folgt eine Schicht adventitiellen Bindegewebes, die namentlich am paries membranaceus deutlich ist und hier die ausserhalb der Muskulatur gelegenen Teile der Drüsen enthält.

Blutgefässe, Lymphgefässe und Nerven verhalten sich mikroskopisch wie die des Kehlkopfes.

4. Die Lunge, *pulmo.*

Die innerhalb der Lunge gelegenen grossen Bronchialäste besitzen denselben Bau wie die Trachea und die Bronchen. Im wesentlichen bleibt dieser auch in den weiteren Bronchialverzweigungen der gleiche, nur mit zwei Unterschieden: 1. es bilden die Knorpel der mittleren Bronchen nicht mehr (Halb-) Ringe, sondern unregelmässig in der Bronchialwand verteilte Platten[1]). Knorpelplatten finden sich bis zu den Bronchen von 0,1 mm Kaliber herab. 2. Die (glatte) Muskulatur, die mit Abnahme des Kalibers der Bronchen wesentlich an Stärke verliert, aber noch über die Knorpelgrenze hinaus zu verfolgen ist, bildet eine an den feineren Bronchialästen zwar schwache, aber doch kontinuierliche Ringfaserschicht, welche einwärts der Knorpelplatten liegt, aber über den Bereich der Knorpelgrenze hinaus, also bis in die Bronchiolen und teilweise sogar bis in die Alveolargänge zu verfolgen ist. Tab. 31, Fig Tab. 34, Fig. 5 u. 6 Tab. 34, Fig Tab. 34, Fig

Im übrigen ist der Bau der Wandung der kleineren Bronchialverzweigungen, namentlich der ihrer Schleimhaut nur wenig von der der grossen Bronchialäste und der Luftröhre verschieden. Die wesentlichen Unterschiede betreffen das Verhalten des Epithels. Dieses ist bis zur Grenze der Knorpel oder noch über diese hinaus ein geschichtetes (besser mehrreihiges) Flimmerepithel, in den knorpelfreien Bronchiolen wird es einreihig, behält aber zunächst noch die Flimmerhaare. Die *tunica propria* auch der kleineren Bronchialverzweigungen enthält dicht unter dem Epithel gelegene, längsverlaufende elastische Fasern und z. T. lymphatisches Gewebe, beziehungsweise Solitärknötchen wie die Schleimhaut der grösseren Bronchialäste. Tab. 31, Fig

Die Drüsen der Bronchialschleimhaut werden gegen die feineren Verzweigungen hin spärlich und kleiner, erhalten sich aber oft selbst bis über die Knorpelgrenze hinaus. Ihre Lage ist insofern eine abweichende, als sie bei den kleineren Bronchialverästelungen ausserhalb der Knorpel (in der Adventitia — s. u.) liegen.

Aehnlich wie die Luftröhre wird jeder Bronchialast von einer, an elastischen Fasern reichen, bindegewebigen Adventitia umgeben, die zugleich Träger der Nerven und Gefässe und z. T. auch der Drüsen (s. ob.) ist.

Im Gegensatz zu dem Ausführungsgangsystem der Lunge zeigen die respiratorischen Abschnitte der Lunge folgenden Bau. Die auf die Bronchiolen folgenden *bronchioli respiratorii* verlieren die Flimmerhaare des Epithels unter gleichzeitiger Abplattung der Zellen, die kubisch oder plattkubisch werden. Allmählich wandelt sich gegen die Alveolargänge hin aber stets noch im Bereiche der respiratorischen Bronchiolen das kubische Epithel in das sogen. respiratorische Tab. 31, Fig

[1]) Der Knorpel der Platten ist beim Erwachsenen in der Regel nicht mehr Hyalinknorpel wie der der Trachealringe, sondern elastischer Knorpel.

Digitized by Google

Tafel 34. **Nasenhöhle, Lunge.**

Fig. 1. Teil eines senkrechten Durchschnittes der unteren Hälfte der knöchernen **Nasenwand** (regio respiratoria) des Menschen (22 jährig †). Das Präparat zeigt den Bau der drüsen- und gefässreichen Schleimhaut und einen Teil des darunterliegenden Knochens. **Vergr. 25:1. Technik:** Konservierung in Zenkerscher Lösung. Entkalkung in Salpetersäure. Zelloidinschnitte. Färbung mit Haematoxylin-Eosin.

Fig. 2. Senkrechter Durchschnitt durch die Schleimhaut der **regio olfactoria** des Menschen (22 jährig †). Das Präparat stammt von der oberen Muschel und zeigt das Riechepithel, die glandulae olfactoriae und einen dicken Nervenstamm des n. olfactorius. **Vergr. 150:1. Technik** wie bei Fig. 1.

Fig. 3. Epithel und oberer Abschnitt der Schleimhaut der **regio respiratoria** des Menschen (21 jährig †). Man erkennt das hohe, geschichtete Flimmerepithel und einen ausmündenden Drüsengang. **Vergr. 170:1. Technik** wie bei Fig. 1.

Fig. 4. Teil des in Fig. 2 dargestellten Schnittes bei stärkerer Vergrösserung. Man sieht das Epithel der regio olfactoria mit den Einzelheiten seines Baues. **Vergr. 340:1. Technik** wie bei Fig. 2.

Fig. 5. Querschnitt eines **Bronchialastes** der menschlichen Lunge [1]) (22jährig †). Man sieht einen Bronchialast mit seiner Umgebung. Die elastischen Fasern sind dunkelviolett gefärbt und verdecken die Muskelschicht bei dieser Vergrösserung fast völlig; daneben sind einzelne benachbarte Alveolen sichtbar. **Vergr. 25:1. Technik:** Konservierung in Zenkerscher Lösung. Zelloidinschnitte. Weigertsche Elastinfärbung. Alaunkarmin.

Fig. 6. Teil eines Durchschnittes durch die menschliche **Lunge** (21 jährig †). Es sind ausser Alveolengängen und Alveolen auch die Durchschnitte zweier Bronchioli sichtbar, zwischen beiden noch eine Knorpelplatte; der eine der Bronchiolen ist nahezu der Länge nach durchschnitten, der andere der Quere nach. **Vergr. 50:1. Technik:** Konservierung in Müllerscher Flüssigkeit mit Formol. Zelloidinschnitte. Färbung mit Haematoxylin und Eosin.

Erklärung der Bezeichnungen für Fig. 1—6.

alv = Alveolen
bl = mit Blut gefüllte Gefässe
bsz = Basalzellen
da = Alveolargang
de = Drüsenaufführungsgänge
ep = Epithel
glm = Schleimdrüsen
glo = glandulae olfactoriae
k = Knochen
kn = Knorpel
kpi = Kohlenpigment
l = Lumen
li = Lumen eines der Länge nach durchschnittenen Bronchiolus
ls = Lumen eines quer durchschnittenen Bronchiolus
lgk = längliche Kerne des Riechepithels
m = glatte Muskulatur
m + e = glatte Muskulatur und elastische Fasern
no = Zweig des Nervus olfactorius
pe = Periost
pi = verästelte Pigmentzellen im Riechepithel
rk = Kerne der Riechzellen
tp = tunica propria
tpl = lymphatische tunica propria
vc = Kapillaren
ve = Venen bezw. Venenwand
\+ = Schleimzapfen der oberflächlichen Epithellage des Riechepithels
* = Schleimmembran.

[1]) Nach einem Präparate von Prof. Braus-Heidelberg.

Digitized by Google

UNIV. OF

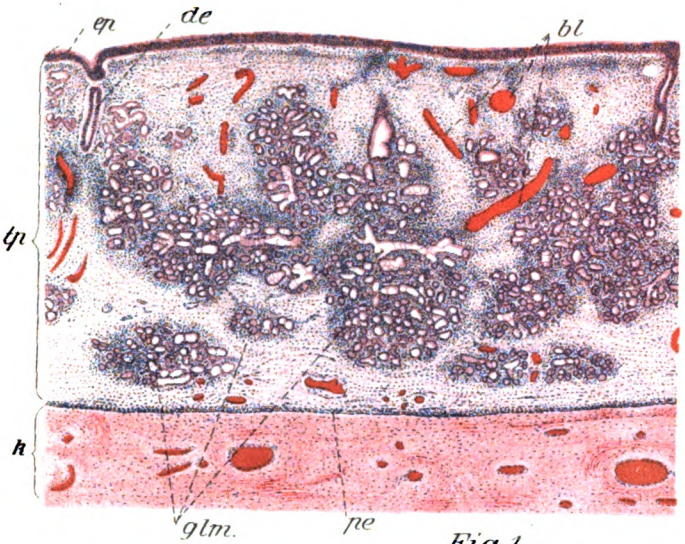

Fig. 1.

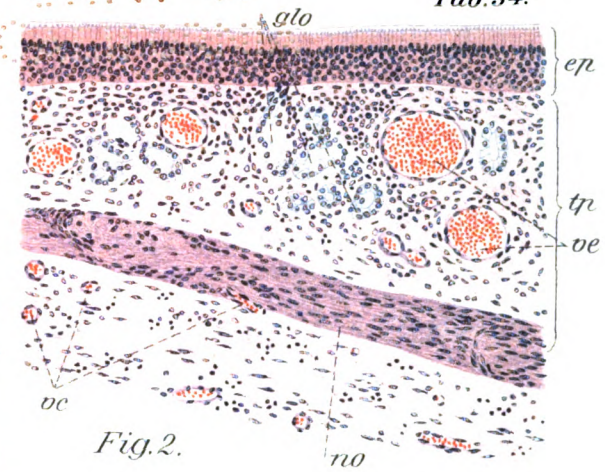

Fig. 2.

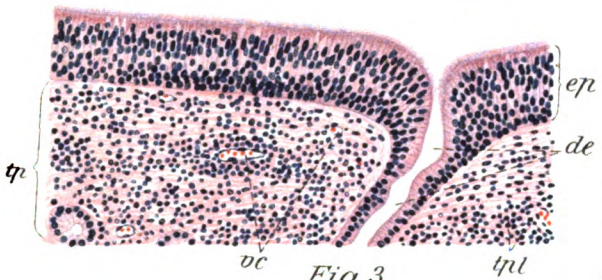

Fig 3.

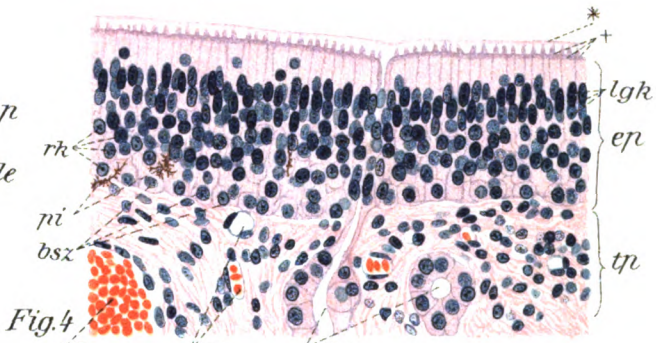

Fig. 4

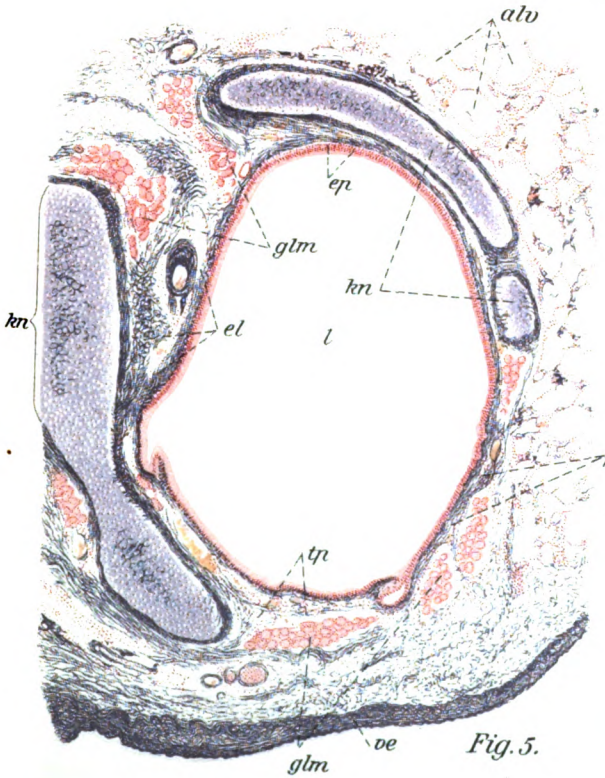

Fig. 5.

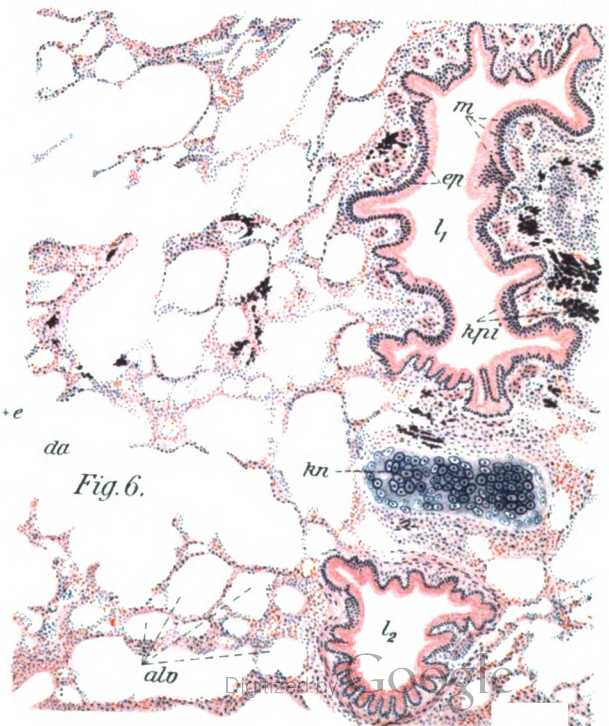

Fig. 6.

Digitized by Google

UNIV. OF
CALIFORNIA

Digitized by Google

Epithel um, eine Epithelform, die die gesamte Oberfläche der Alveolargänge und Alveolen überzieht. Es besteht aus abwechselnd kubischen, kernhaltigen Zellen, wie sie den Hauptteil der respiratorischen Bronchiolen auskleidet und dazwischen gelegenen kernlosen, ganz platten Zellen von wechselnder, meist aber beträchtlicher Grösse. Während in den Alveolen und Alveolargängen die Zahl der platten Zellen überwiegt, treten im Verlauf der respiratorischen Bronchiolen diese Zellen erst vereinzelt oder in kleinen Gruppen auf[1]). Tab. 31, Fig. 4

Abgesehen vom Epithel besteht die Wandung der Alveolen und Alveolargänge nur aus einer leichtstreifigen, im übrigen aber strukturlosen Grundmembran und elastischen Fasern, die in den Alveolargängen vorzugsweise zirkuläre Anordnung zeigen und an den Eingangsstellen zu jeder Alveole eine Art Ring bilden. Die elastischen Fasern benachbarter Alveolen bilden gemeinsam das sogenannte Interalveolarseptum[2]).

Die Summe der Alveolen und Alveolargänge der Lunge stellt das Parenchym des Organes dar, das als echte Drüse nicht bloss seinem Baue, sondern auch seiner Funktion nach aufgefasst werden muss. Das interstitielle Gewebe (Stroma) der Lunge erscheint hauptsächlich als interlobuläres Gewebe zwischen den einzelnen Lungenläppchen[3]). Es besteht aus fibrillärem Bindegewebe und elastischen Fasern und ist der Träger der Gefässe und Nerven des Organs. Sehr häufig, besonders beim Erwachsenen, finden sich im interlobulären Bindegewebe Pigmentablagerungen, namentlich solche, die von Kohlenstäubchen gebildet werden und die durch Leukocytentätigkeit[4]) aus der Atmungsluft entfernten Kohlenbestandteile enthalten. Tab. 34, Fig. 5 u. 6

Die Blutgefässe der Lunge sind in erster Linie die ausschliesslich zu diesem Organ tretenden Aeste der arteria, beziehungsweise vena pulmonalis, da sich in der Lunge der kleine Kreislauf[5]) vollzieht. Die Zweige der Lungenarterie laufen in Begleitung der Bronchialäste, um in die einzelnen Läppchen einzutreten, wo sie sich in ein äusserst enges Netz sehr weiter Kapillaren auflösen, das engste Kapillarnetz des Körpers, dessen Maschen so klein sind, dass der Zwischenraum zwischen den anastomosierenden Kapillaren oft kleiner ist als die von den Kapillaren bedeckte Fläche. Die Kapillarnetze liegen in den Alveolarsepten nackt ohne umgebendes Gewebe, infolgedessen auch unmittelbar unter dem respiratorischen Epithel[6]). Tab. 31, Fig. 2

[1]) Nach einer Auffassung sind die kernlosen Platten aus der Verschmelzung mehrerer kubischer Zellen unter Verlust der Kerne entstanden, nach anderer (weniger wahrscheinlicher) Auffassung stellen sie dagegen nur lappenartige Fortsätze der kernhaltigen kubischen Zellen dar. Gegen die letztere Auffassung spricht der Umstand, dass sie durch deutliche Zellgrenzen von den kubischen Elementen getrennt sind.

[2]) Ob diese Septen feine Oeffnungen haben, durch welche benachbarte Alveolen in Kommunikation miteinander stehen, ist unsicher.

[3]) Näheres siehe Sobotta, deskript. Anat. dies. Verl. 1904—07.

[4]) Die nicht durch die Flimmertätigkeit der Bronchialverzweigungen aus der Atemluft zurückgehaltenen Kohlenstäubchen werden durch phagocytäre Tätigkeit von Leukocyten, die durch die Alveolarwand in die Alveole selbst gewandert sind, aufgenommen. Mit Kohlenstaub beladen wandern diese Zellen teils in das interlobuläre Gewebe, grösstenteils gelangen sie in die Lymphbahn und zu den regionären Lymphdrüsen der Lunge, die infolgedessen meist mehr oder weniger schwarz gefärbt sind.

[5]) Näheres siehe Sobotta, deskript. Anat. dies. Verl. 1904—07.

[6]) Auch unter der pleura pulmonalis liegt ein dichtes Kapillarnetz.

Digitized by Google

Ausser dem Pulmonalkreislauf findet sich in der Lunge noch die Verzweigung der dem grossen Körperkreislauf angehörenden *arteriae* und *venae bronchiales*[1]), die sich aber im wesentlichen auf die Wandungen der Bronchialäste beschränkt. Zwischen beiden Kreisläufen kommen Anastomosen vor, namentlich münden vielfach Bronchialvenen in Lungenvenen.

Die Wurzeln der Lymphgefässe der Lunge sind wohl nicht genügend bekannt, insbesondere ist es noch unsicher, ob sich Lymphkapillaren in den Alveolarsepten finden. Im interlobulären Bindegewebe findet sich ein weitmaschiges Netz. Ausserdem haben die Bronchialwandungen Lymphgefässe. Ein oberflächliches, sehr engmaschiges Netz liegt mit eingestreuten kleinen Lymphknoten subpleural.

Die Lungennerven stammen teils vom Vagus, teils vom Sympathicus. Es finden sich neben marklosen auch viel markhaltige Fasern. Erstere gehen zu den Blutgefässen und der Muskulatur der Bronchien, vielleicht auch zur Schleimhaut. Ob die markhaltigen Fasern bis an die Alveolarwand selbst vordringen oder bereits in den Alveolarsepten enden, ist unbekannt.

Da der grösste Teil der Lungenoberfläche von der *pleura visceralis* überzogen ist[1]), so findet sich auf der Oberfläche des Organs eine einfache Lage platter, polygonaler Zellen (seröses Epithel), neben einer aus feinen elastischen Fasern und fibrillärem Bindegewebe gebildeten Serosa.

Anhang: Die Schilddrüse, *glandula thyreoidea.*

Anhangsweise — obwohl ohne andere als topographische Beziehungen zum
Tab. 33, Fig. 4 Respirationstraktus — soll hier die Schilddrüse besprochen werden. Sie stellt im ausgebildeten Zustande eine typische glandula clausa (Drüse mit innerer Sekretion) dar. Ursprünglich besitzt sie ein Ausführungsgangsystem und steht durch den ductus thyreoglossus mit der Mundhöhle in Verbindung[1]). Später obliteriert das Gangsystem. Die Drüse besteht dann nur aus den sezernierenden Endkammern.

Die Endkammern der Thyreoidea sind kurze, verzweigte Tubuli[2]), die an ihren beiden Enden blind sind (sogen. Follikel). Die Weite der Lumina schwankt sehr (50—150 μ). Sie werden von zylindrischen bis kubischen, seltener platten Epithelzellen in einfacher Lage ausgekleidet. Ihr Sekret, Colloid genannt, füllt das Lumen meist ganz aus[3]) (dehnt auch die Wand des Tubulus unter Abplattung des Epithels, so dass die leeren Tubuli das höchste Epithel zu haben pflegen). Es wird wahrscheinlich von den zahlreichen Lymphgefässen der Drüse aufgenommen, wenn auch der Mechanismus der Colloidresorption noch unbekannt ist.[4]) Von alters her werden die Schilddrüsenschläuche mit dem wenig passenden Namen Follikel bezeichnet.

Eine wechselnde Anzahl von „Follikeln" der Schilddrüse wird durch spärliches interstitielles Bindegewebe zu Läppchen, *lobuli glandulae thyreoideae*, verbunden.

[1]) Näheres siehe Sobotta, deskript. Anat. dies. Verl. 1904—07.

[2]) Der Charakter der Endkammern der Drüse ist kein rein tubulöser.

[3]) Im Zentrum namentlich starker Colloidmassen finden sich häufig Vakuolen, die wohl meist durch Schrumpfung entstanden sind (vielleicht enthalten sie auch Mucin?).

[4]) Neuerdings werden interzelluläre Lymphkapillaren beschrieben.

Digitized by Google

Es enthält auch die grösseren Gefässäste und senkt sich mit den sehr zahlreichen Kapillarverzweigungen in das Innere der Läppchen zwischen die Tubuli.

Die Blutgefässe der Schilddrüse sind ungemein reichliche. Die Kapillaren umspinnen die Follikel mit einem dichten Netz. Nicht weniger reichlich sind die Lymphgefässe, während die Nerven vorzugsweise mit den Blutgefässen laufen.

Im gleichen Bau haben die gelegentlich vorkommenden Nebenschilddrüsen *(glandulae thyreoideae accessoriae)*, nicht aber die *„glandulae" parathyreoideae*, die sich an der Hinterfläche der Drüse konstant vorfinden. Sie gehören zu den sogen. Epithelkörperchen, d. h. stellen unregelmässige Epithelhaufen dar, die keine Schläuche bilden und keine Lumina umschliessen, aber von zahlreichen Kapillaren und Bindegewebe umgeben werden.

VII. Die Harnorgane.

1. Die Nieren, *renes*.

Die Niere ist eine grosse zusammengesetzt-tubulöse Drüse, deren Ausführungsgang der Harnleiter, *ureter*, ist.[1]) Man rechnet jedoch den letzteren selbst sowohl wie seine Wurzeln, das Nierenbecken und die Nierenkelche nicht zur Niere im engeren Sinne. Tab. 35 u. 36

Das Nierenparenchym wird von den Harnkanälchen, *tubuli renis*, gebildet. Es sind das feine, an einem Ende blinde Röhrchen von beträchtlicher Länge und in den verschiedenen Abschnitten ihres Verlaufes sehr wechselnder Gestalt, die, in grösserer Zahl zusammenfliessend, schliesslich als ductus papillaris auf der Spitze der Nierenpapille in Mehrzahl ausmünden. Fig. 29

Jedes Harnkanälchen besteht aus einer strukturlosen membrana propria und einem einfachen, einreihigen Epithel. Weite der Kanälchen, Dicke der Wandung, Höhe und Beschaffenheit des Epithels unterliegt in den verschiedenen Abschnitten des Harnkanalsystems erheblichen Schwankungen (s. u.). Insbesondere sind die sezernierenden (dem blinden Ende des Kanälchens zugekehrten) Abschnitte wesentlich anders gebaut als die ausführenden. Die ersteren bilden im wesentlichen die *pars convoluta* der Nierenrinde *(substantia corticalis)*, die letzteren die *pars recta* der Rinde und das Nierenmark *(substantia medullaris)*. Tab. 35, Fig. 3

Was die Ergebnisse der neueren Untersuchungen (Peter) über die Gestalt des Harnkanälchens anlangt, so beginnt es mit den Nierenkörperchen, *corpusculum renis* (Malpighi); auf dieses folgt der gewundene Abschnitt des Harnkanälchens, *pars convoluta* (tubulus contortus), der im wesentlichen rindenwärts vom Glomerulus und Malpighischen Körperchen gelegen ist. An das gewundene Rindenkanälchen schliesst sich der als Henlesche Schleife bezeichnete Abschnitt des Kanalsystems der Niere. Die wesentliche Eigentümlichkeit dieser Bildung besteht darin, dass es sich um zwei gestreckt, parallel und dicht benachbart verlaufende, mehr oder weniger tief in die Marksubstanz hinab ragende, ziemlich enge Abschnitte des Harnkanälchens handelt, von denen der eine (proximale) Schenkel vom tubulus contortus aus nach abwärts, der andere (distale) von der Marksubstanz nach aufwärts in die Rindensubstanz zurückführt. Die in der Marksubstanz gelegene Uebergangsstelle beider Schenkel ineinander Fig. 29

[1]) Entwicklungsgeschichtlich gehören Ureter, Nierenbecken und Marksubstanz der Niere untrennbar zusammen Näheres siehe auch Sobotta, deskript. Anat. dies. Verl. 1904—07.

Digitized by Google

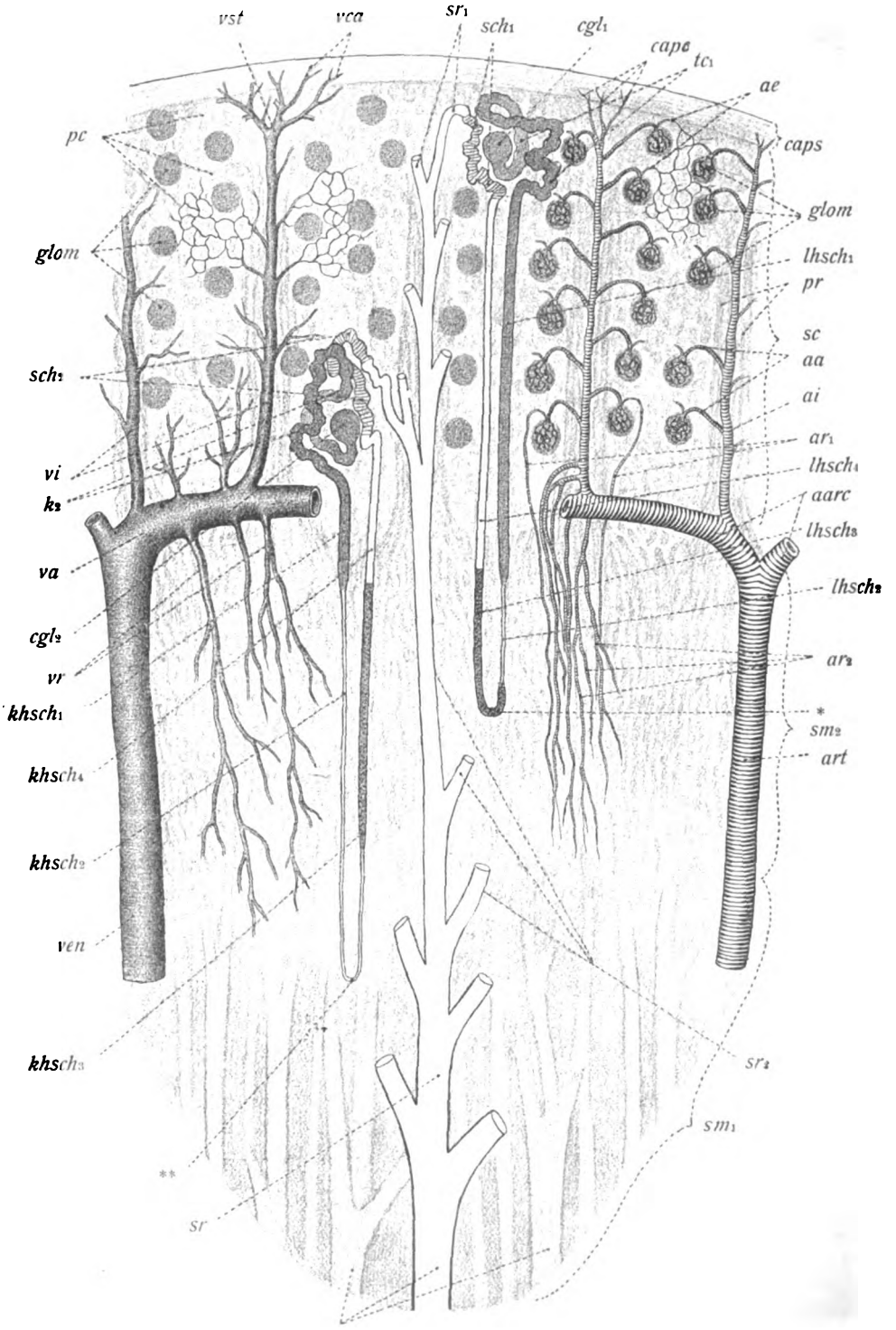

Fig. 29.

Digitized by Google

Fig. 29. **Schema des Baues der Niere.** In der Mitte ist das Harnkanalsystem dargestellt (nach den Untersuchungen von Peter), — und zwar links eine lange und rechts eine kurze Henlesche Schleife — das rechte Drittel des Bildes zeigt das Verhalten der Nierenarterie, das linke das der Venen.

Erklärung der Bezeichnungen.

aa arteriae afferentes
aarc = arteria arciformis
ae arteriae efferentes
ai = arteria interlobularis
ar$_1$ = arteriolae rectae aus tiefen Glomeruli
ar$_2$ = arteriolae rectae aus der a. arciformis
art = Hauptast der art. renalis
capc = Kapillaren der Kapsel
caps Nierenkapsel
cgl$_1$ = Bowmansche Kapsel des kurzschleifigen Kanälchens
cgl$_2$ = Bowmansche Kapsel des langschleifigen Kanälchens
dp = ductus papillares
glom = Glomeruli
khsch$_1$ = Fortsetzung des Konvoluts auf den proximalen Schleifenschenkel der kurzen Schleife
khsch$_2$ = dünner Abschnitt des proximalen Schenkels der kurzen Schleife
khsch$_3$ = dicker, trüber Abschnitt des distalen Schenkels der kurzen Schleife
khsch$_4$ = dicker, heller Teil des distalen Schenkels der kurzen Schleife
lhsch$_1$ = Fortsetzung des Konvoluts auf den proximalen Schenkel der langen Schleife
lhsch$_2$ = kurzer, enger Abschnitt des proximalen Schenkels der langen Schleife
lhsch$_3$ = trüber, dicker Teil des distalen Schenkels der langen Schleife
lhsch$_4$ = heller, dicker Teil des distalen Schenkels der langen Schleife
pc = pars convoluta der Rinde
pr = pars radiata der Rinde
sc = Rindensubstanz
sch$_1$ = Schaltstück zur kurzen Schleife
sch$_2$ = Schaltstück zur langen Schleife
sm$_1$ = Aussenzone der Marksubstanz
sm$_2$ = Innenzone der Marksubstanz
sr$_1$ = Sammelröhren kleinster Grösse
sr$_2$ = Sammelröhren mittlerer Grösse
sr$_3$ = grosse Sammelröhren, die in die Papillargänge übergehen
tc$_1$ = tubulus contortus zur kurzen Schleife
tc$_2$ = tubulus contortus zur langen Schleife
va = vena arciformis
vca = Venen der Nierenkapsel
ven = Hauptwurzel der vena renalis
vi = vena interlobularis
vr = venulae rectae aus der Marksubstanz
vst = venula stellata
* = Scheitel der kurzen Schleife
** = Scheitel der langen Schleife

wird als der Schleifenscheitel bezeichnet. Der proximale absteigende Schenkel ist der Hauptsache nach der dünnere, der distale aufsteigende Schenkel der dickere der Schleife. Bei den langen Henleschen Schleifen, die allerdings beim Menschen viel seltener sind als die kurzen, ist dieses Verhalten im Bereiche des grössten Teils der Schleife deutlich, nur greift einerseits der dünne Abschnitt über den Schleifenscheitel hinaus auf den unteren Teil des distalen Schenkels über, andererseits setzt sich der tubulus contortus seinem Baue nach (s. a. u.) eine Strecke weit in den Anfangsteil des proximalen Schenkels fort. Bei den kurzen Schleifen dagegen ist der dünne Abschnitt meist ganz kurz, der Schleifenscheitel wird vom dicken Teil gebildet. Auf die Henlesche Schleife folgt ein, in der Regel als Schaltstück bezeichneter, wieder leicht gewundener und in der pars convoluta der Nierenrinde gelegener Abschnitt des Harnkanälchens, der dann in das Sammelrohrsystem übergeht, d. h. in spitzwinklig zu immer dicker werdenden Aesten sich vereinigende gerade Harnkanälchen, deren Anfangsteile die *pars radiata* der Rindensubstanz bilden und deren Endabschnitte die *ductus papillares* darstellen (s. a. Sobotta, deskript. Anat. dies. Verl. 1904—07). Fig. 29

Das blinde Ende des Harnkanälchens bildet das Nierenkörperchen (Malpighi), *corpusculum renis*. Es hat eine Grösse von 0,13—0,22 mm und Tab. 35, Fig. 2 u. 5

Digitized by Google

Tafel 35. **Niere I.**

Fig. 1. Teil eines senkrechten Durchschnittes der menschlichen **Niere** (28 jährig †). Uebersichtsbild. Man übersieht die ganze Dicke von Rinden- und Marksubstanz und ihre Verteilung. Der Schnitt reicht von der Kapsel bis zur Papille. **Vergr. 6:1. Technik:** Konservierung in Müllerscher Flüssigkeit. Zelloidinschnitte. Färbung mit Haematoxylin und Eosin.

Fig. 2. Teil eines senkrechten Durchschnittes der **Rindensubstanz** der menschlichen **Niere** (22 jährig †). Das Bild zeigt die Anordnung des Kanalsystems der Nierenrinde. Die Glomeruli sind deutlich als Kernhaufen erkennbar, die gewundenen Kanälchen treten durch ihre rötliche Färbung scharf heraus. **Vergr. 45:1. Technik:** Konservierung in Zenkerscher Lösung. Paraffinschnitte. Färbung mit Haematoxylin und Eosin.

Fig. 3. Querschnitt eines **tubulus contortus** der menschlichen Niere (21 jährig †) bei stärkerer Vergrösserung. Man sieht die membrana propria des Kanälchens, die basale Streifung des Epithels, den Bürstenbesatz und die Kerne. Zellgrenzen sind nicht erkennbar. Im Lumen liegen Sekrettropfen (Kunstprodukt?). **Vergr. 900:1. Technik** wie bei Fig. 2.

Fig. 4. Querschnitt der **Marksubstanz** der menschlichen Niere (28 jährig †). Man erkennt die Querschnitte der von hohem Epithel ausgekleideten Sammelröhren, die Durchschnitte der von kubischem Epithel begrenzten distalen Schenkel der Henleschen Schleife und die von ganz plattem Epithel begrenzten Querschnitte der proximalen Schenkel, ferner Durchschnitte von Blutgefässen (kleinen Venen und Kapillaren), sodann das interstitielle Bindegewebe der Marksubstanz. **Vergr. 150:1. Technik** wie bei Fig. 1.

Fig. 5. Kleiner Abschnitt der **Rindensubstanz** der menschlichen Niere (22 jährig †). Man sieht einen Glomerulus, dessen Kapsel (bei +) in den tubulus contortus übergeht, daneben Durchschnitte von tubuli contorti und Schaltstücken. Erstere sind an ihrem acidophilen (rotgefärbten) Epithel und der Stäbchenstruktur leicht erkennbar. **Vergr. 280:1. Technik** wie bei Fig. 2.

Erklärung der Bezeichnungen für Fig. 1—5.

bg = Blutgefässe
bü = Bürstenbesatz
cgla = Glomeruluskapsel, äusseres Blatt
dp = ductus papillares
gl = Glomeruli
hs = Henlesche Schleifen
hs_1 = distaler Schenkel der Schleife
hs_2 = proximaler Schenkel der Schleife
ibd = interstitielles Bindegewebe
k = Kerne
l = Lumen
mp = membrana propria
mst = Markstrahlen
pa papilla renalis
pc = pars convoluta der Rinde.
pr = pars radiata der Rinde
sc = Rindensubstanz
sch = Schaltstücke
sm = Marksubstanz
st = Stäbchen (Basalstreifung)
tc = tubuli contorti
tr = tubuli recti
va = vasa arciformia
× = Uebergangsstelle der Höhlung der Glomeruluskapsel in das Lumen des tubulus contortus.

Digitized by Google

UNIV. OF

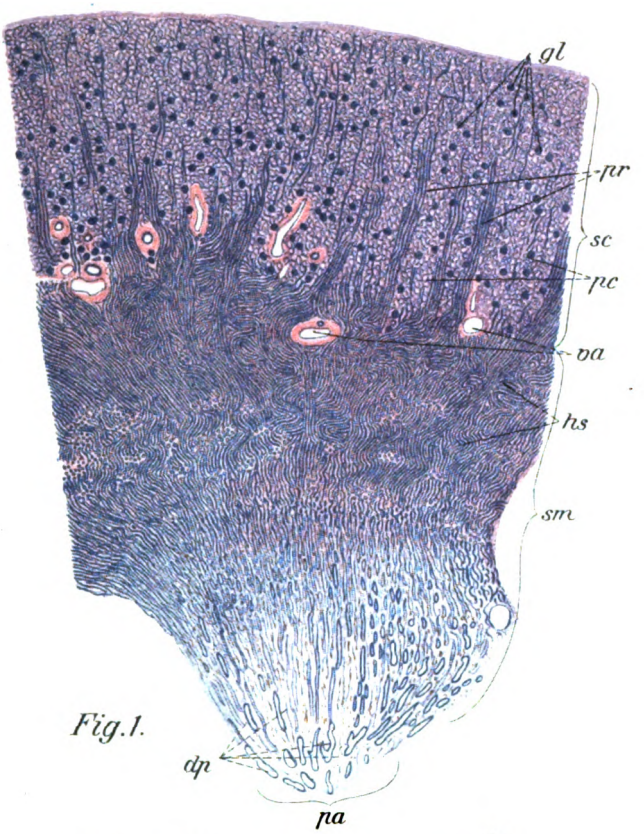

Fig. 1.

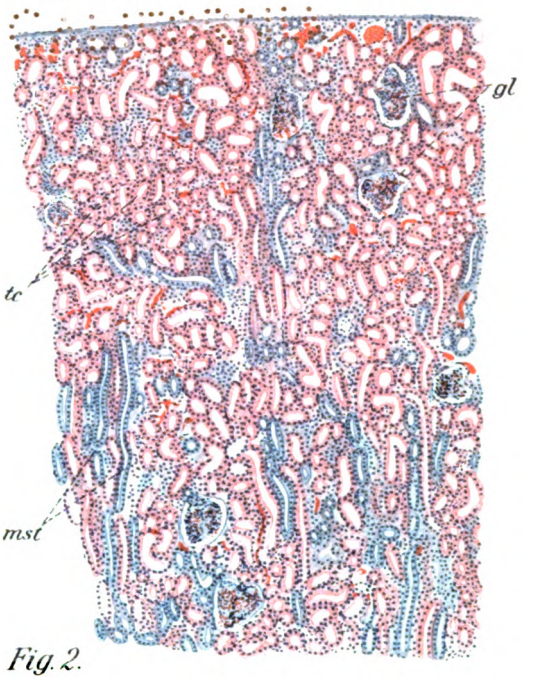

Fig. 2.

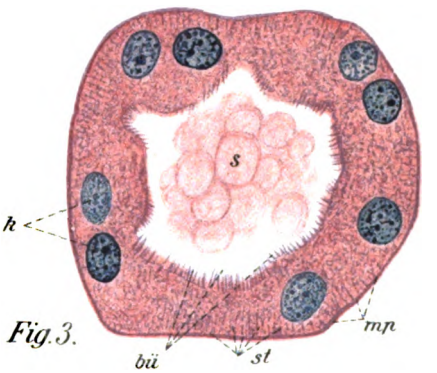

Fig. 3.

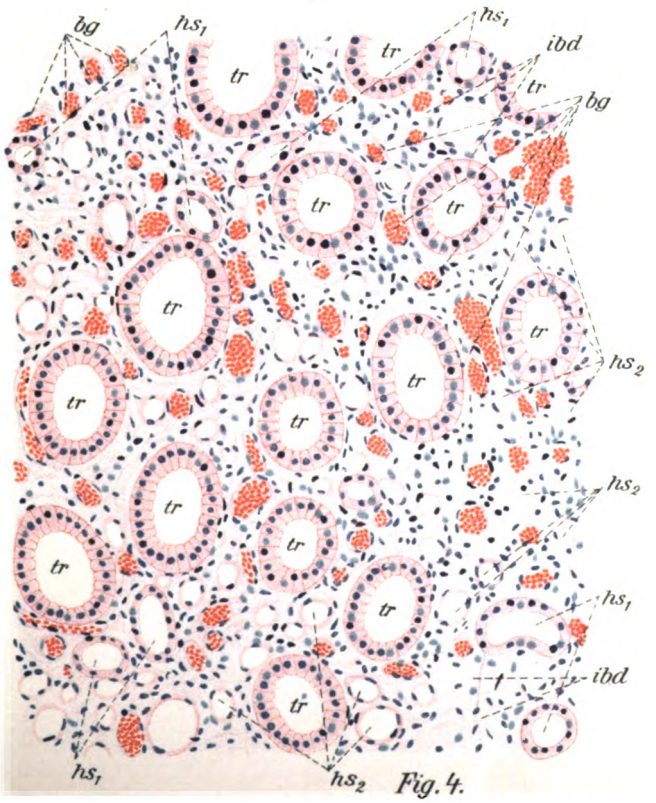

Fig. 4.

Fig. 5.

Digitized by Google

UNIV. OF
CALIFORNIA

Digitized by Google

besteht aus zwei ganz verschiedenen Teilen, nämlich erstlich einem arteriellen Wundernetz, dem *glomerulus renis*, und zweitens der Glomeruluskapsel, *capsula glomeruli*, (Bowman). Nur die letztere ist das eigentliche blinde Ende des Harnkanälchens. Sie stellt eine kuglige bis sackförmige Bildung dar, in die sich der Glomerulus einstülpt. Durch die Einstülpung, die das Nierenkörperchen seitens des Glomerulus erfährt, ist es möglich, zwei durch einen nur engen Spaltraum voneinander getrennte Blätter der Glomeruluskapsel zu unterscheiden, ein dem Gefässknäuel aufliegendes inneres Blatt, das man im Vergleich mit dem Verhalten der Eingeweide zu den serösen Höhlen als viszerales bezeichnen kann und ein äusseres oder parietales Blatt. Beide Blätter gehen an der Einstülpungsstelle des Glomerulus ohne Grenze ineinander über, zeigen aber verschiedenen Bau. Das viszerale Blatt stellt — wenigstens im erwachsenen Zustand[1]) — ein feines Syncytium ohne Zellgrenzen dar mit platten Kernen, während das parietale Blatt von platten polygonalen, deutlich begrenzten Zellen gebildet wird. Am Halse der Glomerulus geht es in das Epithel des tubulus contortus ziemlich scharf abgesetzt über. Das Epithel der Kapsel sitzt einer feinen, strukturlosen Basalmembran auf. Tab. 35, Fig. 5

Das gewundene Harnkanälchen, *tubulus renalis contortus*, (pars convoluta tubuli renalis) ist der erste Abschnitt des eigentlich röhrenförmigen Abschnittes des Harnkanälchens. Es hat die beträchtliche Dicke von 40—60 μ und geht ziemlich plötzlich mit seinem niedrig zylindrischen bis kubischen Epithel aus dem Epithel der Glomeruluskapsel hervor. Das Lumen ist meist mässig weit, die Weite schwankt aber je nach dem Sekretionszustand[2]) und beträgt 15—30 μ. Das Epithel selbst erscheint dunkel und trüb, ist stark acidophil und zeigt zwei charakteristische Eigentümlichkeiten, erstlich die sogen. Stäbchenstruktur, zweitens einen ausgeprägten Bürstenbesatz. Die erstere ist hauptsächlich an der basalen Hälfte der Zellen deutlich und ähnelt den gleichen Strukturen der Speichelrohrepithelien. Die bei Anwendung mittlerer Vergrösserungen als Stäbchen erscheinenden Bildungen stellen sich bei starker Vergrösserung als radiär angeordnete Reihen von Protoplasmakörnchen (Mikrosomen) dar. Tab. 35, Fig. 2, 3, 5

Der Bürstenbesatz liegt an der freien Oberfläche der Zellen in Gestalt feiner zilienartiger, starrer und kurzer Protoplasmafädchen. Seine Höhe scheint je nach der Sekretion zu schwanken. Die Begrenzung der einzelnen Epithelzellen des tubulus contortus ist eine sehr undeutliche, so dass man auf senkrechten Durchschnitten den Eindruck eines Syncytium gewinnt[3]). Die Kerne sind meist genau kuglig und liegen etwa in der Mitte der Höhe der Zellen.

Den gleichen Bau wie der tubulus contortus zeigt auch der angrenzende, mehr oder weniger lange, dicke Abschnitt des proximalen Schenkels der Henleschen Schleife[4]), auf den dann eine plötzliche Verringerung der Dicke des Kanälchen bis auf 16—9 μ

[1]) Bei jugendlichen Tieren finden sich abgegrenzte kubische Epithelzellen an Stelle des extrem platten Syncytiums.

[2]) Mit der Weite des Lumens schwankt auch die Höhe des Epithels bei der Sekretion. Im Innern des Lumens des tubulus contortus findet man helle blasige, kuglige Sekrettropfen (Kunstprodukte?).

[3]) Dass es sich um abgegrenzte Zellen handelt, geht am besten daraus hervor, dass sich Schlussleisten auch an diesem Epithel nachweisen lassen. Die Zellgrenzen selbst sind ausgesprochen zackig.

[4]) Deswegen bezeichnet Peter beide zusammen auch als das Konvolut.

Digitized by Google

Tab. 35, Fig. 4 erfolgt. Dieser dünne Abschnitt der Schleife, dessen Länge sehr wechselt (s. ob.)[1]), besteht aus sehr platten Epithelzellen, die ein im Verhältnis zur geringen Dicke des Kanälchens relativ weites Lumen umschliessen. Die Zellen erscheinen hell und ihre Kerne springen gegen das Lumen vor. Der unter plötzlicher Dickenzunahme aus dem hellen dünnen Schenkel der Henleschen Schleife entstehende dickere (25—28 μ) Teil bildet in der Regel den Hauptabschnitt des distalen Schleifenschenkels und ähnelt in der Struktur dem tubulus contortus, nur sind seine dunklen und trüben Zellen wesentlich niedriger als die des ersteren. Das Lumen dieses Abschnittes der Schleife ist oft enger als das des dünnen hellen Teils, jedenfalls nur selten weiter. Der folgende in das eigentliche Schaltstück übergehende Abschnitt des (dicken) distalen Schleifenschenkels hat wesentlich hellere Epithelzellen (s. u.).

Auf die Henleschen Schleifen folgen die ca. 40 μ dicken Abschnitte des
Tab. 35, Fig. 5 Harnkanälchens, welche als Schaltstücke bezeichnet werden. Sie liegen wieder in unmittelbarer Nähe des tubulus contortus in der Rindensubstanz (s. ob.), sind aber durch das auffällig helle Aussehen ihres Epithels von den trüben Schlingen des tubulus contortus leicht zu unterscheiden. Das Protoplasma ist nicht acidophil wie das des gewundenen Kanälchens, zeigt aber — wenn auch weniger deutlich — Stäbchenstrukturen, die sich gegen die Sammelröhren hin verlieren, aber keinen Bürstenbesatz. Das Lumen des Schaltstückes ist im allgemeinen grösser als das des tubulus contortus, das Epithel infolgedessen niedriger. Ebenso wie der Bau der gewundenen Harnkanälchen sich stets eine Strecke weit auf den proximalen Teil der Henleschen Schleife fortsetzt, so beginnt der Bau des Schaltstückes bereits im Bereiche des distalen Schenkels der Schleife (oberem Abschnitte).

Die Sammelröhren, in welche das Schaltstück des Harnkanälchens über-
Tab. 35, leitet, haben einen steigenden Durchmesser von 25—250 μ, besitzen in den feineren
Fig. 1 u. 4 Zweigen kubisches, später zylindrisches, in den Papillargängen hochzylindrisches
Tab. 37, Fig. 3 Epithel. Die strukturlose membrana propria reicht von der Glomeruluskapsel bis zu den ductus papillares. An letzteren selbst ist sie nicht mehr nachweisbar, im
Tab. 35, Fig. 3 Bereiche der Henleschen Schleife pflegt sie am deutlichsten zu sein.

Während die Summe der Harnkanälchen das Nierenparenchym darstellen, findet sich zwischen ihnen eine, an Masse nur geringe Menge interstitiellen Bindegewebes, das Träger der Gefässe und Nerven ist. Es ist in der Nieren-
Tab. 35, Fig. 4 rinde sehr spärlich und stellt ein feinfaseriges Gewebe dar. In der Marksubstanz, namentlich der Papille, nimmt es an Ausdehnung wesentlich zu und erscheint hier
Tab. 37, Fig. 3 in faserarmer, fast gallertartiger Form.

Die **Blutgefässe** der Niere zeigen eine, für das Organ sehr charakteristische
Tab. 36 Anordnung: die Arterien treten an der Seite der Pyramide in die Nierensubstanz ein, an der Grenze gegen die columna renalis. Ohne sich zu verästeln, ziehen sie in die Höhe bis zur Grenze von Rinde und Mark. Hier verzweigen sich die Hauptstämme der arteria renalis in die *arteriae arciformes*, bogenförmige an der Grenze
Fig. 29 der Rinden- und Marksubstanz entlangziehende Gefässe (sogen. Pseudoarkaden).
Tab. 36, Fig. 1 Von der gegen die Rindensubstanz gekehrten konvexen Seite des Bogens gehen

[1]) Er kann gelegentlich auch ganz fehlen.

Digitized by Google

die Hauptäste für die Rindensubstanz aus, die *arteriae interlobulares*[1]), welche in die pars convoluta der Rinde eindringen und die (vasa) *arteriae afferentes* für die Glomeruli der Nierenkörperchen abgeben, während sich das Ende der arteria interlobularis in Kapillaren für die Rindensubstanz und die Nierenkapsel auflöst. Ferner können auch arteriolae rectae (s. u.) aus den Interlobulararterien entspringen. Fig. 29 Tab. 36, Fig. 1

Die *glomeruli* stellen Wundernetze dar, d. h. in den Bereich einer Arterie (arterielle) oder Vene (venöse) eingeschaltete Verzweigungen mit netzförmigen Anastomosen, deren Aeste sich wieder zu einer Arterie (oder Vene) vereinigen. Die Glomeruli der Niere sind in den arteriellen Kreislauf eingeschaltet. Sowohl das zuführende Gefäss, vas afferens, wie das schwächere abführende, vas efferens, sind Arterien. Die Gefässschlingen des Glomerulus dagegen zeigen den Bau von Kapillaren (Endothelsyncytium ohne Zellgrenzen), sind aber weiter als gewöhnliche Kapillaren. Von den vasa efferentia der Glomeruli gehen (echte) Kapillaren aus, die teils die Rindensubstanz (pars radiata wie pars convoluta) versorgen, teils auch als gerade kleinste Arterien (*arteriolae rectae*) in die Marksubstanz sich erstrecken (s. u.). Tab. 29, Fig. 1 u. 3

Die Venen der Nierenrinde sammeln sich aus einer Anzahl von Kapillaren und kleinsten Venen ziemlich plötzlich in der Rindensubstanz dicht unter der Kapsel als *venulae stellatae*; ihre Fortsetzungen sind die *venae interlobulares*, welche das Kapillarblut aus den tieferen Teilen der Rindensubstanz aufnehmen. Sie liegen in unmittelbarer Begleitung der Arterien und gehen in venae arciformes über, welche in bezug auf Lage und sonstiges Verhalten ganz den arteriae arciformes entsprechen. Fig. 29 Tab. 36, Fig. 2

Während die Nierenrinde sehr reich an Blutgefässen ist, ist bei der Marksubstanz das umgekehrte der Fall. Da die grossen Nierengefässe an der Grenze von Rinde und Mark laufen, enthält die Marksubstanz der Niere selbst keine grossen Gefässe, sondern wird rückläufig von der Rindensubstanz aus mit Gefässen versehen. Die Arterien- und Venenstämmchen der Marksubstanz sind durch ihren geraden, dem Verlaufe der Harnkanälchen (Sammelröhren) parallelen Verlauf ausgezeichnet (arteriolae und venulae rectae); ähnlich bilden die Kapillaren langgestreckte Maschennetze.

Die Arterien der Marksubstanz sind teils direkte Aeste von der Konkavität der arteriae arciformes, teils vasa efferentia der tieferen Glomeruli, teils tiefe direkte Aeste der arteriae interlobulares. Die Venulae rectae münden zumeist direkt in die venae arciformes. An verschiedenen Stellen der Niere kommen direkte Anastomosen zwischen kleinen Arterien und Venen vor. Die Lymphgefässe der Niere haben z. T. den gleichen Verlauf wie die Blutgefässe und gehen aus einem Lymphkapillarnetz der Rinde[2]), beziehungsweise des Markes hervor. Zum Teil aber gehen auch Lymphkapillaren der Rinde in ein oberflächliches, grossmaschiges Lymphgefässnetz der Kapsel über. Die stärkeren Stämmchen laufen — Netze bildend — mit den Interlobulararterien und -venen und gehen in starke, geschlängelte, zwischen den Pyramiden laufende Stämme über.

[1]) So genannt, weil man auch die Summe der zu einem ductus papillaris gehörigen Harnkanalabschnitte als Nierenläppchen bezeichnet. Die Nierenläppchen sind jedoch nicht voneinander abzugrenzen.

[2]) Hier liegen besonders starke Netze um die Malpighischen Körperchen herum.

Digitized by Google

Fig. 1. Teil eines Durchschnittes einer von der **Arterie** aus mit Berlinerblau **injizierten Niere** des Menschen. Uebersichtsbild der Gefässverteilung: Unten ist ein Stück Marksubstanz sichtbar mit einzelnen Gruppen von arteriolae rectae, ferner an der Grenze von Rinde und Mark arteriae arciformes. Der Hauptteil des Präparates zeigt die Nierenrinde mit der abwechselnd gewundenen und gestreiften Substanz, die durch Rotfärbung der Kerne deutlich hervortritt. Man sieht hier die arteriae interlobulares mit zahlreichen an ihnen hängenden Glomeruli und die Kapillaren der Rinde. **Vergr. 15 : 1. Technik:** Injektion mit Berlinerblaulösung in Gelatine. Konservierung in Müllerscher Flüssigkeit. Stückfärbung mit Boraxkarmin. Zelloidinschnitte.

Fig. 2. Teil eines Durchschnittes einer von der **Vene** aus mit Berlinerblau **injizierten Niere** des Meerschweinchens. Das Präparat zeigt die Rinde und einen beträchtlichen Teil der Marksubstanz. Ausser mächtigen venae arciformes erkennt man die venae interlobulares mit ihren dicht unter der Oberfläche gelegenen Wurzeln, den venae stellatae, ferner die venulae rectae der Marksubstanz. Die Glomeruli sind nicht injiziert, sondern erscheinen als rote kreisförmige Kernhaufen innerhalb der blau injizierten Kapillaren. **Vergr. 15 : 1. Technik** wie bei Fig. 1.

Fig. 3. Zwei injizierte **Glomeruli** einer menschlichen Niere, isoliert dargestellt. Man erkennt ausser dem Glomerulus selbst die stärkere arteria afferens und schwächere arteria efferens. **Vergr. 120 : 1. Technik** wie bei Fig. 1.

Erklärung der Bezeichnungen für Fig. 1—3.

aa = arteria afferens
aar = arteria arciformis
ae = arteria efferens
ail = arteria interlobularis
ar = arteriolae rectae
gl = Glomeruli
gl_1 = Glomerulus mit deutlich sichtbarer arteria afferens und arteria efferens
pc = pars convoluta der Rinde
pr = pars recta der Rinde
sc = Rindensubstanz der Niere
sm = Marksubstanz der Niere
tf = fibröse Nierenkapsel
tr = gerade Harnkanälchen
va oder *var* = venae arciformes
vc = Kapillaren
vil = venae interlobulares
vr = venulae rectae
vst = venulae stellatae.

Digitized by Google

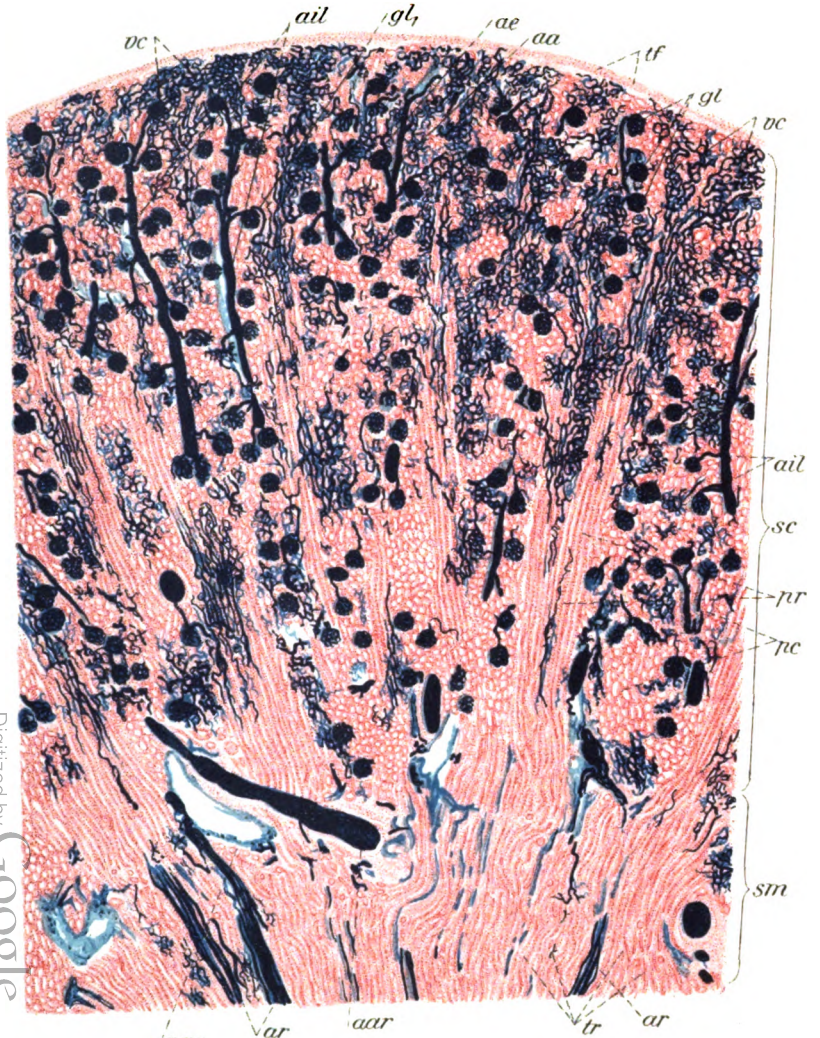

Fig. 1.

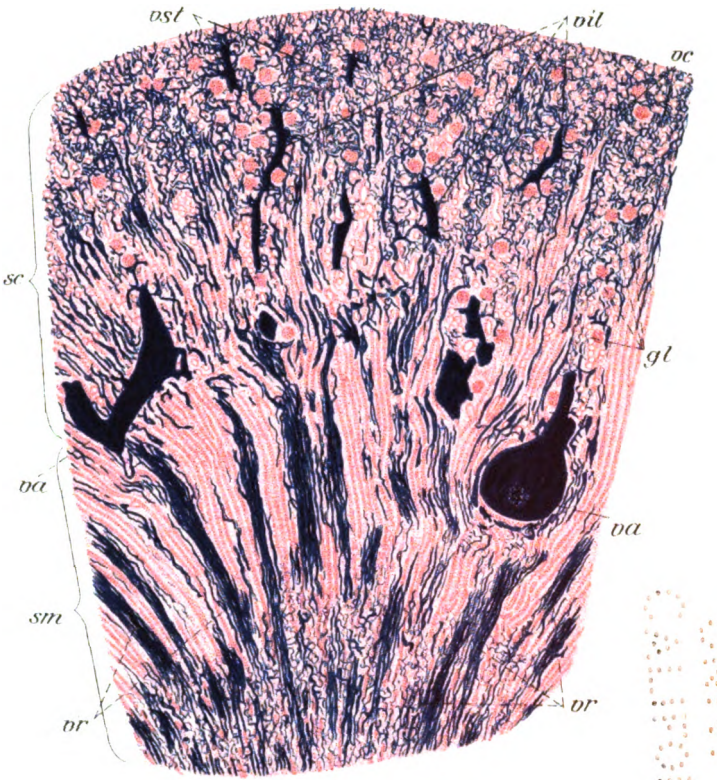

Fig. 2.



Fig. 3.

Tab. 36.

Digitized by Google

UNIV. OF
CALIFORNIA

Digitized by Google

Die reichlichen, z. T. markhaltigen Nervenfasern der Niere laufen mit den Arterien zusammen, um welche sie ganglienzellhaltige Geflechte bilden. Die feinsten Aeste dringen bis zwischen die Epithelzellen der Harnkanälchen vor, wo sie einfache intraepitheliale Endigungen bilden.

2. Die ableitenden Harnwege.

Zu den ableitenden Harnwegen gehören Nierenkelche und Nierenbecken, Tab. 37
Ureter, Harnblase, die weibliche und der Anfangsteil der männlichen Harnröhre. Sie sind ausgezeichnet durch Ueberkleidung mit demselben Epithel, dem sogen. Uebergangsepithel (s. ob. p. 17).

Dieses Epithel zeigt eine etwas stärkere Dicke in der Harnblase als im Ureter und dem Nierenbecken, im grossen und ganzen aber an allen Organen der ableitenden Tab. 2, Fig. 4
Harnwege den gleichen Bau. Da alle diese Teile, besonders aber die Harnblase, Tab. 37,
einer starken Dehnung fähig sind, erscheint das Epithel in gedehnter Form (Füllungs- Fig. 2. 3, 5
zustand der Harnblase) niedrig und nur zweischichtig, im kontrahierten Zustand (leere Harnblase) dagegen mehr- bis vielschichtig [1]). Die oberste Zellage ist je nach dem Dehnungszustand platt bis kubisch oder selbst zylindrisch und besteht aus oft mehrkernigen Zellen, die an der Oberfläche eine Art Cuticularsaum bilden. An der entgegengesetzten Fläche haben sie eine bis mehrere Einbuchtungen für die Kuppen der darunter gelegenen, im kontrahierten Zustand ziemlich hohen Zellen, deren Kerne stark alternieren. Die tieferen, der Basalmembran aufsitzenden Zellen sind wieder niedriger. Das Uebergangsepithel zeigt noch eine weitere Eigentümlichkeit, nämlich sogen. intraepitheliale Kapillaren, die sich im Nierenbecken und Ureter finden. Die oberflächlichen Kapillaren der Schleimhaut dringen nämlich in Begleitung weniger Elemente der tunica propria (Fibrillen und einzelne Zellen) ziemlich tief in das Epithel vor, so dass sie auf senkrechten Durchschnitten intraepithelial zu liegen scheinen.

Die im leeren Zustand stark gefaltete Schleimhaut des *ureter* und seiner Tab. 37,
Wurzeln, der *calyces renales* und der *pelvis renalis* zeigt keine Besonderheiten; sie Fig. 1, 2, 3
ist eine dünne bindegewebige, spärlich elastische Fasern enthaltende Haut, welche ohne deutliche Grenze in eine etwas lockere Submucosa übergeht. Es fehlen Drüsen und eine Muscularis mucosae völlig. Dagegen enthält die Schleimhaut ziemlich reichlich Lymphzellen, welche gelegentlich auch stärkere Ansammlungen bilden und auch im Epithel angetroffen werden.

Die Muskulatur des Ureter zeichnet sich durch zerstreute, von vielen Tab. 37,
Bindegewebszügen getrennte Bündel aus. Am stärksten ist sie im unteren Fig. 1 u. 2
Teil des Ganges. Sie besteht dort aus inneren Längsbündeln, mittleren Ringfasern und äusseren Längsbündeln. Letztere fehlen im oberen Abschnitt meist völlig. Dagegen besitzt der innerhalb der Wand der Harnblase verlaufende Abschnitt (sogen. intramuraler Teil des Harnleiters) lediglich eine und zwar sehr

[1]) Wahrscheinlich ist das Uebergangsepithel in der Tat nur zweischichtig, so wie es in stark gedehntem Zustand auch erscheint. Die obere Schicht würden dann die mehrkernigen Epithelzellen mit dem Cuticularsaum bilden (s. ob. p. 17) die tiefere Schicht würde im kontrahierten Zustand mehrreihig erscheinen.

Digitized by Google

Tafel 37. **Ureter, Nierenbecken, Harnblase.**

Fig. 1. Querschnitt des **Ureter** des Menschen (28 jährig †). Uebersichtsbild vom Bau des Harnleiters. Man erkennt das weite, von einer faltigen Schleimhaut mit Uebergangsepithel ausgekleidete Lumen, die aus sehr zerstreuten Bündeln gebildete Muskulatur. **Vergr. 25 : 1. Technik:** Konservierung in Alcohol absolutus. Zelloidinschnitte. Färbung mit Haematoxylin-Eosin.

Fig. 2. Teil des in Fig. 1 abgebildeten **Ureter**querschnittes. Man erkennt das (scheinbar vielschichtige) Uebergangsepithel (vgl. auch Tafel 2, Fig. 4), die Schleimhaut, die zerstreuten, durch viel Bindegewebe getrennten Muskelbündel. **Vergr. 45:1. Technik** wie bei Fig. 1.

Fig. 3. Teil eines Längsschnittes durch eine **Nierenpapille** des Menschen (21 jährig †) und die an ihr inserierende Wand des **Nierenkelches.** Die Ansatzstelle der Kalyxwand ist nicht sichtbar (läge über den rechten Rand der Tafel hinaus), ebensowenig seine Muskulatur. Man sieht das Uebergangsepithel des Kalyx und das Oberflächenepithel der Papille, ferner mehrere ductus papillares und das zwischen ihnen gelegene faserarme Bindegewebe. **Vergr. 80 : 1. Technik:** Konservierung mit Zenkerscher Lösung. Zelloidinschnitte. Färbung mit Haematoxylin und Eosin.

Fig. 4. Senkrechter Durchschnitt der Wand der menschlichen **Harnblase** (22 jährig †). Uebersichtsbild vom Bau und der Schichtung der Wand der Harnblase. Man sieht die ganze Dicke der (glatten) Muskulatur des Organs. **Vergr. 15 : 1. Technik:** Konservierung in Zenkerscher Lösung. Zelloidinschnitte. Färbung mit Haematoxylin und Eosin.

Fig. 5. Teil eines senkrechten Durchschnittes der **Harnblasenwand** des Menschen (22 jährig †). Man erkennt das Uebergangsepithel, die drüsenfreie Schleimhaut, die ganz allmählich in eine Art submucösen Gewebes übergeht und die oberflächlichen Bündel der Muskulatur. **Vergr. 75 : 1. Technik** wie bei Fig. 4.

Erklärung der Bezeichnungen für Fig. 1—5.

alm = äussere Längsmuskellage
bdg = Bindegewebe
cal = Schleimhaut des calyx renalis
cs = Blutkapillaren
dupap = ductus papillares
ep = Epithel
ep_1 = einschichtiges Epithel auf der Papillenspitze
ep_2 = zweireihiges Epithel der Papillenbasis
f = Fettgewebe
il oder *ilm* = innere Längsmuskellage
l = Lumen
m = Muskulatur
pap = papilla renalis
plc = Oberflächliche platte Zellen des Uebergangsepithels
rm = Ringmuskellage
sm = submucöse Fettzellen der Blasenwand
ta = tunica adventitia
tp = tunica propria.
* = Uebergangsstelle des ein- in das zweireih. Epithel der Oberfläche der Nierenpapille

Digitized by Google

UNIV. OF CALIFORNIA

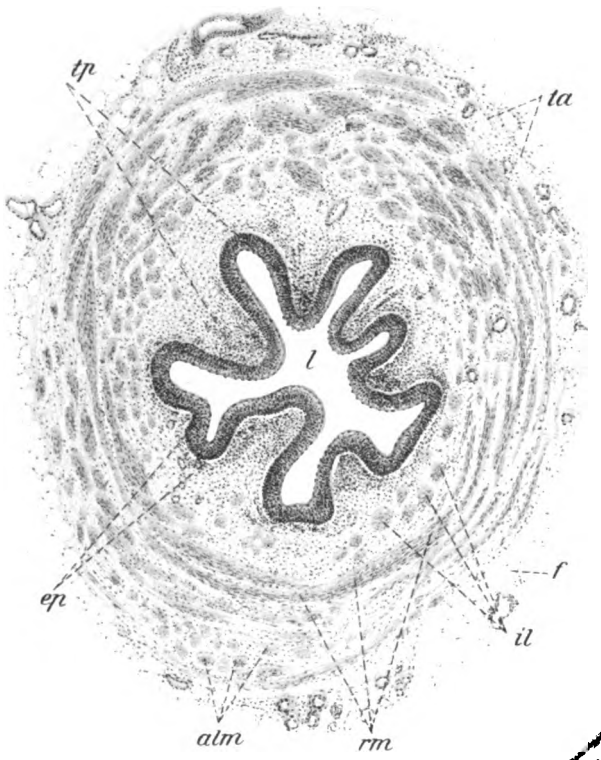

Fig. 1.

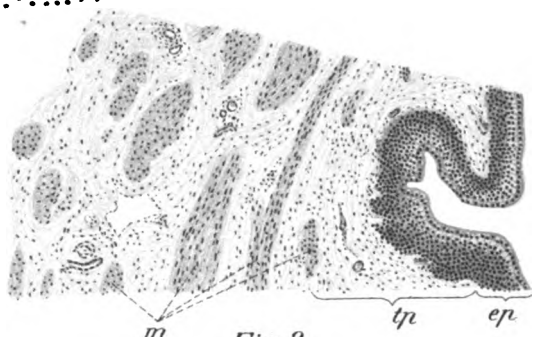

Fig. 2.

Fig. 3.

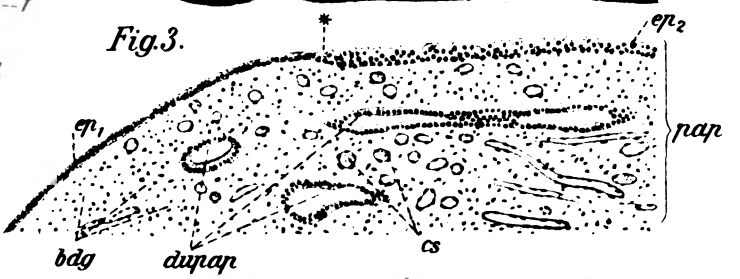

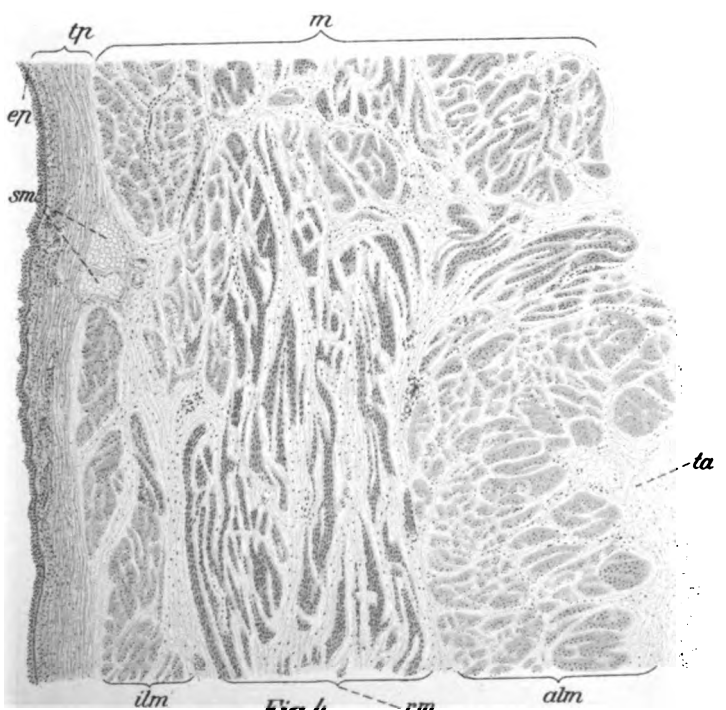

Fig. 4.

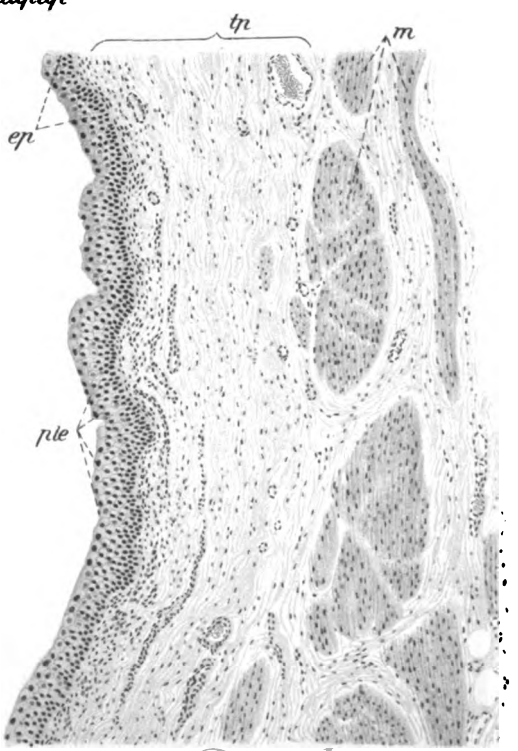

Fig. 5.

Digitized by Google

UNIV. OF
CALIFORNIA

Digitized by Google

starke Längsmuskulatur[1]). Aehnlich wie die des Harnleiters verhält sich die Muskulatur der Nierenkelche und des Nierenbeckens; an der Basis der Nierenpapille findet sich eine leichte Verdickung der Längsmuskulatur.

Die Schleimhaut des calyx renalis setzt sich auf die Nierenpapille eine Strecke weit fort, so dass diese bis auf die Spitze von einem allerdings niedrigen Uebergangsepithel überzogen ist. An der Papillenspitze geht es in ein einfaches Zylinderepithel über. Tab. 37, Fig. 3

Eine aus lockerem Bindegewebe mit elastischen Fasern bestehende Faserhaut, tunica adventitia umhüllt die ableitenden Harnwege.

Die **Harnblase**, *vesica urinaria*, ähnelt in ihrem Bau dem des Ureter sehr. Das Epithel beider ist das gleiche (s. a. ob.). Auch die Schleimhaut der Harnblase zeigt dasselbe Verhalten wie die des Ureter; sie enthält nicht selten kleine Lymphknötchen. Die Submucosa ist ebenfalls wenig von der Schleimhaut abgegrenzt, enthält auch gelegentlich Fettgewebe. Eine Muscularis mucosae fehlt, desgleichen die Drüsen mit Ausnahme des Blasengrundes. Tab. 37, Fig. 4 u. 5

Hier kommen echte Drüsen vor, die denen der Prostata so ähnlich sind, dass man sie wohl als verlagerte Prostatadrüsen bezeichnen kann. In anderen Teilen der Blase finden sich nur (und zwar namentlich beim Erwachsenen) gelegentlich kleine Epithelzapfen mit einer colloidähnlichen Sekretmasse, also Andeutungen kleiner Crypten. Echte Drüsen fehlen hier völlig wie im Ureter.

Die Muskulatur der Harnblase ist beträchtlich stärker als die des Ureter, zeigt aber dieselbe Schichtung (innere und äussere Längsfaserlagen, innere Ringfaserlage). Die Muskellagen, namentlich die innere Längsmuskulatur, zeigen deutlich netzförmige Anordnung der Fasern. Ueberhaupt ist die Trennung der Schichten, die mehrfach ineinandergreifen, keine scharfe. Der obere und hintere Teil der Blasenwand zeigt einen serösen Ueberzug des Peritoneums, sonst besitzt auch die Blase eine tunica adventitia wie der Ureter.

Die **weibliche Harnröhre** hat im unteren Abschnitt meist geschichtetes Plattenepithel oder auch (einschichtiges) Zylinderepithel, im oberen gewöhnlich Uebergangsepithel. Der unterste Teil enthält auch vereinzelte Schleimdrüsen. Die Schleimhaut enthält sehr viele Venen, die Netze bilden. Die Muskulatur ist ausserordentlich stark, besteht aus inneren longitudinalen und äusseren zirkulären Bündeln, und wird z. T. auch von Venenplexus durchsetzt (wenigstens die inneren Lagen). Man bezeichnet die schwellkörperähnlichen Venengeflechte der weiblichen Harnröhre auch als corpus spongiosum.

Die Blutgefässe der ableitenden Harnwege bilden reichliche Kapillarnetze dicht unter dem Epithel (s. ob.), während die stärkeren Stämmchen für die Schleimhaut in der Submucosa liegen. Lymphgefässe fehlen in der Schleimhaut der Harnblase, kommen aber in der Muskulatur vor.

Die Nerven sind teils motorische (sympathische) für die Muskulatur, wo auch vereinzelte Ganglienzellen beobachtet werden, teils sensible für die Schleimhaut, die intraepithelial enden.

Ueber die männliche Harnröhre siehe bei den Geschlechtsorganen.

[1]) Diese Längsmuskeln sind von der Muskulatur der Harnblase unabhängig und bedingen durch ihre Kontraktion die Oeffnung der Uretermündung, die sich nach Nachlass der Kontraktion sofort wieder durch den klappenartigen Mechanismus des orificium ureteris schliesst. (Näheres siehe Sobotta, deskript. Anat. dies. Verl. 1904—07.)

Digitized by Google

Tafel 38. **Prostata, Ductus ejaculatorius, Harnröhre.**

Fig. 1. Teil eines Durchschnittes durch die **Prostata** des Menschen (22 jährig †). Man sieht die Zusammensetzung des Organs aus verschieden weiten Drüsenendkammern innerhalb eines an Bindegewebe armen, an glatter Muskulatur reichen Interstitialgewebes. **Vergr. 45 : 1. Technik:** Konservierung in Zenkerscher Lösung. Zelloidinschnitte. Färbung mit Haematoxylin und Eosin.

Fig. 2. Abschnitte einzelner Drüsenendkammern der Prostata des Menschen (21 jährig †). Das Präparat zeigt das grösstenteils einschichtige kubische Epithel der Endkammern; im Lumen einer liegt eine konzentrisch geschichtete Prostatakonkretion. **Vergr. 200 : 1. Technik:** Konservierung in Müllerscher Flüssigkeit. Zelloidinschnitte. Färbung mit Haematoxylin und Eosin.

Fig. 3. Querschnitt der pars membranacea der männlichen **Harnröhre** (22 jährig †). Uebersichtsbild: Das Lumen wird von einer gefalteten Schleimhaut umgeben, letztere enthält weite, z. T. mit Blut erfüllte Venen; darauf folgt eine ziemlich starke Muskulatur und Ausführungsgänge, beziehungsweise Endkammern von Urethraldrüsen. Die weiteren Lichtungen rechts oben gehören vielleicht schon der glandula bulbourethralis an (Cowper). **Vergr. 18 : 1. Technik:** Konservierung in Müllerscher Flüssigkeit mit Formol. Zelloidinschnitte. Färbung mit Haematoxylin und Eosin.

Fig. 4. Teil des in Fig. 3 abgebildeten Querschnittes der pars membranacea der männlichen **Harnröhre.** Man übersieht die Schleimhaut mit dem zweischichtigen Zylinderepithel, den weiten Venen und zerstreuten Längsmuskelbündeln; darunter die oberen Lagen der Muskularis (Ringmuskeln). **Vergr. 55 : 1. Technik** wie bei Fig. 3.

Fig. 5. Querschnitt des **ductus ejaculatorius** des Menschen (21 jährig †). Die Wand des engen Ganges besteht nur aus einer dünnen, stark gefalteten Schleimhaut mit cryptenartigen Ausbuchtungen und Bindegewebe; eigene Muskulatur hat er nicht. Im Lumen Sekrettropfen. **Vergr. 35 : 1. Technik** wie bei Fig. 3.

Erklärung der Bezeichnungen für Fig. 1—5.

bg = Blutgefässe
bdg = Bindegewebe
ep = Epithel
glp = Prostatadrüsen
glur = Ausführungsgänge und Endkammern kleinerer oder grösserer Urethraldrüsen
l = Lumen
lm = Längsmuskulatur
m = Muskelfasern
prst = Prostatastein (Konkretion)
rm = Ringmuskulatur
s = Sekrettropfen
tp = tunica propria

Digitized by Google

UNIV. OF CALIFORNIA

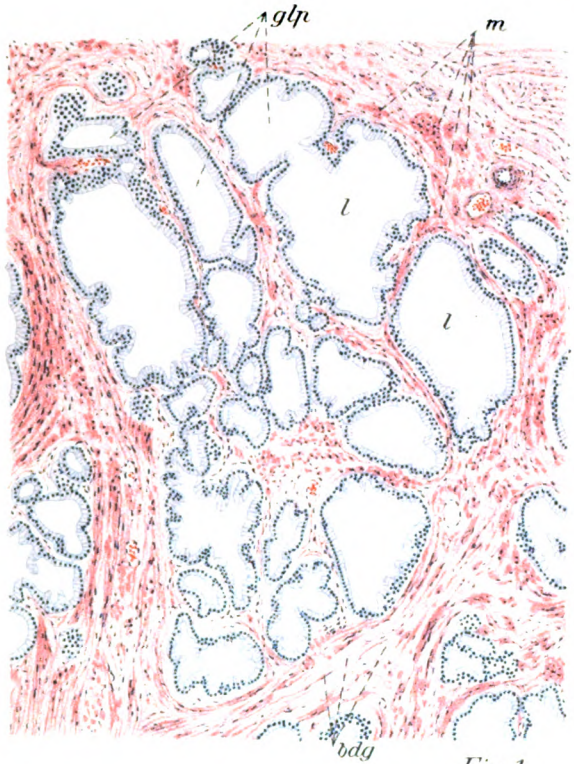

Fig. 1.

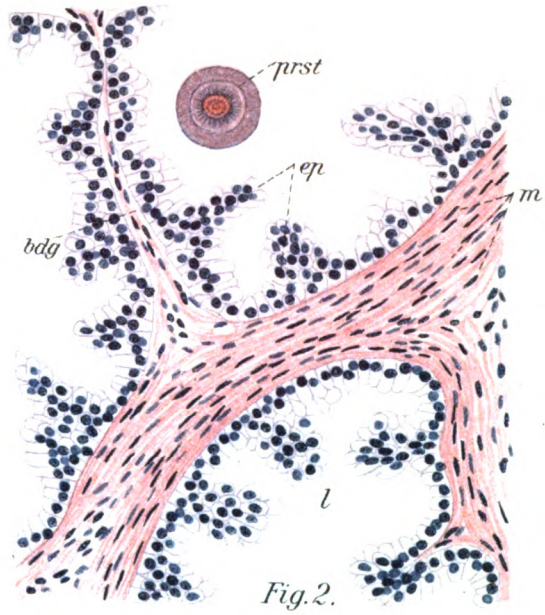

Fig. 2.

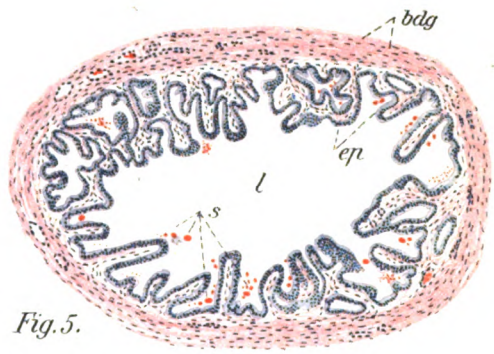

Fig. 5.

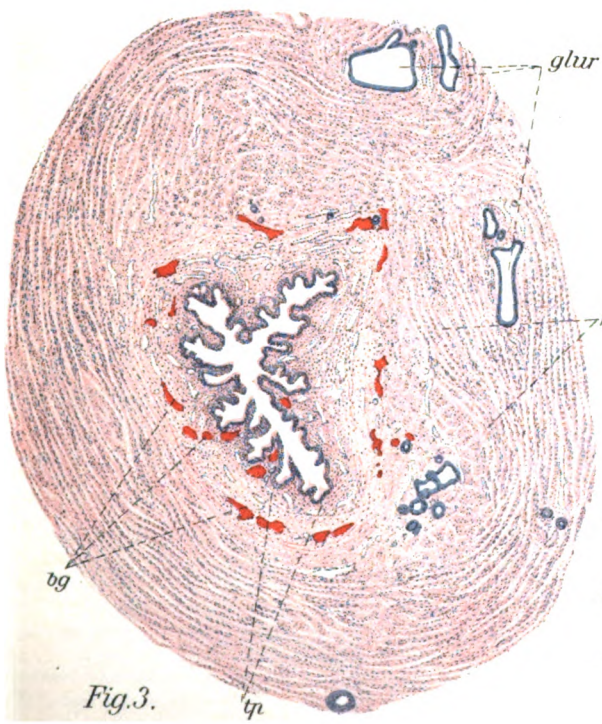

Fig. 3.

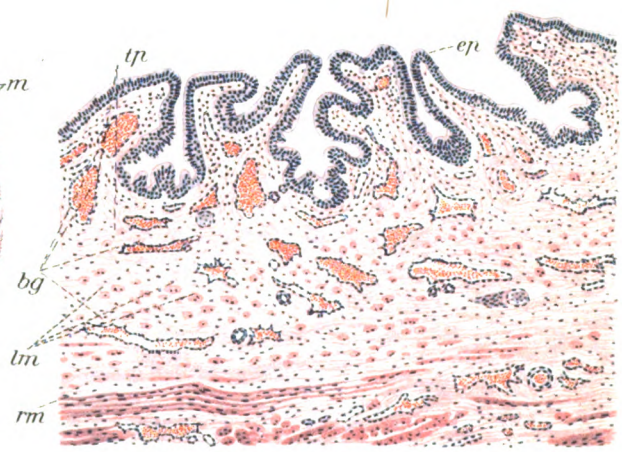

Fig. 4.

Digitized by Google

CALIFORNIA

Digitized by Google

VIII. Die männlichen Geschlechtsorgane.

1. Die Anhangsdrüsen der männlichen Geschlechtsorgane.

Als solche können die Vorsteherdrüsen, *prostata*, und die Cowperschen Drüsen, *glandulae bulbourethrales*, bezeichnet werden.

Die Prostata ist ein aus Drüsengewebe, viel glatter Muskulatur und relativ wenig Bindegewebe zusammengesetztes Organ, welches den Anfangsteil der männlichen Harnröhre umschliesst. Der Drüsenkörper der Prostata besteht aus einer Anzahl (30—50), mit gesonderten Ausführungsgängen in die Harnröhre mündender, verzweigter, tubulo-alveolärer Drüsen, welche ein relativ weites Lumen besitzen und von zylindrischen oder kubischen Epithelzellen in einfacher Schicht[1]) ausgekleidet sind. Die Zellen geben keine Schleimreaktion, ähneln in mancher Hinsicht serösen Zellen, sind oft leicht gekörnt und gelegentlich auch pigmentiert. Insbesondere im höheren Alter enthalten die weiten Lumina der Prostatadrüsen geschichtete Konkretionen von bräunlicher Farbe, sogen. Prostatasteine. Sie erreichen gelegentlich eine Grösse von fast 1 mm, meist sind sie erheblich kleiner, oft auch garnicht verkalkt. Tab. 38, Fig. 1 u. 2

Zwischen den Drüsen finden sich viele, von wenig Bindegewebe, aber reichlichen elastischen Fasern getrennte Bündel glatter Muskelfasern[2]).

Die Ausführungsgänge der Prostatadrüsen sind einige (2—3) grössere, deren Epithel mit dem der pars prostatica urethrae übereinstimmt (Uebergangsepithel), und 15—20 kleinere mit Zylinderepithel ausgekleidete Gänge. Ausserdem liegt in der Substanz der Prostata der rudimentäre uterus masculinus in Gestalt des *sinus prostaticus* und der grösste Abschnitt der beiden ductus ejaculatorii. Ersterer ist ein einfacher, am blinden Ende meist erweiterter, von Flimmerepithel ausgekleideter Gang (über die letzteren siehe unten p. 185).

Blut- und Lymphgefässe der Prostata sind reichlich entwickelt, zeigen aber keine Besonderheiten, die Nerven führen auch hier wie in der Samenblase reichlich Ganglienzellen.

Die *Glandula bulbourethralis* (Cowpersche Drüse) ist tubulo-alveolär, da ihre Endkammern teils röhren-, teils sackförmig sind. Sie enthält ähnlich wie die kleineren Drüsen der Harnröhre im wesentlichen Zellen, welche den Schleimzellen der Speicheldrüsen ähneln, aber interzelluläre Sekretkapillaren haben. Ihr Ausführungsgang mündet in die pars cavernosa der Harnröhre und zeigt unregelmässige Erweiterungen. Seine Aeste sind mit kubischem einschichtigen Epithel ausgekleidet und gehen z. T. unter Vermittlung von Schaltstücken in die Endkammern über. Letztere liegen z. T. in der Muskulatur des Transversus perinei profundus, so dass zwischen den Drüsenläppchen nicht bloss glatte, sondern auch quergestreifte Muskelfasern gefunden werden. Tab. 38, Fig. 3

[1]) Gelegentlich erscheint das Epithel mehrreihig, wirklich geschichtet wohl nie, obwohl neuerdings ausser Zylinderzellen auch (tiefer gelegene) Ersatzzellen beschrieben werden.

[2]) Die Muskulatur der Prostata hängt mit der benachbarten Blasenmuskulatur (Sphincter vesicae internus) innig zusammen. Andrerseits ist das Organ an die quergestreifte Muskulatur des Beckenbodens (M. sphincter urethrae membranaceae) angewachsen (siehe Sobotta, deskript. Anat. dies. Verl. 1904—07).

Digitized by Google

Fig. 1. Querschnitt der **Samenblase** und der **Samenleiterampulle** des Menschen (21jährig †). Die Lichtung der Samenblase ist wegen der starken Windungen des dieses Organ bildenden Ganges mehrfach getroffen. In ihrem Baue hat sie sehr viel Aehnlichkeit mit der benachbarten (im Präparat unten gelegenen) ampulla ductus deferentis, nur besitzt sie wesentlich weitere Lichtungen. Innerhalb der starken Muskulatur liegt eine, durch starke kryptenartige Vertiefungen und verzweigte Buchten charakterisierte Schleimhaut. Nach aussen wird das Ganze von einer locker-bindegewebigen Adventitia umgeben; im Lumen grosse Sekretmassen. **Vergr. 10:1. Technik:** Konservierung in Müllerscher Flüssigkeit. Zelloidinschnitte. Färbung mit Boehmerschem Haematoxylin und Eosin.

Fig. 2. Teil eines Durchschnittes der **Samenblase** des Menschen. Das Präparat zeigt ein Stück Schleimhaut mit den kryptenartigen Buchten und dem Zylinderepithel. **Vergr. 56:1. Technik** wie bei Fig. 1.

Fig. 3. Die Spitze einer Schleimhautfalte der **Samenblase** des Menschen (22jährig †) bei stärkerer Vergrösserung. Im zylindrischen Epithel Pigmentkörnchen. **Vergr. 485:1. Technik:** Konservierung in Zenkerscher Flüssigkeit. Paraffinschnitte. Färbung mit Boehmerschem Haematoxylin und Eosin.

Fig. 4. Querschnitt des **Penis** des Menschen (21jährig †). Das Präparat gibt bei ganz schwacher Vergrösserung ein Uebersichtsbild über die Anordnung der Schwellkörper. Man sieht die beiden durch Kollabierung der kavernösen Räume relativ klein gewordenen corpora cavernosa penis mit dem trennenden septum penis und der dicken bindegewebigen Albuginea. Darunter liegt der Querschnitt des corpus cavernosum urethrae mit der Harnröhre. Um das Ganze zieht sich erstlich die fascia penis herum, dann die Bekleidung der äusseren Haut. **Vergr. 3¼:1. Technik:** Konservierung in Müllerscher Flüssigkeit. Zelloidinschnitte. Färbung mit Boehmerschem Haematoxylin und Eosin.

Fig. 5. Querschnitt des **corpus cavernosum urethrae** und der **pars cavernosa urethrae** des Menschen (21jährig †). Das Präparat lässt die meist völlig leeren und daher stark komprimierten cavernösen Räume erkennen, die mit Bündeln glatter Muskelfasern untermischten Bindegewebsbalken, das zackige Lumen der Harnröhre mit ihren Krypten und den Urethraldrüsen. **Vergr. 15:1. Technik** wie bei Fig. 4.

Erklärung der Bezeichnungen für Fig. 1—5.

add = ampulla ductus deferentis
adp = arteria dorsalis penis
alb = albuginea
app = arteria profunda penis
art = Arterien
bdk = Bindegewebskerne
ca = Kapillare
ccap = corpus cavernosum penis
ccau = corpus cavernosum urethrae
cry = Schleimhautkrypten
ep = Epithel
epur = Epithel der Harnröhre
fp = fascia penis
glse = Talgdrüsen der Penishaut
glur = Urethraldrüsen
ladd = Lichtung der Samenleiterampulle
lvs = Lichtungen der Samenblase
lu = Lumen der Harnröhre
m = Muskelschicht
mb = Bündel glatter Muskelfasern
n = Nerven
plm = Schleimhautfalten der Samenblase
se = Sekretmassen der Samenblase
sp = septum penis
spc = cavernöse Räume des corpus cavernosum urethrae
ta = tunica adventitia
tp = tunica propria
vdp = vena dorsalis penis
vs = Samenblase
* = tangential angeschnittene Windung der Samenblase.

Digitized by Google

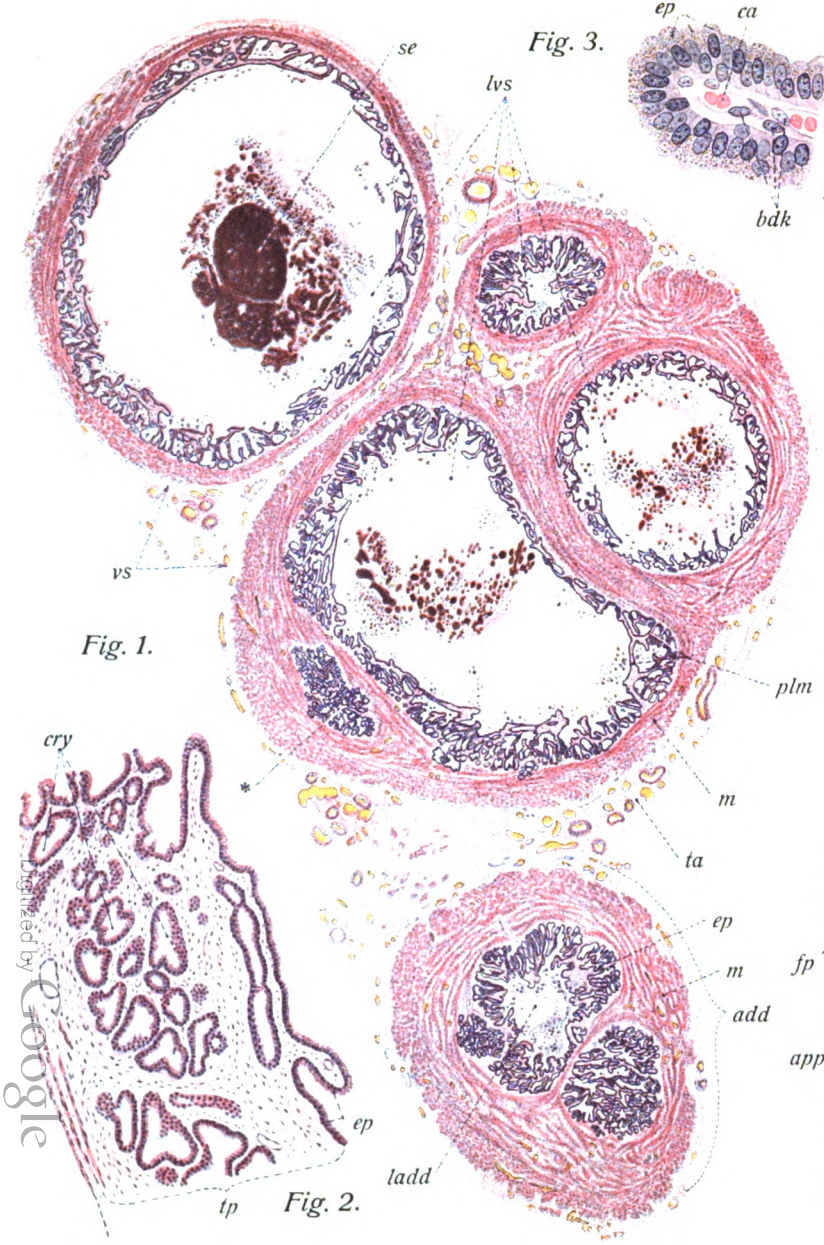

Fig. 1.

Fig. 2.

Fig. 3.

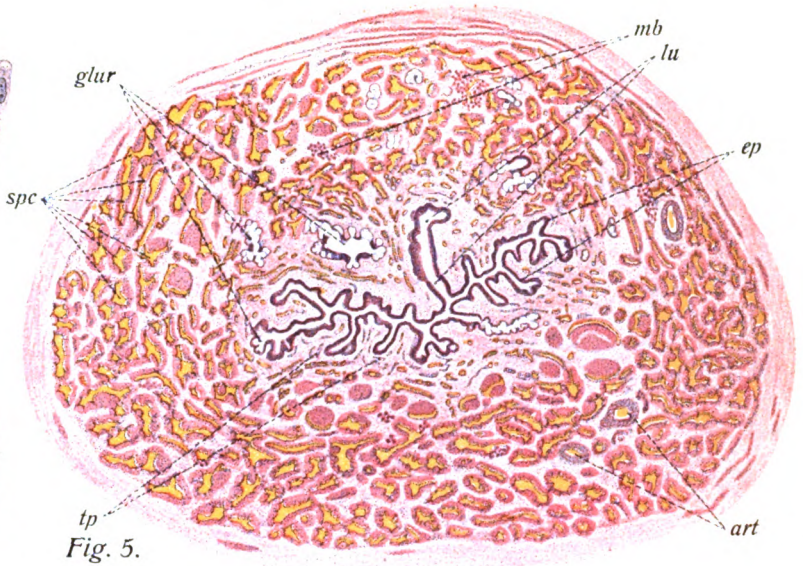

Fig. 5.

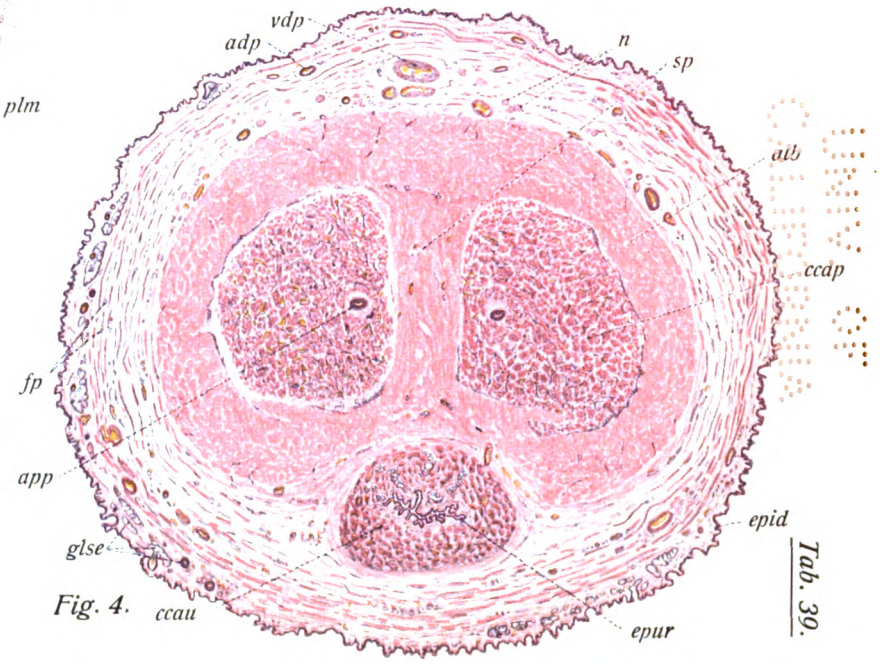

Fig. 4.

Tab. 39.

Digitized by Google

UNIV. OF
CALIFORNIA

Digitized by Google

2. Penis und männliche Harnröhre.

Die Schwellkörper des penis, *corpora cavernosa penis*, sind aussen von einer sehr dicken und festen *tunica albuginea* umschlossen. Sie hat eine Dicke von 1,5 bis 2 mm und besteht aus derbem, sehr zellarmen Bindegewebe mit zahlreichen, feinen, elastischen Fasern. Die inneren Faserzüge sind zirkulär angeordnet, die äusseren longitudinal. Zwischen den Schwellkörpern beider Seiten bilden die Albugineae das *septum (corporum cavernosorum) penis*. Das kavernöse Gewebe wird durch vielfach anastomosierende Balken von Bindegewebe mit eingelagerten glatten Muskelbündeln dargestellt. Die so gebildeten, miteinander in Verbindung stehenden Hohlräume sind mit Endothel ausgekleidet und enthalten Blut. Sie stehen mit den Venen einerseits, Arterien oder Kapillaren andrerseits in unmittelbarer Verbindung. Tab. 39, Fig. 4 u. 5

Die Arterien des penis sind durch ausserordentlich dicke Wandungen ausgezeichnet; teils gehen sie in Kapillaren über, die ein unter der Albuginea gelegenes Netz (oberflächliches Rindennetz) bilden, teils direkt in ein tiefer gelegenes gröberes Netz (tiefes, grobes Rindennetz), so dass das arterielle Blut hier ohne Kapillaren zu passieren, direkt in die venösen Räume übergeht.

Die abführenden Venen, *venae emissariae* sammeln das Blut teils aus dem tiefen Rindennetz, teils aus den zentralen Kavernen und leiten es vorzugsweise durch die unpaare *vena dorsalis penis* (s. a. Sobotta, deskript. Anat. dies. Verl. 1904—07) ab. Die fast fettfreie Haut des penis ist nur ein Teil der äusseren Haut überhaupt und zeigt genau deren Bau, führt aber in der Regel mehr oder weniger stark Pigment in der Epidermis, ferner an dem schleimhautähnlichen Präputium, dem Haare völlig fehlen, selbständige Talgdrüsen, sogen. Thysonsche Drüsen, *glandulae praeputiales*. Tab. 47, Fig. 6

Das *corpus cavernosum urethrae* weicht in seinem Baue in mehrfacher Hinsicht von dem des corpus cavernosum penis ab. Erstlich enthält der grösste Teil des Körpers die ihn ziemlich genau zentral durchsetzende Harnröhre (s u.). Ferner umhüllt ihn eine viel schwächere und nur von ringförmigen Faserzügen gebildete Albuginea. Dann ist nicht die ganze Dicke des Körpers von rein kavernösem Gewebe gebildet, sondern auf die Schleimhaut der Harnröhre folgt eine Art Submucosa mit reichen Venengeflechten, erst dann ein, den Penisschwellkörpern ähnliches kavernöses Gewebe, ohne dass aber direkte Uebergänge von Arterien in Venenräume vorkämen. Das vordere Ende des Schwellkörpers, die glans penis, besteht nicht mehr aus kavernösem Gewebe, sondern aus Geflechten stark geschlängelter Venen, die durch ein an, teils zirkulär teils radiär verlaufendes, stark entwickeltes Bindegewebe zusammengehalten werden. Tab. 39, Fig. 5

Die **männliche Harnröhre**, *urethra virilis*, besteht eigentlich aus zwei, ihrer Entwicklung nach verschiedenen Teilen. Die eigentliche Harnröhre ist nur in der pars prostatica zu suchen, der übrige Teil ist der stark verlängerte sinus urogenitalis. Das Epithel der Harnröhre wechselt in den verschiedenen Abschnitten. Der Anfangsteil — bis zur Mündung der ductus ejaculatorii — hat noch das Tab. 38, Fig. 3 Tab. 39, Fig. 5

Digitized by Google

Uebergangsepithel der ableitenden Harnwege. Der übrige (längste) Teil der männlichen
Tab. 38, Fig. 4 Harnröhre hat meist [1]) geschichtetes, beziehungsweise mehrreihiges Zylinderepithel, der Endteil (die fossa navicularis) trägt geschichtetes Plattenepithel wie die äussere Haut und die glans penis. Hier treten auch Schleimhautpapillen auf.

Die Schleimhaut der männlichen Harnröhre (pars membranacea und cavernosa) ist reich an elastischen Fasern und enthält ebenso wie die Submucosa
Tab. 38, Fig. 4 und auch die angrenzenden Teile der Muscularis viele weite Venen, welche Plexus
Tab. 39, Fig. 5 bilden (s. a. ob.). Schleimhaut und Submucosa hängen, da eine Muscularis mucosae fehlt, ziemlich innig zusammen. Verästelte tubulo-alveoläre Drüsen, kleine Schleimdrüsen (sogen. Littresche Drüsen) finden sich in der Submucosa und z. T. auch zwischen den Muskelbündeln; in der Schleimhaut selbst drüsenähnliche mit Oberflächenepithel ausgekleidete Buchten, *lacunae urethrales*. Die Zellen der echten Drüsen sind zylindrisch mit basal gestelltem abgeplatteten Kern.

Eine eigene Muskulatur besitzt die männliche Harnröhre nur in der pars prostatica und pars membranacea, in der pars cavernosa verlieren sich die glatten Muskelfasern bald völlig. Sie sind in den inneren Lagen longitudinal, in den
Tab. 38, Fig. 3 äusseren zirkulär angeordnet.

Die Blutgefässe der Harnröhre sind im Bereiche der pars cavernosa die gleichen wie die des penis. Entsprechenden Verlauf haben die Lymphgefässe. Die Nerven bilden teils intraepitheliale Endigungen, teils tragen sie besondere Endapparate (Genitalkörperchen s. ob. p. 114).

3. Der Hoden, *testis*.

1. Der **Hoden**, *testis*, ist eine zusammengesetzte, netzartig verästelte, tubulöse Drüse, welche von einer festen bindegewebigen Haut, der tunica albuginea umgeben
Tab. 40 ist. Ferner findet sich an der Hinterfläche des Hodens ein keilförmiger bindegewebiger Körper, das *mediastinum testis* (corpus Highmori), von dem gefässreiche bindegewebige Scheidewände, *septula testis*, bis zur Albuginea ziehen. Diese grenzen
Tab. 40, Fig. 1 die einzelnen pyramidenförmigen Hodenläppchen, lobuli testis, ab. Die Läppchen enthalten zwischen sehr lockerem Bindegewebe die stark aufgeknäuelten gewundenen Hodenkanälchen *tubuli seminiferi contorti*, das eigentliche Hodenparenchym. Das interstitielle Bindegewebe der Läppchen enthält ausser Nerven und Gefässen beim
Tab. 40, Menschen in wechselnder Anzahl grosse plasmareiche Zellen mit relativ kleinem
Fig. 2 u. 9 Kern, welche meist Fett, Pigment und auch Kristalloide[2]) enthalten, sogen. Zwischenzellen, während die Septula und die Albuginea aus festerem Bindegewebe bestehen, das namentlich in der letzteren an elastischen Fasern reich ist. Aussen liegt der Albuginea das viscerale Blatt der tunica vaginalis propria mit dem platten serösen Epithel auf.

Bei manchen Tieren sind diese Zwischenzellen, auch interstitielle Hodenzellen genannt, sehr entwickelt und stehen an Masse dem Parenchym kaum

[1]) Stellenweise kann auch einreihiges Zylinderepithel vorkommen.

[2]) Auch in den Zellen der Hodenkanälchen kommen konstant, wenn auch kleinere Kristalloide vor, sogen. Lubarschsche Kristalle hauptsächlich in den Spermatogonien (s. u.), und Spangarosche Kristalle in den Sertolischen Zellen.

Digitized by Google

nach, z. B. im Schweinehoden, der infolgedessen leberbraun auf dem Durchschnitt aussieht[1]).

Die gewundenen Hodenkanälchen *tubuli seminiferi contorti* besitzen einen Durchmesser von ca. 150—200 μ und beginnen in den breiteren Abschnitten der Läppchen in der Nähe der Albuginea teils mit blinden Enden teils netzartig verzweigt. Gegen die Grenze des mediastinum testis hin, also an der Spitze der Läppchen gehen sie unter Vereinigung mehrerer Kanälchen in weniger gewundene und schliesslich gerade, aber wesentlich engere Kanäle (tubuli recti) über, welche sich in das im mediastinum gelegene rete testis fortsetzen. Die beiden letzteren stellen bereits die Anfänge des Ausführungsgangsystems dar. Tab. 40, Fig. 2 u. 3 Tab. 40, Fig. 1

Der Bau der tubuli contorti ist folgender: Einer aus mehreren Lagen kernhaltiger Bindegewebslamellen und zarten elastischen Fasern bestehenden Hülle sitzt ein mehrschichtiges Epitel auf, dessen Aussehen je nach dem Zustand die Sekretion des Organs (Spermatogenese) wechselt. Stets hat das Epithel eine beträchtliche Dicke, das Lumen des Kanälchens eine etwas wechselnde aber doch erhebliche Weite (40—60 μ). Eine feine Basalmembran trennt das Epithel von den bindegewebigen Hüllen. Tab. 40, Fig. 3

Das Epithel der Samenkanälchen enthält zweierlei Elemente: 1. Stützzellen, die an der Samenbildung nur indirekt beteiligt sind. Es sind die sogen. Sertoli'schen Zellen. 2. Die Generationen der Zellen, deren Endstadium die zelligen Sekretelemente des Hodens, die Samenfäden oder Spermatozoen (besser Spermatosomen oder Spermien) sind. Die Sertolischen Stützzellen sind stationäre Elemente des Epithels der Samenkanälchen, die sich im Gegensatz zu den verschiedenen Generationen der eigentlichen Sekretzellen während der Spermatogenese nicht oder nur wenig verändern, insbesondere sich nicht durch mitotische Teilung vermehren. Sie besitzen meist birnförmig gestaltete, helle Kerne mit einem grossen Kernkörperchen und sehr fein verteiltem Chromatin und einem unregelmässig gestalteten feinkörnigen Plasmaleib. Bei Tieren liegen sie fast stets der Hülle des Kanälchens dicht an, beim Menschen meist in gewisser Entfernung von dieser, zwischen den Spermatocyten oder Spermatogonien, stets so, dass die Spitze des birnförmigen Kernes gegen das Lumen des Kanälchens hinsieht. In einem gewissen Stadium der Spermatogenese bilden die Sertolischen Zellen mit einer Anzahl reifender Samenfäden zusammen einen sogen. Spermatoblasten (s. u.). Sie enthalten im funktionierenden Organ mancherlei Zelleinschlüsse, ausser Kristallen (s. ob. p. 176) namentlich Fetttröpfchen. Tab. 40, Fig. 3—8.

Die Zellgenerationen, welche zur Bildung der Samenfäden oder Spermien verwandt werden, also das eigentlich sezernierende Hodenepithel, zerfällt in die Ursamenzellen oder Spermatogonien; diese vermehren sich durch mitotische Teilung und liefern, indem sie ziemlich stark wachsen (s. u.), die Samenmutterzellen oder Spermatocyten 1. Ordnung. Durch indirekte Kernteilung entstehen aus diesen die Spermatocyten 2. Ordnung (auch Tab. 40, Fig. 3—8

[1]) Die Herkunft der Zwischenzellen ist unbekannt. Wahrscheinlich sind es Bindegewebszellen, vielleicht eine Art Plasmazellen (s. ob. p. 30), nach anderen Epithelzellen (interstitielle Drüse).

Digitized by Google

Tafel 40. **Hoden.**

Fig. 1. Querschnitt des **Hodens, Nebenhodens** und **Samenleiters** eines Kindes. Uebersichtsbild des Hodens. **Vergr. 10 : 1. Technik**: Konservierung in Müllerscher Flüssigkeit. Zelloidinschnitte. Färbung mit Haematoxylin und Eosin.

Fig. 2. Teil eines Durchschnittes eines **Hodenläppchens** eines erwachsenen Mannes (22 jährig †). Man sieht eine Reihe von Durchschnitten der tubuli seminiferi contorti mit dem zwischen ihnen gelegenen interstitiellen Gewebe des Hodens. **Vergr. 60 : 1. Technik**: Konservierung in Zenkerscher Lösung. Paraffinschnitte. Färbung mit Haematoxylin und Eosin.

Fig. 3. Querschnitt eines **tubulus seminiferus contortus** des Menschen (22 jährig †). Das Präparat zeigt die konzentrischen, bindegewebigen Hüllen des Kanälchens mit dem aufsitzenden samenbereitenden Epithel, dem weiten Lumen. Oben sind relativ unveränderte Spermatiden, unten solche zu sehen, die sich in Spermatozoen umzubilden beginnen. **Vergr. 260 : 1. Technik** wie bei Fig 2.

Fig. 4—8. Abschnitte eines Durchschnittes der Wand eines gewundenen **Hodenkanälchens** des erwachsenen Menschen (•) [1]). Man erkennt an den Präparaten verschiedene Stadien der Spermatogenese. Aussen liegen die konzentrischen Hüllen, dann folgen gegen das Lumen hin die einzelnen Zellgenerationen der Art, dass die ältesten nach aussen liegen, die Spermatogonien; es folgen die Spermatocyten 1. und 2. Ordnung, dann gegen das Lumen hin die Spermatiden, welche sich in die Spermatozoen umbilden. Ausserdem finden sich in der äusseren Zone die hellen, birnförmigen Kerne der Stützzellen des Epithels, die Sertolischen Zellen. *Fig. 4* zeigt alle drei Hauptzellagen im Ruhezustand (eine Generation gereifter Spermatozoen ist eben abgestossen — Reste in den oberflächlichen Epithellagen), *Fig. 8* zeigt die beginnende Umbildung der Spermatiden in Spermatozoen, *Fig. 5* die Bildung der Spermatoblasten (durch „Kopulation" einer Anzahl reifender Spermatozoen mit einer Sertolischen Zelle entstanden). *Fig. 6.* Mitosen in den Spermatocyten, die zur Bildung von Spermatiden dienen (als Ersatz für die kurz vor der Abstossung stehenden reifen Spermatozoen). *Fig. 7* stellt einen Spermatoblasten dar. **Vergr. 420 : 1** (bei Fig. 7 **500 : 1**). **Technik**: Konservierung in Kalibichromat-Salpetersäure. Paraffinschnitte. Färbung mit Bendas Eisenhaematoxylin und Eosin.

Fig. 9. Durchschnitt einer Gruppe von **Zwischenzellen** des Hodens. Die grossen epitheloiden, in kleineren oder grösseren Haufen zusammenliegenden Zellen enthalten oft Krystalloide. **Vergr. 550 : 1. Technik** wie bei Fig. 2.

Fig. 10. **Spermatozoen** des Menschen. Man erkennt den eigenartigen, im Profil birnförmigen Kopf, das schmälere Verbindungsstück und den langen, feinen Schwanzfaden. **Vergr. 900 : 1. Technik**: Deckglastrockenpräparat. Färbung mit Haematoxylin und Eosin.

Erklärung der Bezeichnungen für Fig. 1—10.

alb = albuginea testis
bg = Blutgefässe
ce = Endstück des Schwanzfadens
ch = Hauptstück des Schwanzfadens
ep = Epithelschicht
epid = Nebenhoden
dd = Samenleiter
ibd = interstitielles Bindegewebe
k = Kerne
ko = Köpfe der Spermatozoen
kr = Krystalloide
krn = Kerne der Kanälchenmembranen
l = Lumen
lt = lobuli testis
m = Mittel- oder Verbindungsstück
me = Kanälchenmembranen
me + re = Mediastinum + rete testis
pf = Protoplasmafortsätze des Spermatoblasten
sert = Sertolische Zellen beziehungsweise Kerne
spt = Spermatiden
spt$_1$ = Spermatiden in Umbildung zu Spermatozoen begriffen
sptbl = Spermatoblasten
sptc = Spermatocyten
sptc$_1$ = Spermatocyten 1. Ordnung
sptc$_2$ = Spermatocyten 2. Ordnung
sptg = Spermatogonien
st = septula testis
sptz$_1$ = reifende Spermatozoen
tc = tubuli contorti
tr = tubuli recti
zz = Zwischenzellen

[1]) Material von Prof. Benda-Berlin.

Digitized by Google

UNIV. OF CALIFORNIA

Fig.1.

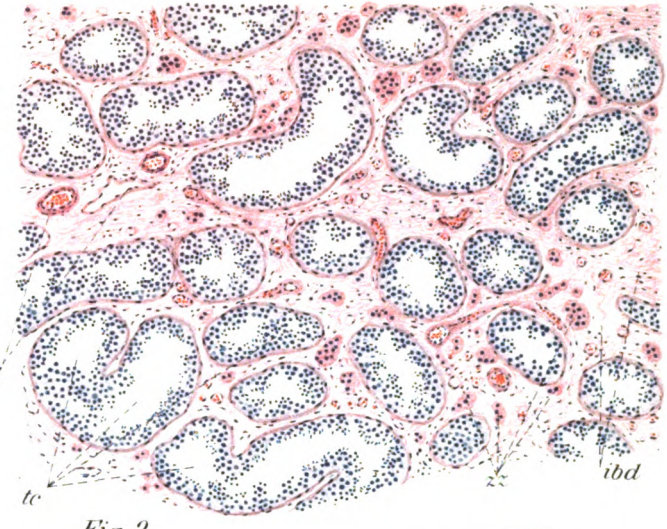

Fig.2.

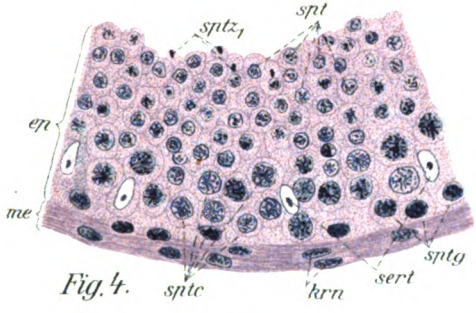

Fig.4.

Fig.7.

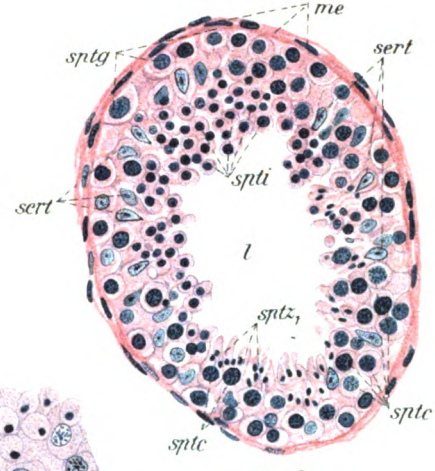

Fig.3.

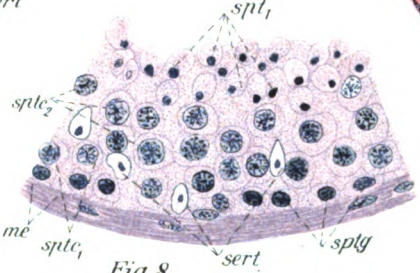

Fig.8.

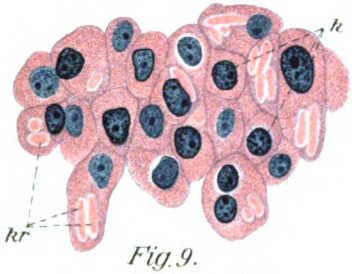

Fig.9.

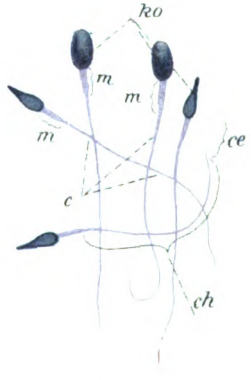

Fig.10.

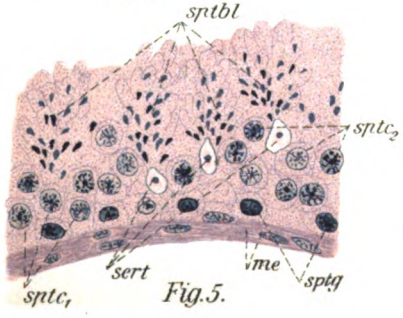

Fig.5.

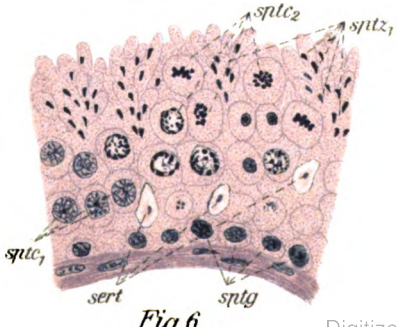

Fig.6.

Digitized by Google

UNIV. OF
CALIFORNIA

Digitized by Google

Praespermatiden[1]) genannt). Schliesslich teilt sich jede Spermatocyte 2. Ordnung ebenfalls mitotisch nochmals in zwei Spermatiden oder Samenzellen, die sich dann direkt in die Spermien (Spermatozoen) oder Samenfäden umwandeln. Jede Spermatocyte 1. Ordnung erzeugt also 4 Spermatiden und damit 4 Samenfäden.

Die Lagerung der samenbildenden Elemente des Hodenepithels ist nun eine derartige, dass die Spermatogonien der Kanälchenmembran anliegen, dann folgen gegen das Lumen hin die Spermatocyten 1. Ordnung, dann die 2. Ordnung, schliesslich an das Lumen selbst grenzend die in mehreren Lagen angeordneten Spermatiden. Die mitotischen Teilungen der Spermatocyten, die man auf Durchschnittsbildern sezernierender Hodenkanälchen konstant in grosser Zahl antrifft, nennt man Spermatocytenteilungen. Die erste, d. h. die Teilung der Spermatocyten 1. Ordnung erzeugt Spermatocyten 2. Ordnung; die zweite, d. h. die Teilung der Spermatocyten 2. Ordnung Spermatiden. Beide Teilungen folgen in der Regel unmittelbar aufeinander, nur durch eine ganz kurze Ruhepause getrennt. Die Spermatocyten, namentlich die 1. Ordnung, sind weit grösser als die Spermatogonien, die (nach erfolgter Teilung) allmählich, aber in einer relativ kurzen Zeit der Wachstumsperiode[2]) zu den Spermatocyten heranwachsen. Durch die schnell aufeinanderfolgende, zweimalige Teilung der letzteren entstehen wieder relativ kleine Zellen, die Spermatiden. Tab. 40, Fig. 3—8 Fig. 30

Die Spermatocytenteilungen entsprechen den Richtungsteilungen der Eizelle. Man bezeichnet sie deswegen auch wie diese als Reifungsteilungen. Sie dienen ausser zur Vermehrung der Zahl der Spermien auch zur Reduktion der Chromosomenzahl. Da sowohl Spermium wie Ei in ihren Kernen die gleiche Zahl von Chromosomen bei der Befruchtung enthalten, würde bei der Vereinigung der Kerne beider Geschlechtsprodukte gegen Ende des Befruchtungsaktes eine Verdoppelung der Zahl der Chromosomen erfolgen. Die für jede Tierform durch alle Generationen konstante Zahl der Chromosomen kann aber nur dann erhalten bleiben, wenn vorher bei jedem der beiden Geschlechtsprodukte, Ei wie Spermium, eine Reduktion der Zahl auf die Hälfte erfolgt war. Das geschieht durch eine der beiden Spermatocytenteilungen; bei manchen Tieren durch die erste bei anderen durch die zweite[3]), die man dann als eine Reduktionsteilung bezeichnet (im Gegensatz zu den gewöhnlichen mitotischen Teilungen, bei denen die Zahl der Chromosomen die gleiche bleibt — Aequationsteilungen).

Die ziemlich kleinen Spermatogonien[4]) liegen meist in einer einzigen Schicht; sie haben grosse, chromatinreiche Kerne, die sich leicht von den chromatinarmen Kernen der benachbarten Sertolischen Zellen unterscheiden, und kleine Zelleiber. Die Spermatocyten sind grosse, polygonale Zellen mit grossem Zelleib und grossem runden Kern, der häufig die Prophasen der mitotischen Teilung zeigt (soweit die Zelle nicht schon in Teilung begriffen ist). Sie bilden 2—3 Lagen, von denen die äussere die grösseren Spermatocyten 1.Ordnung, die inneren, dem Lumen zugekehrten Tab. 40, Fig. 3—8 Fig. 30

[1]) Der Name Präspermatide, der auch so gut wie garnicht gebräuchlich geworden ist, empfiehlt sich des Parallelismus zwischen Ei- und Samenreifung wegen nicht (Spermatocyte I = Oocyte 1. Ordnung, Spermatocyde II = Oocyte 2. Ordnung).

[2]) Diese Wachstumsperiode, in welche auch die sogen. Synapsis fällt, d. h. eine einseitige Chromatinkontraktion im Kerne, entspricht einem ungleich viel längeren Zeitraume bei der Oogenese, da die Eizelle eine viel stärkere Grösse erreicht als die männliche Keimzelle, ist aber auch bei der Spermatogenese vorhanden. Teilung der Spermatogonien und Spermatocytenteilungen folgen also auch nicht unmittelbar aufeinander, so dass nicht etwa eine Spermatogonie direkt acht Spermatiden bildet, wohl aber eine Spermatocyte 1. Ordnung vier Spermatiden.

[3]) Diese Reduktion erfolgt nicht in der Weise, dass einfach bei einer der Spermatocytenteilungen die Halbierung der Chromosomen unterbleibt. Die Chromosomen erscheinen vielmehr in diesen Teilungen bereits in reduzierter Zahl (Scheinreduktion), verursacht durch Konjugation je zweier Chromosomen während der Synapsis.

[4]) Da die Spermatogonien (nach erfolgter Teilung) allmählich zu Spermatocyten herangewachsen, ist die Unterscheidung zwischen beiden oft schwer.

Digitized by Google

die etwas kleineren Spermatocyten 2. Ordnung enthält. Die Spermatiden sind unmittelbar nach ihrer Bildung durch die zweite Spermatocytenteilung kleine, rundlich-polygonale Zellen mit relativ grossem, chromatinreichen Kern und wenig Protoplasma. Diese Gestalt bewahren die Spermatiden jedoch nur kurze Zeit, indem sie sich bald in die Spermien umzuwandeln beginnen (s. u.). Bei vielen Tieren besitzen sie einen sehr deutlichen Nebenkern (Mitochondrienkörper s. ob. p. 7), auch beim Menschen kommt eine entsprechende Bildung vor (s. u.).

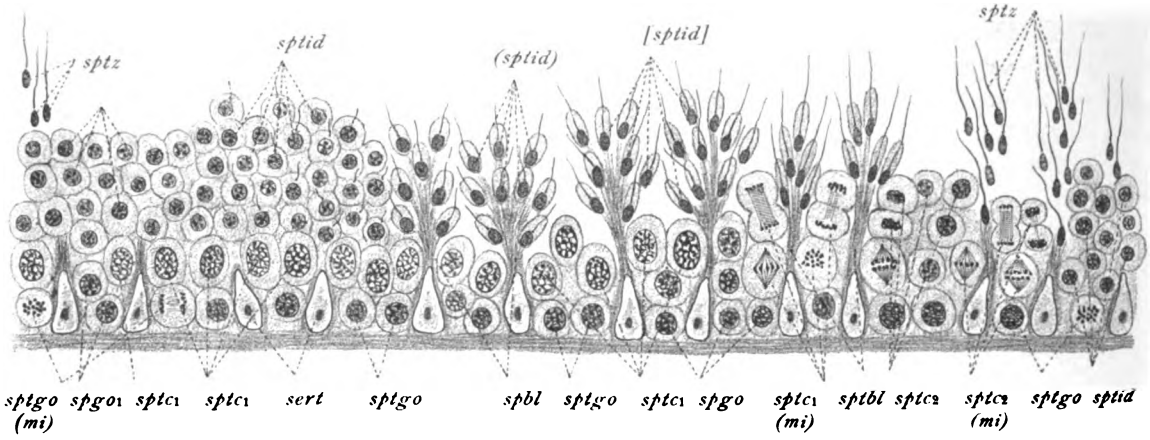

Fig. 30. **Schema der Spermatogenese.** Es ist eine spermatogenetische Welle in einem schematisierten Kanälchenlängsschnitt so dargestellt, dass das linke und rechte Ende der Figur das gleiche Stadium zeigen. Dazwischen verläuft (von links nach rechts) der Prozess der Samenbildung.

Erklärung der Bezeichnungen:

(mi) = Zellen in Mitose
sert = Sertolische Stützzellen
sptbl = Spermatoblasten
sptc1 = Spermatocyten 1. Ordnung
sptc2 = Spermatocyten 2. Ordnung
sptgo = Spermatogonien
sptid = Spermatiden
(sptid) = Spermatiden im ersten Stadium der Umbildung zu Spermatozoen
[sptid] = Spermatiden im zweiten Stadium der Umbildung zu Spermatozoen
sptz = Spermatozoen

Der Samen, *Sperma*, und die Bildung der Samenfäden.

Der Samen ist im wesentlichen das Sekret des Hodens[1]). Dieses ist ein zelliges und besteht aus den Samenfäden, Spermatozoen oder Spermien, langen fadenförmigen Geisselzellen. Man unterscheidet drei Hauptteile an einem menschlichen (und der meisten tierischen) Spermium: 1. den Kopf (besser Körper), 2. das Verbindungsstück (auch Hals genannt), 3. den Schwanzfaden. Das ganze Gebilde ist beim Menschen 50—70 μ lang, wovon 4—5 μ auf den Kopf, ungefähr ebensoviel auf das Verbindungsstück treffen, der Rest fällt auf den langen Schwanz.

Tab. 40, Fig. 10
Fig. 31

Der Kopf hat bei ca. 5 μ Länge eine Breite von 2—3 μ; er ist stark abgeplattet, namentlich in seinem vorderen Abschnitt, so dass er im Profil spitz

[1]) Die Samenflüssigkeit, wie sie durch die Ejakulation entleert wird, besteht nicht bloss aus den Samenfäden, sondern auch aus dem Sekret der akzessorischen Geschlechtsdrüsen, namentlich der Prostata und der Bulbourethraldrüsen.

Digitized by Google

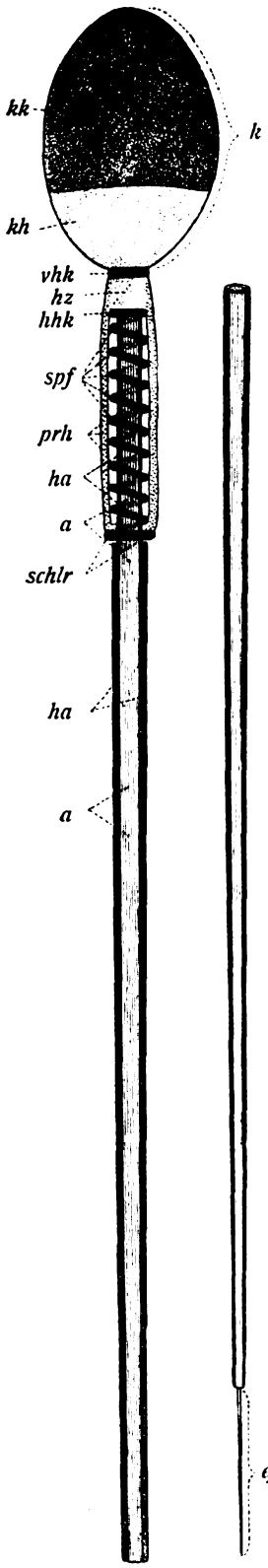

Fig. 31. **Schema vom Bau des Samenfadens des Menschen** (nach Meves).

Die hintere Hälfte des Schwanzfadens ist rechts dargestellt. Es sind auf dem Bilde alle Einzelheiten im Bau des Samenfadens berücksichtigt, die z. T. erst mit Hilfe besonderer Methoden und mittelst sehr starker Vergrösserungen erkannt werden können, namentlich ist der feinere Bau des Verbindungsstückes dargestellt.

Erklärung der Bezeichnungen:

a = Achsenfaden
ef = Endfaden
ha = Hülle des Achsenfadens
hhk = hinterer Knopf des Halses
hz = Zwischenmasse des Halses
k = Kopf
kk = Kopfkappe
kh = hinterer Teil des Kopfes
prh = protoplasmatische Hülle des Verbindungstückes
schlr = Schlussring des Verbindungsstückes
spf = Spiralfaden
vhk = vorderer Knopf des Halses

birnförmig aussieht, von der Fläche gesehen oval mit hellerem Vorderteil[1]). Da der Kopf des Spermium aus dem Kern der Spermatide hervorgeht (s. u.), so färbt er sich intensiv mit Kernfarbstoffen. Das Verbindungsstück ist zwar ebensolang wie der Kopf aber wesentlich schmäler (1 μ breit); es ist ziemlich genau zylindrisch und enthält im wesentlichen das Centrosoma (s. u.). Der Schwanzfaden ist der längste aber dünnste Teil des Spermiums. Seine Dicke nimmt gegen das freie Ende hin noch allmählich ab. Sein Durchmesser beträgt in der Nähe des Verbindungsstückes noch ca. $^3/_4$ μ, am äussersten Ende etwa $^1/_5$—$^1/_{10}$ μ. Man kann wiederum das etwa 40 μ lange Hauptstück von dem ca. 10 μ langen Endstück unterscheiden. Letzteres stellt nur den nackten, am Hinterende des Kopfes beginnenden und durch das Verbindungsstück und den ganzen Hauptteil des Schwanzes hindurchlaufenden Achsenfaden dar, während im Bereiche des Hauptteils des Schwanzes der Achsenfaden noch von besonderen Hüllen umgeben wird[2]).

Tab. 40, Fig. 10 Fig. 31

[1]) Das Vorderende der meisten tierischen Spermien besitzt eine besonders harte, als Kopfkappe bezeichnete Einrichtung, die als Perforatorium dient. Ob sie beim Menschen vorkommt, ist zweifelhaft aber wahrscheinlich.

[2]) Bei vielen Tieren ist der Bau des Spermiums ein wesentlich komplizierterer als er beim Menschen zu sein scheint. So findet sich auch bei vielen Säugetieren eine den Achsenfaden umgebende Spiralmembran, die viel stärker entwickelt ist als beim Menschen (s. u.).

Digitized by Google

Tab. 40, Fig. 10 Fig. 31 Nur der Schwanzfaden ist beweglich. Die Bewegungsfähigkeit dauert auch ausserhalb des menschlichen Körpers an und wird durch schwach alkalische Lösungen gesteigert, durch saure aufgehoben [1]). Die Bewegungen erfolgen in Gestalt schlangenartiger, heftiger Krümmungen des Schwanzfadens unter gleichzeitiger Achsendrehung des ganzen Spermiums. Die Bewegungserregung geht vom Mittelstück aus, so dass auch „kopflose" Spermien sich weiter bewegen. Da das Mittelstück den Centrosomenapparat enthält (s. u.) und auch der Achsenfaden aus dem einen Centrosoma hervorgeht, so liegt ein ausgesprochener Parallelismus mit der Flimmerzelle vor, deren Basalkörperchen (s. ob. p. 20) ja auch als Centrosomen aufgefasst werden. Neben den normalen Spermatozoen werden häufig auch abnorm gestaltete, zweiköpfige und zweischwänzige beobachtet.

Tab. 40, Fig. 5—8 Fig. 30 Die **Bildung der Spermien** aus den Spermatiden geht im wesentlichen [2]) in der Weise vor sich, dass sich unter fortschreitender Verdichtung des Chromatingerüstes des Spermatidenkernes und gleichzeitiger Verlängerung des ursprünglichen kugligen Kernes der Kopf des Spermium bildet. Dabei rückt dieser gegen das der Kanälchenmembran zugekehrte Ende der Zelle und verlängert sich hier zur definitiven Form. Der Achsenfaden bildet sich aus dem einen der beiden in Gestalt eines Diplosoma auftretenden Centrosomen der Spermatide (distales Centrosoma). Er zeigt sich in Gestalt eines feinen Fädchens schon in den frühen Stadien der Differenzierung der Spermatide. Das andere (proximale) Centrosoma legt sich dicht an die Kopfbasis an, da wo das Verbindungsstück beginnt. Die Hüllen des Verbindungsstücks und des Hauptteils des Schwanzfadens gehen (mit Ausnahme des zentral in ihnen gelegenen Achsenfadens) aus den Resten des Protoplasma der Spermatide hervor.[3]) Es enthält also das Verbindungsstück (siehe das Schema von Fig. 31) ausser den Centrosomen auch die Mitochondrien des Samenfadens.

Während dieser Umwandlungen der Spermatide in das Spermium kommt es zu einer vorübergehenden Verbindung einer Anzahl (ca. 15—20) reifender Spermien mit dem Protoplasma einer Sertolischen Zelle. Dabei rücken die reifenden Spermatozoen mehr gegen die Peripherie des Kanälchens hin und senken sich in protoplasmatische (handschuhfingerähnliche) Fortsätze der genannten Zelle. Man hat diesen Vorgang als eine Kopulation bezeichnet und betrachtet ihn als einen Weg der Ernährung der heranreifenden Spermien. Das ganze, durch die Kopulation entstehende Gebilde, d. h. die Sertolische Zelle mit den reifenden Spermien nennt man Spermatoblast.[4]) Während der Reifung treten die Spermien tief in das Protoplasma des Spermatoblasten hinein, so dass sie nahe an dessen Kern liegen. Später ziehen sie sich heraus und liegen gegen Ende der Reifung dicht am Lumen.

[1]) Wie lange die menschlichen Spermatozoen nach der Ejakulation in den weiblichen Genitalien leben können, ist unsicher. Bei Tieren bestehen hier recht erhebliche Verschiedenheiten.

[2]) Auf die feineren z. T. noch strittigen Verhältnisse hier einzugehen, ist nicht möglich.

[3]) Dabei bildet sich der Spiralfaden vieler Tiere, der auch beim Menschen wenn auch in sehr rudimentärer Form vorzukommen scheint, aus dem Mitochondrienkörper (s. a. ob. p. 7).

[4]) Von anderer Seite wird der Spermatoblast als ein Kunstprodukt betrachtet und die Tatsache einer Kopulation geleugnet. Der Name Spermatoblast stammt von der früheren (irrigen) Auffassung her, dass die Spermien innerhalb der Sertolischen Zelle entstünden.

Digitized by Google

Der Prozess der Spermatogenese erfolgt in Gestalt einer sogen. Samen- Fig. 30
bildungswelle, d. h. man findet auf dem Querschnitt eines Hodenkanälchens ungefähr den gleichen Zustand der Spermatogenese in allen Abschnitten der Wandung; auf Längsschnitten dagegen beobachtet man die einzelnen Phasen bis zur völligen Reifung der Spermien hintereinander, so dass sich alle Stadien der Spermatogenese gleichzeitig in demselben Hodenkanälchen beobachten lassen. Da sich das gleiche innerhalb desselben Samenkanälchens mehrfach wiederholt, erfolgt der Vorgang der Samenbildung gleichsam in Gestalt einer wellenartigen Bewegung.

Die 20—60 μ weiten *tubuli recti* haben ein kubisches Epithel, das sich anscheinend in die Sertolischen Zellen der tubuli contorti fortsetzt, während die etwa ebenso weiten Kanälchen des *rete testis* niedrig-kubische bis platte Zellen haben. Sie enthalten wie die Sertolischen Fettkörnchen.

Die Blutgefässe des Hodens verhalten sich so, dass die tubuli contorti innerhalb der Läppchen von Kapillaren umsponnen werden, die aus grösseren innerhalb der septula und des mediastinum verlaufenden Gefässen stammen. Aehnlich verhalten sich die Lymphkapillaren, die in ein unter der Albuginea gelegenes Lymphgefässnetz übergehen. Die Nerven verlaufen mit den Blutgefässen und treten an die Samenkanälchen heran. Wahrscheinlich durchbohren sie deren Membranen und enden frei zwischen den Epithelzellen.

4. Die ableitenden Samenwege.

Zu den ableitenden Samenwegen gehören Nebenhoden, Samenleiter, Samen- Tab. 41
blase und ductus ejaculatorius.

Im **Nebenhoden** unterscheiden sich die Kanäle des Nebenhodenkopfes, Tab. 41
ductuli efferentes testis, im Baue wesentlich vom *ductus epididymidis* des übrigen Fig. 1—3
Nebenhodenabschnitts. Die ductuli efferentes testis sind weite Kanäle von 200—350 μ Dicke und weitem Lumen, das teils von zylindrischem, teils kubischem Epithel ausgekleidet wird. Die zylindrischen Zellen tragen Flimmerhaare, die kubischen nicht. Letztere liegen zwischen den ersteren gruppenweise so verteilt, dass Buchten entstehen, welche nur im Epithel gelegen sind, ohne in der Regel die membrana propria vorzuwölben. Man fasst die in den Vertiefungen gelegenen kubischen Tab. 41,
Zellen als rudimentäre alveoläre Einzeldrüsen auf. Die Epithelzellen des Neben- Fig. 1—3
hodens enthalten oft gelbliches Pigment und auch andere Granulationen. Auf das Epithel folgt eine membrana propria und meist eine Schicht glatter Muskelzellen, die aber nur aus wenigen Lagen besteht und von feinen elastischen Fasern durchzogen wird.

Der im Nebenhodenkörper vielfach gewundene *ductus epididymidis*[1]) besitzt Tab. 41, Fig. 2
ein eigentümliches zweireihiges, sehr hohes Epithel. Der Durchmesser des Kanals Tab. 2, Fig. 6
ist ungefähr der gleiche wie der der ductus efferentes (in der Regel etwas grösser, 250—400 μ), das Lumen erscheint aber wegen der weit grösseren Höhe des Epithels viel enger. Die dem Lumen zugekehrte Zellage besteht aus sehr hohen, schmalen (40—50 μ) Zylinderzellen, deren wurstförmige Kerne alternieren, d. h. in

[1]) Wegen seiner Windungen trifft man im Nebenhodenkörper den Gang mehrfach selbst vielmals im Querschnitt.

Digitized by Google

Tafel 41. **Nebenhoden, Samenleiter, Samenstrang.**

Fig. 1. Teil eines Durchschnittes durch den Kopf des menschlichen **Nebenhodens** (22 jährig †). Man sieht eine Anzahl ductuli efferentes testis durchschnitten. **Vergr. 80:1. Technik:** Konservierung in Zenkerscher Lösung. Paraffinschnitte. Färbung mit Haematoxylin-Eosin.

Fig. 2. Teil eines Durchschnittes des **Nebenhodenkörpers** des Menschen (22 jährig †). Der stark gewundene ductus epididymidis ist mehrfach durchschnitten (schräg und quer). Man erkennt schon bei der schwachen Vergrösserung das eigenartig hohe Epithel mit den Stereocilien (of. Tafel 2 Fig. 6). **Vergr. 80:1. Technik:** Zenkersche Lösung. Paraffinschnitte. Färbung mit Boehmerschem Haematoxylin und Eosin.

Fig. 3. Querschnitt eines **ductulus efferentis testis** des Menschen (22 jährig †). Das Präparat zeigt die kryptenartigen Vertiefungen des Epithels, das in der Tiefe der Krypten keine Flimmerhaare trägt. **Vergr. 175:1. Technik** wie bei Fig. 1.

Fig. 4. Querschnitt des unteren (d. h. der Blase genäherten) Abschnittes des **ductus deferens** des Menschen (28 jährig †). Uebersichtsbild von der Schichtung der Wand des Samenleiters. Im engen Lumen Spermatozoen. **Vergr. 25:1. Technik:** Konservierung in Müllerscher Flüssigkeit. Zelloidinschnitte. Färbung mit Boehmerschem Haematoxylin und Eosin.

Fig. 5. Teil der Schleimhaut des in Fig. 4 abgebildeten Präparates bei stärkerer Vergrösserung. Man erkennt deutlich das zweischichtige flimmernde Epithel des Ganges. **Vergr. 140:1. Technik** wie bei Fig. 4.

Fig. 6. Querschnitt des **Samenstranges** des Menschen (22 jährig †). Man sieht den Durchschnitt des Samenleiters und des Gefässbündels, von fettreichem Bindegewebe zusammengehalten. Die Hüllen sind nicht mit dargestellt.[1]) **Vergr. 10:1. Technik:** Konservierung in Zenkerscher Lösung. Zelloidinschnitte. Färbung mit Haematoxylin und Eosin.

Erklärung der Bezeichnungen für Fig. 1—6.

alm = äussere Längsmuskeln
art = Arterien
bd = Bindegewebe
bd_1 = lockeres Bindegewebe zwischen den Gängen.
bdh + *rm* (oder *m*) = bindegewebige Hülle (mit Ringmuskulatur)
bg = Blutgefässe
cry = Krypten
dd = ductus deferens
dep = ductus epididymidis
ep = Epithel
ep_1 = flimmerndes Epithel der ductuli efferentes
fe = Fettgewebe
ilm = innere Längsmuskeln
l = Lumen
lm = Längsmuskeln
n = Nerven
rm = Ringmuskulatur
sc = Sekret
ta = tunica adventitia
tp = tunica propria
ve = Venen
* = Flachschnitte der Wand des ductus epididymidis.

[1]) Die Schichtung der Muskelwand des Samenleiters ist hier eine andere als in Fig. 4.

Digitized by Google

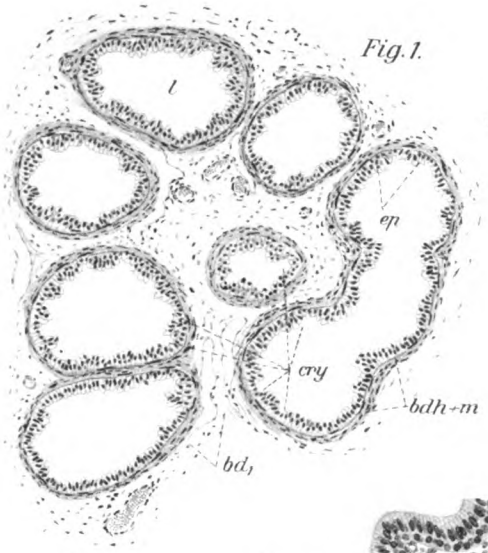

Fig. 1.

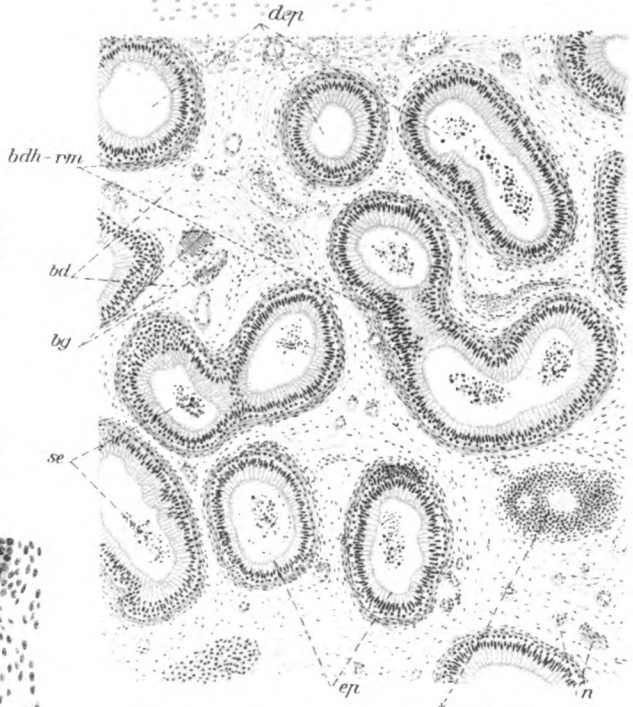

Fig. 2.

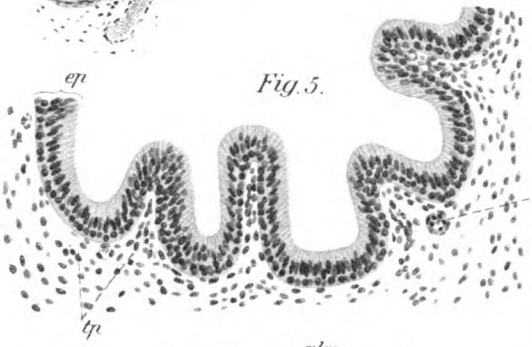

Fig. 3.

Fig. 4

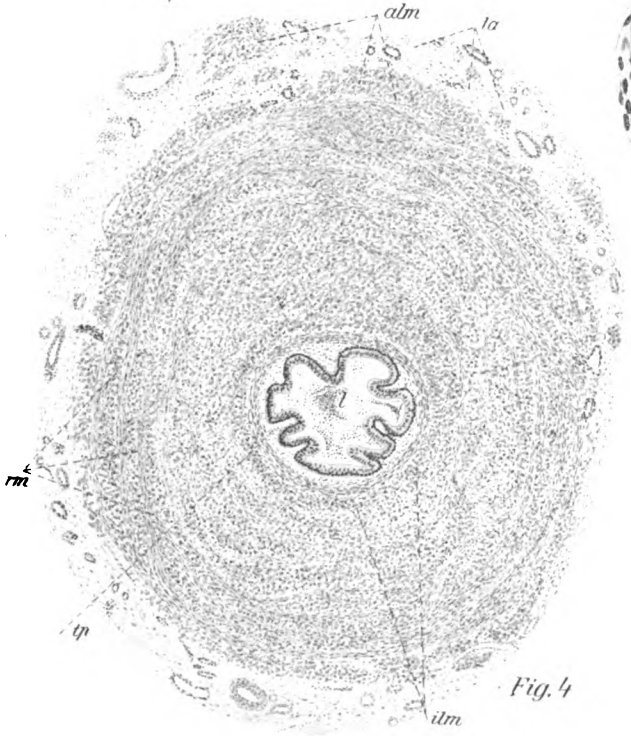

Fig. 6.

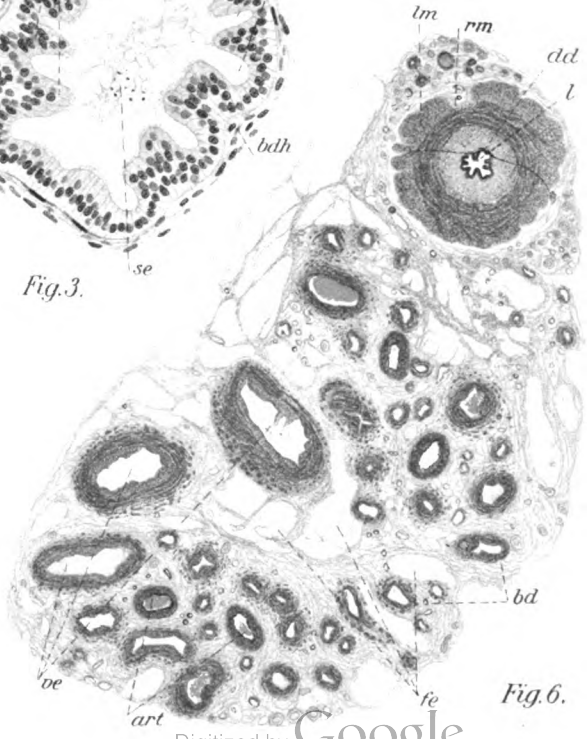

Digitized by Google

UNIV. OF CALIFORNIA

Digitized by Google

verschiedener Höhe stehen. Sie tragen lange (ca. 20 μ), geisselartige, nicht flimmernde Fortsätze (Stereocilien), die weit in das Lumen des Kanals hineinragen [1]). Jede Zelle besitzt wegen ihrer geringen Breite eine relativ geringe Zahl von Cilien. Auf die hohen schmalen „Haarzellen" folgt eine nicht ganz kontinuierliche, niedrige Schicht rundlicher oder plattrundlicher Zellen, die der membrana propria unmittelbar aufsitzen, dann Bindegewebe und einige wenige Lagen zirkulärer glatter Muskelfasern. Tab. 2, Fig. 6

Der **Samenleiter**, *ductus deferens*, ist ein langer, ausserordentlich muskelstarker Kanal mit relativ sehr engem Lumen. Sein Durchmesser beträgt 2,5—3,5 mm, der seines Lumens nur 0,4—0,5 mm. Sein Epithel [2]) ist zweireihig. Es sitzen auf platten oder rundlichen Zellen (kurze) flimmernde Zylinderzellen auf. Eine eigentliche Submucosa fehlt. Die Schleimhaut enthält keinerlei Drüsen, aber in ihren äusseren Abschnitten sehr reichlich elastische Fasern. Die Muscularis ist sehr stark entwickelt und bildet fast $^9/_{10}$ der ganzen Wanddicke. Ihre Schichtung wechselt im Verlaufe des Ganges. Anfangs (in der Nähe des Nebenhodens) besteht eine innere Längslage, mittlere Ringfaserlage und äussere Längsfaserlage. Im Endabschnitt tritt häufig noch eine dünne innere Ringfaserlage hinzu und die Abgrenzung der übrigen Schichten gegeneinander verwischt sich meist etwas. Nach aussen von der Muskelhaut folgt eine Adventitia aus lockerem Bindegewebe mit elastischen Fasern, die im Bereiche des Samenstrangs häufig longitudinale Bündel glatter Muskelfasern des sogen. m. cremaster internus enthält. Tab. 41, Fig. 4—6

Der Samenleiter bildet auch den Hauptbestandteil des Samenstranges, *funiculus spermaticus*, der ausser den verschiedenen Hüllen (näheres siehe Sobotta, deskript. Anat. dies. Verl. 1904—07), namentlich zahlreiche klappentragende, muskelstarke Venen (plexus pampiniformis) enthält. Tab. 40, Fig. 6

Die **Samenleiterampulle**, *ampulla ductus deferentis*, ähnelt in ihrem Bau dem der **Samenblase**, *vesicula seminalis*, d. h. die Schleimhaut bildet sehr komplizierte Faltungen, denen wieder sekundäre Falten aufsitzen, andrerseits kommt es zu z. T. sehr tiefen, divertikelartigen Schleimhautbuchten, die oft den Charakter verzweigter Drüsen annehmen und tief in die Muskulatur eindringen. Alle diese Erscheinungen sind in der Samenblase viel ausgeprägter als in der Samenleiterampulle. Das Epithel ist von verschiedener Höhe, an den höheren Stellen (grösseren Falten) ist es ein zweireihiges Zylinderepithel ohne Flimmerhaare; in den Buchten findet sich ein einreihiges zylindrisches bis kubisches Epithel. Alle Zellen enthalten gelbbraune Pigmentkörnchen. Die Schichtung der Muskulatur ist sowohl in der Ampulla wie in der Samenblase eine unregelmässige; es wechseln Quer- und Längsfaserzüge mit schrägen Fasern ab. Die Dicke der Muskulatur ist namentlich in der Samenblase wesentlich geringer als beim Samenleiter. Tab. 39, Fig. 1—3

Der *ductus ejaculatorius* zeigt noch ähnliche Bauverhältnisse wie die Samenblase in bezug auf seine Schleimhaut, indem er divertikelartige Ausbuchtungen Tab. 38, Fig. 5

[1]) Durch die Konservierung werden die Cilien häufig büschelförmig zusammengelegt. Basalkörperchen (s. ob. p. 20) fehlen, dagegen sind Centrosomen nachgewiesen.

[2]) Das Epithel des Samenleiters unterliegt in ähnlicher Weise wie das der Harnröhre mannigfachen individuellen Variationen. Oft fehlen die Flimmerhaare oder es tritt statt eines zweireihigen ein einreihiges Zylinderepithel auf. Selbst Uebergangsepithel kommt vor.

Digitized by Google

besitzt wie diese, nur in geringerer Ausdehnung. Das Epithel ist das gleiche wie das der Samenblase, dagegen fehlt die Muskulatur. Der Gang besitzt nur eine bindegewebige Wand.

Das Sekret der Samenblase ist ein zähschleimiges. Gewöhnlich enthält die
Tab. 39, Fig. 1 Samenblase keine Spermatozoen. Bei manchen Tieren, namentlich Nagern (Maus, Meerschwein), wird das Sekret der Samenblase erst nach der Entleerung des Samens ejakuliert. Es stellt eine erstarrende, festwerdende Masse dar, welche als Vaginalpfropf die Vagina auf ca. 24 Stunden verschliesst. Diese Tiere haben sehr stark entwickelte Samenblasen.

Die Blut- und Lymphgefässe der ableitenden Samenwege zeigen keine Besonderheiten. Die Nerven sind, namentlich in der Gegend der Samenblasen und des ductus deferens, ausgezeichnet durch zahlreiche, zwischen den Muskelschichten der Organe gelegene, kleine sympathische Ganglien (plexus myospermaticus), von denen motorische Fasern zu der starken Muskulatur der Organe, sensible zur Schleimhaut ziehen.

Die kleinen rudimentären Anhangsgebilde der männlichen Geschlechtsorgane (siehe auch Sobotta, deskript. Anat., dies. Verl. 1904—07) haben folgenden Bau: *Paradidymis* (Giraldèssches Organ) und *ductuli aberrantes testis* haben flimmerndes Epithel und dünne bindegewebige Wand; *appendix testis* (Morgagnische Hydatide) ist ein aus gefässreichem Bindegewebe gebildeter, solider mit Flimmerepithel überzogener Körper, während der Stiel hohl und mit Zylinderepithel ausgekleidet ist. Die sogen. gestielte Hydatide, *appendix epididymis*, dagegen ist ein hohles, von kubischem Epithel ausgekleidetes Bläschen.

IX. Die weiblichen Geschlechtsorgane.

1. Der Eierstock, *ovarium.*

Tab. 42
Tab. 43 Man unterscheidet am Eierstock makroskopisch eine Rindensubstanz und eine Marksubstanz.

Tab. 44, Fig. 1
Tab. 43, Fig. 1 Die Rindensubstanz des Ovariums wird von einer festfasrigen, aus gekreuzten und verflochtenen Bündeln bestehenden, bindegewebigen *tunica albuginea* umhüllt und ist der Sitz des Eierstockparenchyms, enthält aber auch reichliche Mengen von ziemlich festem Bindegewebe, das *stroma ovarii*. Die Marksubstanz, in der Umgebung des hilus ovarii gelegen, wird im wesentlichen von den in das Organ eintretenden Gefässen, namentlich vielen Venen gebildet, ferner von lockerem Bindegewebe mit vielen elastischen Fasern. Die eigentliche Drüsensubstanz liegt also in der Rinde, die Marksubstanz des Eierstocks spielt bei der Funktion des Organs nur eine ernährende Rolle.

Die Oberfläche des Eierstocks wird vom Peritoneum derart überzogen, dass dessen bindegewebige Schicht mit der Albuginea des Ovariums verschmilzt, das Peritonealepithel dagegen in Gestalt niedrigzylindrischer oder kubischer Zellen die Eierstocksoberfläche überzieht. Es ist in dieser Form insbesondere im Eierstock
Tab. 42, Fig. 1 des Neugeborenen[1]) deutlich und führt den Namen Keimepithel, weil es die Ursprungsstätte des gesamten Eierstockparenchyms ist.

[1]) Beim Erwachsenen sind die Zellen des Keimepithels oft stark abgeplattet und deswegen weniger deutlich als am jugendlichen Organ.

Digitized by Google

Die Rindensubstanz des Eierstocks enthält zahlreiche Bindegewebsbündel, welche mit der Albuginea zusammenhängen. Zwischen ihnen liegen die Eierstocksfollikel, *folliculi oophori vesiculosi* (Graaf) in ihren verschiedenen Entwicklungsstufen, und zwar die jüngsten am nächsten der Albuginea. Es befindet sich nämlich gleichzeitig stets nur eine sehr geringe Zahl von Follikeln im Stadium völliger oder nahezu völliger Ausbildung, die grosse Masse der übrigen erreicht erst später allmählich ihre definitive Entwicklung. Tab. 42, Fig. 2

Der Vorgang der Bildung von Eiern und Eifollikeln lässt sich noch beim Neugeborenen und einige Zeit nach der Geburt erkennen, vollzieht sich hauptsächlich noch während des Embryonallebens. Später, insbesondere beim Erwachsenen findet keine Bildung von Eiern und Follikeln mehr statt. Einzelne Zellen des Keimepithels der Eierstocksoberfläche vergrössern sich insbesondere durch Wachstum des Zellleibes zu ziemlich grossen, kugligen Zellen, den sogen. Primordialeiern (Primäreiern). Es werden nun gewöhnlich mehrere Primordialeier von einer zapfenförmig in das Stroma der Rindensubstanz vordringenden Wucherung des Keimepithels umschlossen, Eiballen oder Einester bildend (sogen. Pflügersche Schläuche [1]). Innerhalb der Eiballen wird jedes Primordialei von einer einfachen Lage platter bis kubischer Zellen des Keimepithels, den späteren Follikelepithelien, umgeben und es entsteht auf diese Weise ein Primordial- oder Primär-Follikel *(folliculus oophorus primarius)* von ca. 40 μ Durchmesser. Tab. 42, Fig. 1

Die Primordialfollikel liegen in grosser Menge dicht unter der Albuginea in der äusseren Schicht der Rindensubstanz und bilden hier eine schmale, der Oberfläche des Organs parallele Schicht.

Das Wachstum des Eierstocksfollikel erfolgt nun derart, dass zunächst eine Vermehrung der Epithelzellen des Follikels erfolgt, die Eizelle also jetzt von mehreren Lagen von Zellen umgeben wird. Gleichzeitig bildet sich von seiten des Ovarialstromas eine bindegewebige Hülle um den ganzen Follikel, *theca folliculi* genannt. Das Ei liegt jetzt schon von einer strukturlosen oder fein radiär-streifigen Hülle umgeben, dem Oolemma (auch zona — besser membrana pellucida genannt). Sie entsteht als ein Produkt der das Ei umgebenden Follikelepithelien und nimmt während des Wachstums des Graafschen Follikels nicht unerheblich an Dicke zu. Tab. 42, Fig. 4—6 Tab. 43, Fig. 1

Beim weiteren Wachstum der Eierstocksfollikel und unter weiterer Vermehrung des Follikelepithels durch mitotische Teilungen findet nun eine Ausscheidung von Flüssigkeit seitens der Follikelepithelien statt, des liquor folliculi. Diese erfolgt an einer oder gleichzeitig an mehreren Stellen des Follikelepithels durch reine Sekretionsvorgänge seitens der Epithelzellen [2]), so dass nun erst die Eierstocksfollikel die Form von Bläschen (folliculi vesiculosi) erhalten. Gleichzeitig findet eine starke Grössenzunahme statt. Dabei wird das Ei meist durch die Flüssigkeitsansammlung gegen die eine Wand gedrängt, häufig auch von dieser durch neue Flüssigkeitsausscheidung noch abgehoben, so dass die Eizelle nebst den anliegenden Follikelzellen oft nur noch durch Epithelstränge mit dem wandständigen Epithel zusammenhängt. Das Tab. 42, Fig. 2 Tab. 43, Fig. 1

[1]) Meist handelt es sich nicht um hohle Schläuche, sondern um solide Wucherungen.

[2]) Eine Liquorbildung unter Zugrundegehen von Follikelepithelien findet nicht statt.

Digitized by Google

Tafel 42. **Eierstock I.**

Fig. 1. Teil eines Durchschnittes der Rindenschicht des **Eierstocks** eines neugeborenen Mädchens. Man sieht das Keimepithel mit deutlich zu Ureiern vergrösserten Zellen, ferner Eiballen in Gestalt einer schlauchförmigen Epitheleinsenkung und eine grosse Anzahl in Nestern zusammenliegender Primordialfollikel. **Vergr. 280:1. Technik:** Konservierung in Müllerscher Flüssigkeit. Paraffinschnitte. Färbung mit Haematoxylin und Eosin.

Fig. 2. Teil eines senkrechten Durchschnittes durch den **Eierstock**[1]) eines 15jährigen Mädchens. Man erkennt aussen die Albuginea, darunter die Lage der Primordialfollikel, noch tiefer einen grösseren Graafschen Follikel. **Vergr. 50:1.**

Fig. 3. Das **Ei** des in Fig. 2 abgebildeten Follikels mit dem umgebenden cumulus oophorus bei stärkerer Vergrösserung. **Vergr. 300:1.**

Fig. 4. Teil eines Durchschnittes des **Eierstocks** einer 28jährigen Frau (*). Man sieht einen Graafschen Follikel mittlerer Grösse mit bereits ziemlich grosser Höhlung. Im Epithel sogen. Call-Exnersche Körper. **Vergr. 55:1. Technik:** Konservierung in Formol und Pikrin-Sublimat. Zelloidinschnitte. Färbung mit Haematoxylin-Eosin.

Fig. 5. Sehr kleiner **Graafscher Follikel** aus der Rindenschicht des Eierstocks einer 28jährigen Frau (*). Das Follikelepithel ist bereits mehrschichtig, Liquorbildung ist aber noch nicht eingetreten. **Vergr. 225:1. Technik** wie bei Fig. 4.

Fig. 6. Kleiner **Graafscher Follikel** aus dem Eierstock einer 28jährigen Frau (*). Es ist schon zur Bildung von Follikelflüssigkeit gekommen. Dieser Follikel nimmt seiner Entwicklung nach eine Mittelstellung zwischen der Fig. 4 und dem der Fig. 5 ein. **Vergr. 65:1. Technik** wie bei Fig. 4.

Erklärung der Bezeichnungen der Fig. 1—6.

alb = Albuginea
bg = Blutgefässe
co = cumulus oophorus
fp = Primordialfollikel
fv = folliculus vesiculosus
intdb = interstitielles Bindegewebe
ke = Keimepithel
l = Leukocyt
lf = liquor folliculi
mg = membrana granulosa
mi = Mitosen
nu = Kernkörperchen
ool = oolemma (zona pellucida)
op = Primordialeier
ov = Ei (zelle)
sc = Rindensubstanz
thf = Theca folliculi
thfe = äussere Lage der Theca
thfi = innere Lage der Theca
vc = Kapillaren
vg = Keimbläschen
* = Pflügerscher Schlauch
× = Einester
** = Call-Exnersche Körper

[1]) Nach einem Präparat von Prof. K. W. Zimmermann in Bern.

Digitized by Google

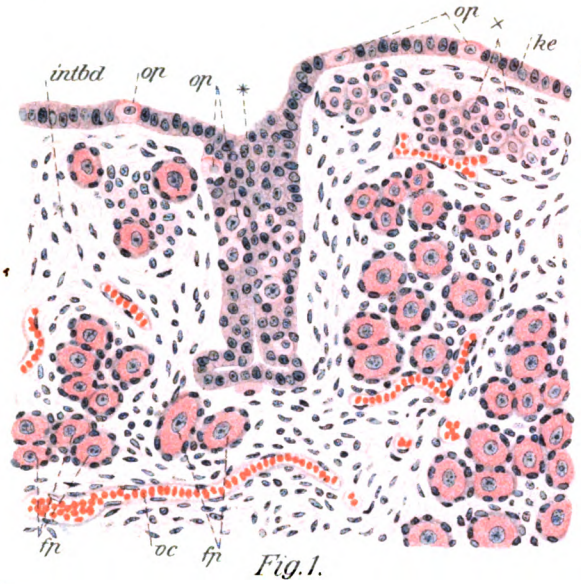

Fig. 1.

Fig. 2.

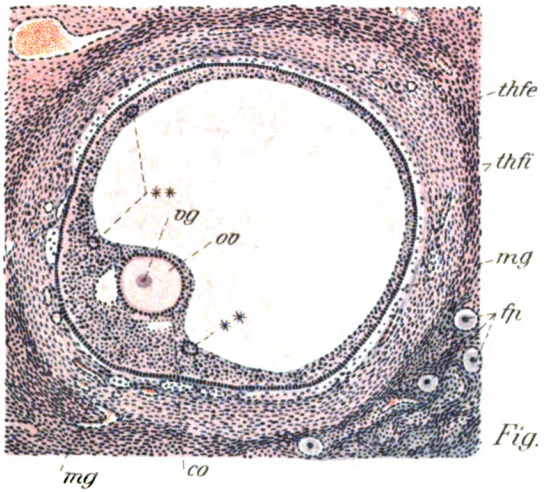

Fig. 4.

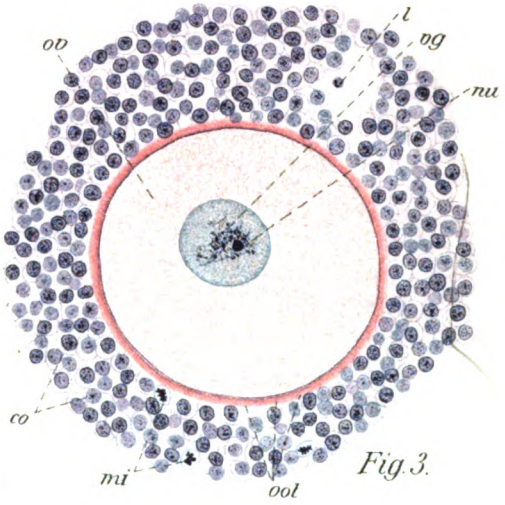

Fig. 3.

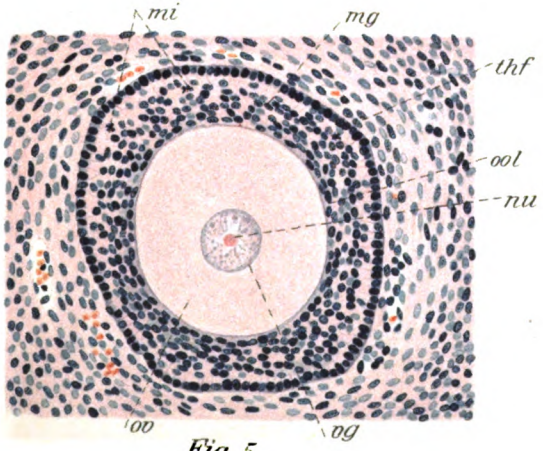

Fig. 5.

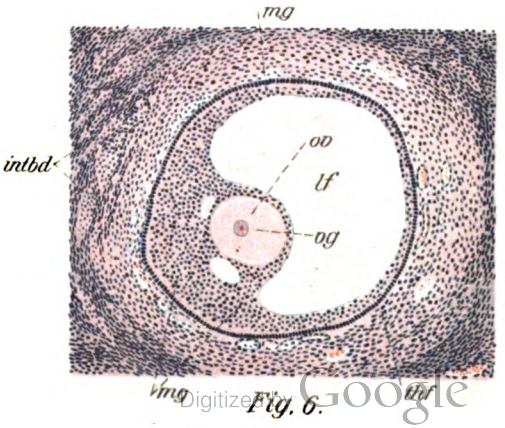

Fig. 6.

Digitized by Google

UNIV. OF
CALIFORNIA

Digitized by Google

mehrschichtige Follikelepithel besitzt im allgemeinen rundlich-polygonale Zellen, nur die äusseren, gegen die theca folliculi grenzenden Zellen und die zunächst dem Ei, beziehungsweise die dem Oolemma aufliegenden Epithelzellen sind zylindrisch. Letztere nennt man auch corona radiata; das gesamte das Ei umgebende Epithel auch *discus (cumulus) oophorus*. Beim Platzen des Follikels wird dieser mitsamt dem Ei entleert. Die theca folliculi grösserer Follikel zerfällt in eine äussere, faserreiche Lage, theca externa, und eine innere, zellreiche und faserarme Lage, theca interna. Letztere besteht aus wenig faserigem Bindegewebe, dagegen protoplasmareichen, häufig Fettkörnchen[1]) enthaltenden, zelligen Elementen und ist reich an Blutgefässen. Tab. 42, Fig. 3—6.

Es besteht also der reifende und sprungreife Graafsche Follikel aus 1. der theca folliculi (externa und interna), d. h. der bindegewebigen Hülle, welche die den Follikel ernährenden Blutgefässe enthält; 2. dem Follikelepithel, auch membrana granulosa genannt. Es ist in Follikeln mittlerer Grösse mehrschichtig, wird aber bei sprungreifen Follikeln durch die starke Dehnung stellenweise (namentlich an der Sprungstelle) wieder einschichtig. Eine strukturlose feine Basalmembran, sogen. Glashaut trennt es von der theca folliculi. Als reines Epithel entbehrt es der Blutgefässe. 3. aus der Eizelle. Letztere ist eine genau kuglige, plasmareiche Zelle, die während des Wachstums des Follikels gleichfalls und zwar erheblich an Grösse zunimmt und im sprungreifen Follikel einen Durchmesser von etwa 2—300 μ erreicht[2]). Sie liegt innerhalb des kugligen Hohlraumes des Oolemma (membrana pellucida) so, dass sie diesen Raum völlig erfüllt. Ob die menschliche Eizelle eine eigene Zellmembran besitzt, ist unsicher. Der grosse Plasmaleib der Eizelle enthält auch bei den Säugetieren, wenn auch bei den verschiedenen Spezies in sehr wechselnder Menge Einschlüsse, die teils in Form gröberer Körner oder Tropfen erscheinen und dann aus fettähnlichen Substanzen (Dotter) bestehen, teils in Form feinster Mitochondrien (deutoplasmatische Mitochondrien) auftreten.[3]) Man nennt diese Einlagerungen im Gegensatz zum eigentlichen Protoplasma auch Deutoplasma[4]). In der menschlichen Eizelle liegen die deutoplasmatischen Bildungen hauptsächlich in den mittleren Partien. Der fast genau kuglige, grosse Kern des Eierstockseies grösserer Follikel liegt meist exzentrisch, hat eine Grösse von ca. 30—40 μ und enthält in der Regel ein sehr feines Chromatingerüst und einen (7—10 μ) grossen Nucleolus. Letzterer wird auch als Keimfleck *(macula germinativa)*, der Kern als Keimbläschen *(vesicula germinativa)* bezeichnet. Tab. 42, Fig. 4 Tab. 42, Fig. 3

Die in den wachsenden Graafschen Follikeln gelegene Eizelle muss genauer als die Oocyte 1. Ordnung (vgl. Spermatogenese ob. p. 179) bezeichnet werden. Sie befindet sich in der Wachstumsperiode, die bis kurz vor Eintritt des Follikelsprungs dauert. Es erfolgt dann die erste Reifungs-

[1]) Ausser Fettkörnchen enthalten die Zellen meist auch Luteinkörnchen (s. u.)

[2]) Genaue Masse lassen sich z. Z. nicht geben, da sprungreife Follikel beim Menschen noch nicht mit Sicherheit beobachtet worden sind. Die Wachstumsperiode des Eies dauert im Gegensatz zur Spermatocyte (s. ob.) sehr lange.

[3]) Die reifenden Eier der Säugetiere und auch des Menschen enthalten ausser dem Kern noch ein kleines Gebilde, den sogen. Dotterkern. Er stellt im wesentlichen das (rudiumentäre) Centrosoma dar, welches in der Eizelle gewöhnlich vor der völligen Reifung zu Grunde geht.

[4]) Bei den dotterreichen Eiern der Vögel, Reptilien, Amphibien und vieler Fische nehmen die deutoplasmatischen Bestandteile die Hauptmasse der ganzen Eizelle ein.

Digitized by Google

Fig. 1. Senkrechter Durchschnitt durch den **Eierstock** einer 28jährigen Frau (•). Der Schnitt zeigt das Uebersichtsbild eines normalen Ovariums auf der Höhe seiner Entwicklung mit zahlreichen, auf verschiedener Stufe der Ausbildung stehenden Graafschen Follikeln in der Rindensubstanz, grossen Gefässen, namentlich mächtigen, kollabierten Venen in der Marksubstanz. Die Anordnung der Follikel ist in typischer Weise derart erkennbar, dass die Primordialfollikel die äussere Rindenzone bilden, reifende Follikel kleinerer und mittlerer Grösse sich mehr gegen die tieferen Lagen der Rindensubstanz erstrecken, während die grossen, der Reife entgegen gehenden Graafschen Follikel durch ihre Grösse der Eierstocksoberfläche sich wieder nähern. Frische corpora lutea sind nicht sichtbar, wohl aber an mehreren Stellen Reste rückgebildeter gelber Körper (corpora albicantia). **Vergr. 10:1. Technik:** Konservierung in Pikrin-Sublimat (der ganze Eierstock wird von der Konservierungsflüssigkeit schwer durchdrungen, man mache daher vor oder während der Konservierung tiefe Einschnitte). Zelloidinschnitte. Färbung mit Haemalaun-Eosin.

Fig. 2. Teil eines Durchschnittes durch ein relativ frisches **corpus luteum menstruationis** einer erwachsenen Frau (•). Man sieht links einen Teil des mächtigen Blutcoagalum mit grösstenteils noch intakten roten Blutkörperchen. Es erstreckt sich in Gestalt feiner Fortsätze (fc) zwischen die gefaltete Epithelschicht. Letztere wird bereits von gefässhaltigen Fortsätzen der Theca (interna) durchsetzt, die bis an das Coagulum reichen. An der Theca lässt sich die äussere, mehrfaserige Lage von der zellreichen, inneren Schicht leicht unterscheiden. Letztere besteht aus Zellen, die durch Grösse und Färbung leicht von den bereits hypertrophierten Epithelzellen zu unterscheiden sind und eine noch ziemlich kompakte Lage bilden. Sie erstreckt sich in Gestalt dicker Fortsätze in die Basis des Epithels hinein und erzeugt dessen Faltung. Durch die starke Faltung der Epithelschicht des corpus luteum kommen häufig Flachschnitte einzelner Epithel- oder Thecazellstrecken vor, z. B. bei •. **Vergr. 43:1. Technik:** Das durch Operation entfernte Ovarium war in Formol 10 proz. gelegt worden. Nachbehandlung des in dicke Scheiben zerlegten Organs mit Pikrin-Sublimat. Zelloidinschnitte. Färbung mit Haemalaun-Eosin.

Erklärung der Bezeichnungen für Fig. 1 und 2.

art = Arterie
bs = bindegewebige Septa
co = Blutcagulum
ep = Epithelschicht des corpus luteum
fc = Fortsätze des Blutcoagulums in das Follikelepithel
fpr = Primordialfollikel
*fv*1 = junger Graafscher Follikel
*fv*2 = Graafscher Follikel mittlerer Grösse
*fv*3 = gröss.,derReifenaheGraafscheFollikel
fva = atretischer Graafscher Follikel
hi = hilus ovarii
mesov = Mesovarium
mlo = margo liber ovarii
sc = Rindensubstanz des Eierstocks
th = Thecaschicht des corpus luteum
the = äussere Lage der Theca
thi = innere Lage der Theca
ve = Venen
*ve*1 = kollabierte grosse Venen der Eierstockmarksubstanz
\+ = Reste von corpora albicantia
* = Flachschnitt der Epithelschicht des corpus luteum

Digitized by Google

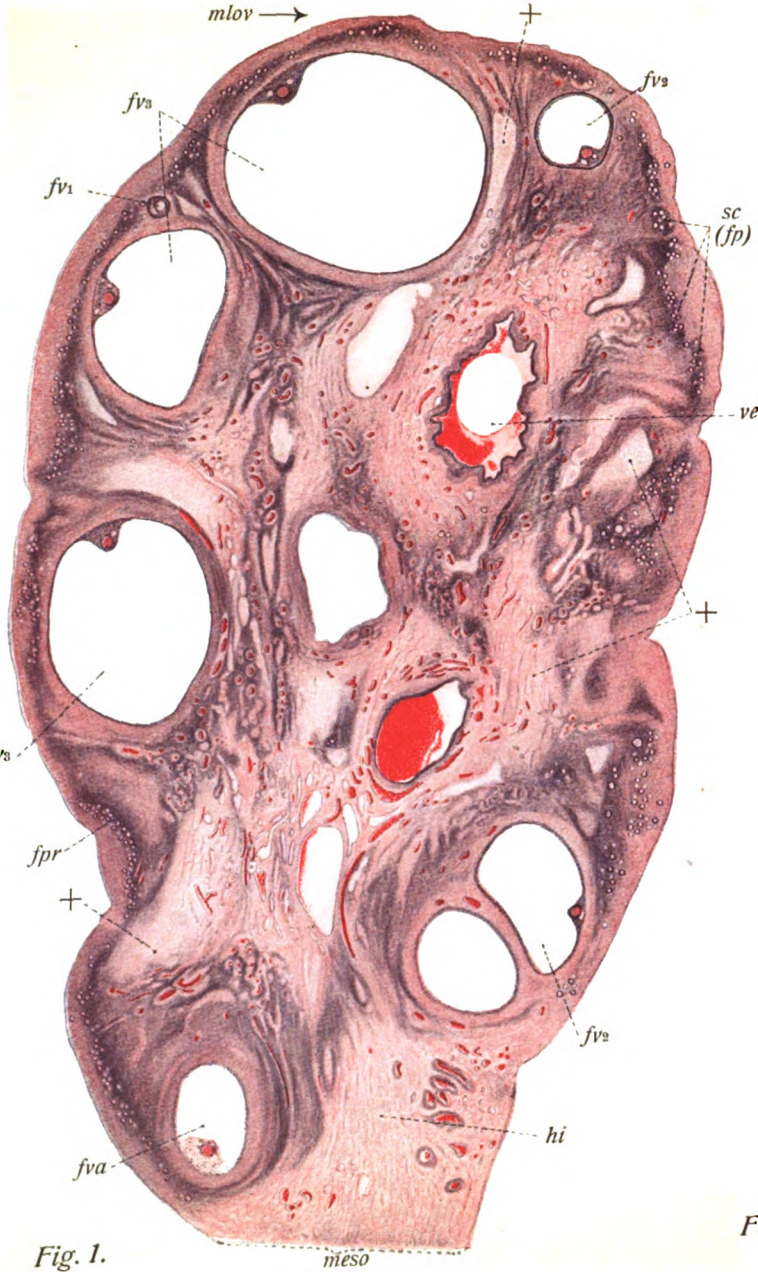

Fig. 1.

Fig. 2.

Tab. 43.

Digitized by Google

UNIV. OF
CALIFORNIA

Digitized by Google

oder Richtungsteilung, deren Produkte die Oocyte 2. Ordnung und der erste Richtungskörper sind. In diesem Zustande — als Oocyte 2. Ordnung ist das „Ei" befruchtungsfähig und wird durch den Follikelsprung in den Eileiter entleert[1]) (näheres siehe die Lehrbücher der Entwicklungsgeschichte). Die den Spermatogonien entsprechenden Oogonien (Ureier) finden sich im erwachsenen Eierstock überhaupt nicht mehr, dieser enthält nur Oocyten auf den verschiedensten Stadien der Wachstumsperiode. Ebenso fällt das Stadium der Synapsis des Oogonienkerns (s. a. ob. p. 179) in frühere Perioden der Eierstocksentwicklung.

Bei Tieren häufiger, seltener beim Menschen finden sich Follikel mit zwei Eiern. Auch Eier mit zwei Kernen (Keimbläschen) werden beobachtet. Solche Eier gelangen auch gelegentlich zur Reife und bilden dann zwei Richtungsspindeln. — Bei der Liquorbildung treten oft Vakuolen auf, um die die benachbarten Follikelepithelien radiär angeordnet sind. Diese Bildungen sind als Call-Exnersche Körper bekannt und haben zur Verwechslung mit (überzähligen) Eizellen Veranlassung gegeben.

Während die reifenden Follikel, je grösser sie werden, desto mehr sich nach dem Eierstocksinnern entwickeln, erreichen die durch Flüssigkeitsansammlung stark gedehnten sprungreifen Follikel — sie erreichen eine Grösse von 4—6 mm — mit einem Teil ihrer Wand wiederum die Albuginea und die Eierstocksoberfläche, nehmen dann also die ganze Breite der Rindensubstanz ein. Beim Platzen der vorher stark verdünnten Follikelwand entsteht an der Eierstocksoberfläche ein Riss, der später vernarbt[2]). Tab. 42, Fig. 4 Tab. 43, Fig. 1

Die Eierstöcke vieler Tiere enthalten ausser dem beim Menschen fast allein vorkommenden, rein bindegewebigen Stroma ein grosszelliges Zwischengewebe, dessen Herkunft noch zweifelhaft ist. Nach Anschauung mancher Autoren würde es sich um Ansammlungen plasmareicher Bindegewebszellen handeln ähnlich denen der theca interna der Graafschen Follikel, nach anderen sollen diese Zellkomplexe eine Art Drüse mit innerer Sekretion vorstellen (interstitielle Eierstocksdrüse). Zahl und Grösse dieser Zellkomplexe unterliegt mannigfachem Wechsel je nach Alter des Tieres und Funktionszustand des Organs.

Nach dem Platzen des Follikels kollabieren seine Wände. Das wandständige Follikelepithel, welches zurückgeblieben war, hypertrophiert, die Zellen erreichen das Mehrfache bis Vielfache ihrer ursprünglichen Grösse. Bei manchen Säugetieren findet auch eine — allerdings nie erhebliche — Vermehrung der Zahl der Elemente statt. Gleichzeitig dringen von der theca folliculi[3]) blutgefässführende Bindegewebssprossen zwischen die Epithelzellen hinein. Das Gebilde, welches so entsteht, heisst **corpus luteum** wegen seiner intensiv gelben Farbe. Diese rührt davon her, dass in den hypertrophierenden Epithelzellen nach einiger Zeit ausser Fetttröpfchen auch feine Tropfen eines gelblichen, fettähnlichen Pigmentes auftreten, das Lutein genannt wird[4]). Die hypertrophischen Epithelzellen des corpus luteum werden daher auch Luteinzellen[5]) genannt. Tab. 43, Fig. 2 Tab. 44, Fig. 1

[1]) Das ist für die meisten Säugetiere der Fall, wahrscheinlich auch für den Menschen. Beim Hunde werden die Eier allerdings mit ruhenden Keimbläschen, also als Oocyten 1. Ordnung entleert.

[2]) Der Verschluss der Rissstelle erfolgt bei manchen Säugetieren fast augenblicklich, so dass es von neuem zur Liquorbildung kommt. Beim Menschen bleibt die Rissstelle dagegen ebenso wie bei vielen anderen Säugetieren lange offen und sichtbar.

[3]) In erster Linie sind es die Zellen der theca interna, von denen die Bindegewebsbildung aus geht, z. T. auch die der äusseren Thecaschicht. Bei Tieren mit schwacher theca interna werden deren Zellen vollkommen aufgebraucht, bei solchen mit starker bleiben Reste der unveränderten theca interna in der Peripherie des corpus luteum liegen. So scheint es auch beim Menschen zu sein.

[4]) Das Lutein ist in Aether etc. löslich wie Fette und schwärzt sich durch Osmiumtetroxyd. Es gehört zu den sogen. Lipochromen. Beim Menschen findet es sich in nicht entfernt so starker Ausbildung wie z. B. beim Rinde u. a.

[5]) Der Name Luteinzellen gibt zu Verwechslungen Veranlassung, da auch Zellen der theca interna Lutein enthalten (s. ob. u. unten). Man spricht daher auch wohl von Granulosaluteinzellen und Thecaluteinzellen.

Digitized by Google

Durch die Bindegewebszüge, welche zunächst in radiärer Richtung von der
Tab. 43, Fig. 2 bindegewebigen Theca aus in das hypertrophierende Epithel des entleerten Follikels
Tab. 44, Fig. 1 eindringen, findet eine Vaskularisation der Epithelschicht statt, indem mit den Bindegewebszügen Kapillaren eindringen. Im weiteren Verlauf der Entwicklung des corpus luteum kommt es zu einer stärkeren Verteilung der Bindegewebssepten und Blutgefässe, so dass schliesslich kleine Gruppen hypertrophischer Epithelzellen (Luteinzellen) oder selbst einzelne Zellen von Bindegewebe und Kapillaren umgeben werden. Es entsteht also ein sehr blutgefässreiches Gebilde, das gewaltige Grösse erreicht (beim Menschen $1^1/_2$—$2^1/_2$ cm Durchmesser) und stets den sprungreifen Follikel an Grösse weit übertrifft (meist um das mehrfache des Volumens). Man hält neuerdings das corpus luteum für eine Drüse mit innerer Sekretion, deren Funktion allerdings noch dunkel ist.

Bei manchen Tieren, und wie es scheint regelmässig beim Menschen, kommt es durch den Follikelsprung, der mit einer Gewebszerreissung verbunden ist, zu mehr oder weniger starken Blutungen. Beim Menschen scheint die Blutung nicht bloss konstant, sondern auch recht erheblich zu sein. Ein
Tab. 43, Fig. 2 Blutcoagulum füllt die Höhlung des aus der kollabierten und gefalteten Wand des gesprungenen Graafschen Follikels bestehenden corpus luteum in nascendo aus. Während an der stark gefalteten Wandschicht die oben genannten Veränderungen sich vollziehen, werden die roten Blutkörperchen des Coagulum allmählich resorbirt[1]), Das übrigbleibende Fibringerüst wird organisiert und es entsteht im Zentrum an Stelle des Coagulum ein Bindegewebskern, der mit fortschreitender Hypertrophie der
Tab. 44, Fig. 2 Wand sich verkleinert.

Man unterscheidet gewöhnlich corpus luteum spurium s. menstruationis und corpus luteum verum s. graviditatis. Es entsteht aber stets und in durchaus gleicher Weise aus jedem geplatzten Follikel ein typischer gelber Körper, gleichgültig ob das Ei befruchtet wird oder nicht. Nur bildet sich das corpus luteum menstruationis viel schneller zurück als der gelbe Körper, wenn Schwangerschaft eintritt.

Die Rückbildung der gelben Körper geht so vor sich, dass zunächst die Epithelzellen einer regressiven Metamorphose verfallen, dann das Bindegewebsgerüst
Tab. 43, Fig. 1 schrumpft. Es entsteht dann eine Art Narbe, das *corpus albicans*, Bildungen wie man sie in jedem funktionierenden Eierstock regelmässig antrifft.

Man schätzt die Zahl der intraembryonal, beziehungsweise in den ersten Lebensjahren angelegten Primordialfollikel und Eier des Menschen auf zirka 36 000. Von diesen kommt natürlich nur ein kleiner Teil zur Reife. Schon im Kindesalter geht die Ausbildung von folliculi vesiculosi vor sich, ja man findet selbst beim Neugebornen schon liquorhaltige Follikel. Die Umbildung der Hauptmasse der Primordialfollikel erfolgt jedoch erst nach der Pubertät und dauert die ganze Zeit der Funktion des Organs hindurch. Auf allen Stadien der Reife der Follikel kann es zum Zugrundegehen solcher kommen und dieses Schicksal trifft bei weitem die meisten der 36 000. Selbst sprungreife Follikel, deren Eizellen in das Stadium
Tab. 43, Fig. 1 der ersten Richtungsteilung (s. o. p. 190) eingetreten sind, können sich völlig zurückbilden. Man spricht dann von Follikelatresie, während man die Rückbildung in früheren Stadien der Ausbildung am besten als Atrophie bezeichnet. Die Rückbildung der Graafschen Follikel vollzieht sich so, dass unter Resorption des liquor folliculi zuerst das Epithel zugrunde geht unter dem Zeichen einer starken

[1]) Dabei kommt es häufig zur Bildung von Haematoidinkristallen (s. a. ob. p. 78).

Digitized by Google

Karyolyse (s. a. o. p. 13)[1]). Die Theca erhält sich länger, ja es kommt häufig bei Tieren, gelegentlich anscheinend auch beim Menschen (während der Gravidität, während deren Dauer alle reifenden Follikel atrophieren) zu hypertrophischen Vorgängen an der innern Thecaschicht[2]). Zuletzt wird auch das Ei zerstört, wobei es häufig fragmentiert wird und in die Fragmente eindringende Leukocytenkerne eines typische (parthenogenetische) Furchung vortäuschen können. Am widerstandsfähigsten ist die membrana pellucida, deren Ueberbleibsel oft den letzten Rest eine zugrunde gegangenen Graafschen Follikels darstellt.

Die Arterien des Eierstocks treten vom Hilus aus in das Organ und bilden dichte Kapillarnetze in der theca interna der Follikel, beziehungsweise um die Eiballen. Die Venen bilden plexusartige Erweiterungen in der Marksubstanz. Die Lymphgefässe sind äusserst dünnwandig und liegen hauptsächlich in der Mark- Tab. 43, Fig. 1
substanz, in der Rindensubstanz vorzugsweise in der Theca (externa) der Graafschen Follikel und der corpora lutea. Marklose und auch markhaltige Nervenfasern dringen mit den Arterien in den hilus ein und verzweigen sich hauptsächlich als Gefässnerven in der Arterienwand. Zum Teil gehen sie in die Graafschen Follikel, scheinen aber nicht bis an das Epithel zu reichen.

Die im ligamentum latum gelegenen Anhangsgebilde der weiblichen Geschlechtsorgane (Epoophoron und Paroophoron) sind enge, mit Zylinder- oder Flimmerepithel ausgekleidete Kanälchen.

2. Die ausführenden weiblichen Geschlechtsorgane.

Zu diesen gehören Eileiter, Gebärmutter und Scheide.

Der **Eileiter**, *tuba uterina*, besitzt eine Schleimhaut, welche im uterinen Teil Tab. 44,
schwache, im Bereiche des Isthmus hohe und im ampullären Teil sehr hohe und Fig. 2—4
stark verzweigte Falten bildet. Diese sind von einem einschichtigen, zylindrischen flimmernden Epithel[3]) überzogen. Der Flimmerstrom ist gegen den Uterus gerichtet. Die Schleimhaut ist reich an Bindegewebszellen, z. B. auch Mastzellen, im uterinen Abschnitt auch reich an Lymphzellen, arm an Fasern (auch elastische Fasern fehlen der Schleimhaut fast gänzlich). Drüsen kommen nicht vor.

Ausser der Schleimhaut besteht die Wand der tuba uterina nur aus der Muskelhaut und der Serosa. Eine eigentliche Submucosa fehlt. Die *tunica muscularis* besteht aus einer inneren, der Schleimhaut dicht anliegenden, ziemlich starken Ringmuskellage und aus einer äusseren, viel weniger kompakten Längsmuskelschicht. Beide werden durch ein an grossen Gefässstämmen, namentlich starken Venenästen reiches Bindegewebe voneinander getrennt[4]).

[1]) Man erkennt schon die ersten Stadien zugrunde gehender Follikel an der Karyo-(Chromato-)lyse. d. h. man findet zahlreiche Chromatinklumpen zwischen den Epithelzellen. Handelt es sich um atretische Follikel, so enthält das Ei eine Richtungsspindel oder einen schon abgestossenen Richtungskörper und die zweite Richtungsspindel.

[2]) Derartige Bildungen können dann corpora lutea vortäuschen, da die hypertrophischen Zellen der Theca interna auch Lutein enthalten (Thecaluteinzellen). Man hat solche Gebilde auch wohl corpora lutea atretica genannt. Da die grossen plasmareichen Luteinzellen aber aus der bindegewebigen Theca hervorgegangen sind, ist ihre Abstammung eine ganz andere als die der echten corpora lutea. Auch enthalten solche Bildungen im Innern die Eizelle oder deren Reste, oft auch Epitheltrümmer.

[3]) Zwischen den flimmernden Zylinderzellen sieht man ziemlich regelmässig auch beim Menschen — in grosser Zahl bei manchen Tieren — Kerne mit einer geringen Menge Protoplasma, die sich besonders dunkel färben, auf allen Stadien des Austritts aus dem Epithelverbande; es handelt sich um zugrunde gehende Epithelzellen; ferner beobachtet man granulierte, nicht flimmernde Zellen (sezernierende Zellen).

[4]) Auch die einzelnen Bündel der Muskelschichten werden durch ziemlich reichliches Bindegewebe voneinander getrennt.

Digitized by Google

Fig. 1. Teil eines Durchschnittes eines frischen **corpus luteum** (menstruationis) des Menschen (*), das etwas älter war als das auf Tafel 43, Fig. 2 abgebildete. Der Bluterguss ist grösstenteils bereits derart verändert, dass die roten Blutkörperchen aufgelöst und gegen das Zentrum des Ergusses hin im wesentlichen nur noch das Fibrinnetz übrig geblieben ist. Die Epithelschicht ist noch stärker gewachsen und von radiären, kapillarhaltigen Bindegewebszügen durchsetzt. Der faltige Charakter der Wandschicht ist noch erhalten und auch an dem relativ kleinen Ausschnitt, den die Fig. 1 zeigt, erkennbar. Die kleineren, dunkleren Zellen der Thecaschicht sind von den Epithelzellen deutlich zu unterscheiden, sie bilden Gruppen und Nester an der Basis des Epithels, namentlich zwischen den Falten der Epithelschicht. Dazwischen liegen grössere Blutgefässäste. **Vergr. 70 : 1. Technik:** Zenkersche Flüssigkeit. Zelloidinschnitte. Färbung mit Haemalaun-Eosin.

Fig. 2. Querschnitt des ampullären Teils der **Tuba uterina** des Menschen (*).[1]) Uebersichtsbild: Man sieht die mannigfach gefaltete Schleimhaut, die teils stark verzweigte, z. T. noch relativ wenig verästelte, sehr feine Falten bildet und dadurch das Lumen in zahllose einzelne Buchten teilt. Zwischen der inneren Ring- und äusseren Längsmuskelschicht liegen viele, z. T. recht grosse Blutgefässäste mit einzelnen zerstreuten Bündeln glatter Muskulatur. Rechts ist die Insertion der Mesosalpinx sichtbar. **Vergr. 22 : 1. Technik:** Zenkersche Flüssigkeit. Paraffinschnitte. Färbung mit Haemalaun-Eosin.

Fig. 3. Querschnitt der **pars uterina tubae uterinae** des Menschen (*). Das Bild unterscheidet sich wesentlich vom Querschnitt des viel dickeren ampullären Abschnitts. Das enge Lumen, die fast faltenlose, an Lymphzellen reiche Schleimhaut, die stärkere Muskulatur bedingen den Hauptunterschied. Besonders auffällig sind die starken Arterien- und Venenäste nahe der Ansatzstelle der Mesosalpinx. Aussen liegt der seröse Ueberzug des Peritonaeum. **Vergr. 25 : 1. Technik** wie bei Fig. 2.

Fig. 4. Teil eines Querschnittes der Fig. 2, ein Stück einer schmalen **Falte der Tubenschleimhaut** darstellend. Man sieht eine sehr schmale, aus wenigen Kapillaren und etwas Bindegewebe gebildete tunica propria, beiderseits mit der einschichtigen Flimmerepithellage bedeckt. Zwischen den Flimmerzellen absterbende Zellen, die aus dem Epithelverband herausgedrängt werden und einzelne, nicht flimmernde granulierte Zellen. **Vergr. 550 : 1. Technik** wie bei Fig. 2.

Erklärung der Bezeichnungen für Fig. 1—4.

art = Arterien
bco = Reste des Blutcoagulum zwischen Falten des Epithels
bdk = Bindegewebskerne
bg = Blutgefässe
ep = Epithel
ep 1 = absterbende, aus dem Epithelverband austretende Zellen
ep 2 = ausgetretene Zellen
epcl = Epithelschicht des corpus luteum
ept = Flimmerepithel der tuba uterina
fibr = Fibrin
l = Lumen der Tube
lm = Längsmuskulatur
ms = mesosalpinx
per = Peritonealepithel
rm = Ringmuskulatur
rthi = Reste der grosszelligen Theca interna
tmt = Schleimhaut der tuba uterina
tp = tunica propria
vcap = Blutkapillaren
ven = Venen

[1]) Das Präparat zeigt noch nicht den Charakter der eigentlichen Ampulle, die noch dicker und erheblich faltenreicher ist.

Digitized by Google

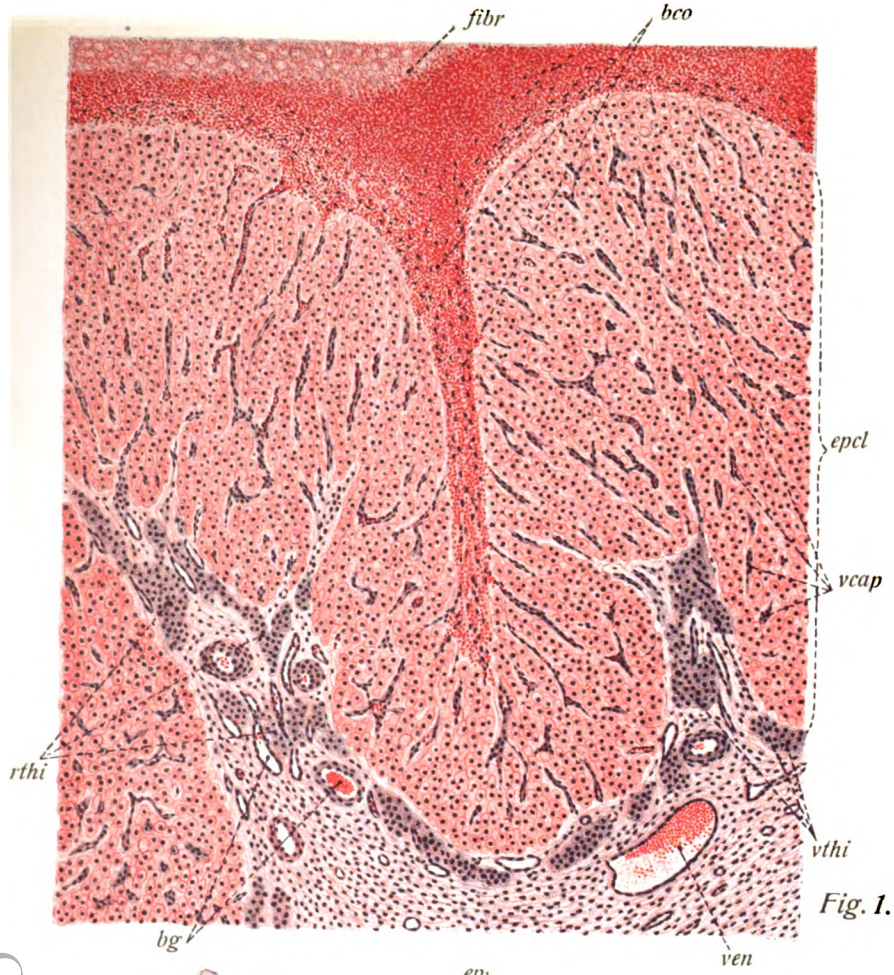

Fig. 1.

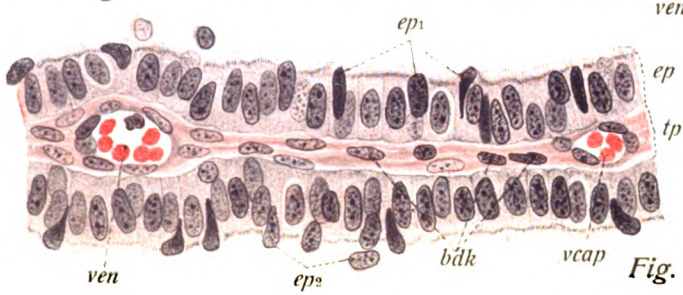

Fig. 4.

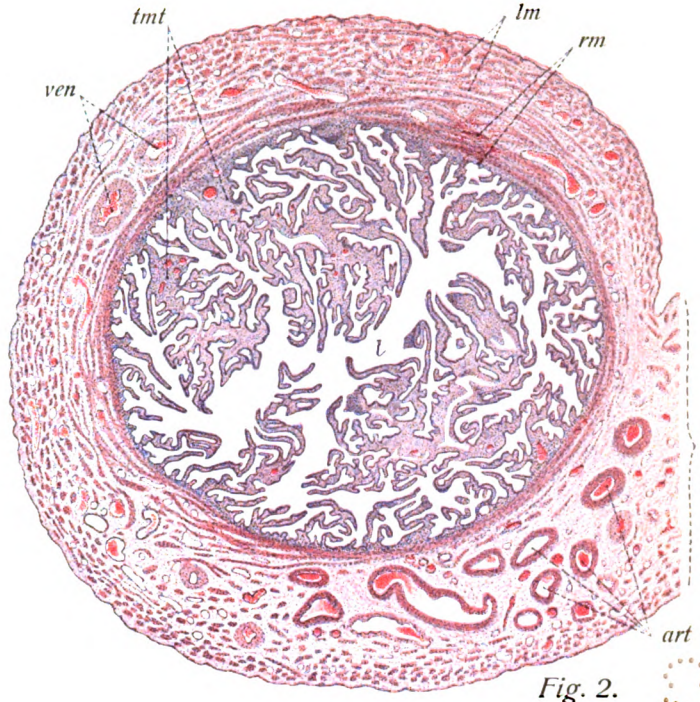

Fig. 2.

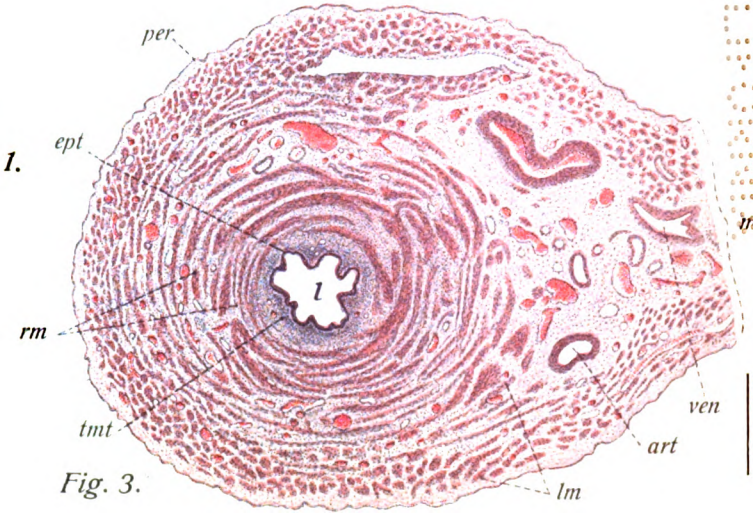

Fig. 3.

Tab. 44.

Digitized by Google

UNIV. OF
CALIFORNIA

Digitized by Google

Die Längsmuskulatur der Tube liegt dicht unter der Serosa und setzt sich auch auf den angrenzenden Abschnitt des ligamentum latum (mesosalpinx) fort, wo sie sich allmählich verliert. Sie bildet also im Gegensatz zur Längsmuskulatur des Darmes, des Ureters, des Samenleiters u. a. keine vollkommen geschlossene Muskellage. Es erklärt sich das aus ihrer Entwicklung. Sie ist nämlich die Muskulatur des ligamentum latum, während die Ringmuskeln der Tuba — und das gleiche gilt für den Uterus, wenn auch die Erscheinung beim menschlichen Uterus viel weniger deutlich hervortritt als bei dem der meisten Säugetiere — die Muskulatur des Müllerschen Ganges darstellt, aus dem sich Tuben und Uterus entwickeln. Aus dieser verschiedenen Ursprungsart beider Muskelschichten erklärt sich nicht nur die eigentümliche Anordnung der Längsmuskulatur, sondern auch die Einlagerung der Hauptgefässstämme zwischen beiden Muskelschichten, die beim Darm z. B. subserös liegen. Tab. 44, Fig. 1 u. 2

Die *tunica serosa* der Tube zeigt keine Besonderheiten; sie sitzt von dem platten Peritonealepithel überzogen, der Längsmuskulatur innig auf. Ganz ähnlich gebaut wie die Tube, namentlich wie die eigentliche Ampulle, sind die Fimbrien des Infundibulum, auch sie besitzen einen Ueberzug von einschichtigem Flimmerepithel, das unmittelbar in das seröse Epithel der Bauchhöhle übergeht.

Die stärkeren Aeste der Blutgefässe des Eileiters liegen in dem reichlichen Bindegewebe zwischen beiden Muskelschichten, namentlich da, wo dieses in das Gewebe der mesosalpinx übergeht. Die feineren Aeste durchsetzen die Ringmuskulatur und gelangen auf diese Weise zur Schleimhaut. Die Lymphgefässe sind noch wenig bekannt. In den, an der Basis sehr breiten Falten der Ampulle und der Fimbria findet man auffällig weite Lymphgefässe, die den achsialen Chylusgefässen der Darmzotten ähneln. Die Nerven der Tube enden — soweit bekannt — ausser in der Muskulatur nur in der tunica propria. Tab. 44, Fig. 1 u. 2

Die **Gebärmutter**, *uterus*, zeigt eine ganz ähnliche Schichtung ihrer Wandung wie die Tube, d. h. es folgt auf eine dicke, aber drüsenreiche Schleimhaut, sofort die Muskelhaut und auf diese die, allerdings nicht überall entwickelte Serosa [1]). Die Schleimhaut, tunica propria, ist beim Erwachsenen etwa 1—1,5 mm dick und von einem einschichtigen, flimmernden Zylinderepithel überzogen, das in das gleichgebaute Epithel der tuba uterina übergeht, aber wesentlich höher ist als dieses. Während es bei letzterer nur 15—20 μ hoch ist, erreicht es im Bereiche des corpus uteri eine Höhe von 25—30, in der cervix uteri sogar eine solche von 40—60 μ. Die Schleimhaut selbst besteht aus einem faserarmen, zellreichen Bindegewebe, das in noch höherem Masse wie im Eileiter von vielen Lymphocyten durchsetzt ist. In der Schleimhaut finden sich zahlreiche, ihre ganze Dicke durchsetzende schlauchförmige Drüsen, *glandulae uterinae*, die entweder ungeteilt oder an den Enden gegabelt sind und meist stark geschlängelt verlaufen. Sie werden vom gleichen Flimmerepithel ausgekleidet wie die Schleimhautoberfläche [2]). Auch in bezug auf den Charakter der Drüsen bestehen Unterschiede zwischen corpus und cervix. Die *glandulae cervicales* sind kurz und weiter als die glandulae uterinae des corpus uteri, häufig an den blinden Enden erweitert und mit Schleimpfröpfen ausgefüllt [3]). Tab. 45, Fig. 1—5; Tab. 45, Fig. 4

[1]) Näheres siehe Sobotta, deskript. Anat. dies. Verl. 1904—07.

[2]) Man will deswegen auch die Uterindrüse, nicht als echte Drüsen, sondern als Crypten auffassen. Es scheint aber, dass bei vielen Säugetieren die Drüsen ein Sekret liefern. Die Drüsenzellen sind allerdings niedriger als das Oberflächenepithel.

[3]) Starke Schleimpfröpfe der Art gehen unter dem Namen Nabotheier, ovula Nabothi. Ob in der cervix uteri zwei verschiedene Drüsenformen vorkommen, echte Schleimdrüsen neben den schlauchförmigen Uterindrüsen oder ob letztere nur z. T. Schleim produzieren, ist noch nicht sicher entschieden.

Digitized by Google

Fig. 1. Querschnitt des **Uterus**körpers einer erwachsenen Frau. Uebersichtsbild der Schichtung der Uteruswand. **Vergr. 2:1. Technik:** Konservierung in Müllerscher Flüssigkeit. Zelloidinschnitte. Färbung mit Haematoxylin-Eosin.

Fig. 2. Teil eines Querschnittes des **Uterus** eines 20jährigen Mädchens. Das Präparat zeigt die Schleimhaut mit den einfachen tubulösen, mässig verzweigten aber stark gewundenen Drüsen und ihrem grossen Reichtum an lymphoiden Zellen, sowie die oberflächlichsten Lagen der Muskulatur, der die Schleimhaut innig aufsitzt. **Vergr. 150:1. Technik:** Konservierung in Müllerscher Flüssigkeit und Formol. Zelloidinschnitte. Färbung mit Haemalaun und Eosin.

Fig. 3. Teil einer **Uterindrüse** des Menschen bei stärkerer Vergrösserung. Man sieht das einschichtig-zylindrische Flimmerepithel, welches das Drüsenlumen umschliesst und die angrenzenden Abschnitte der lymphoiden Propria. **Vergr. 240:1. Technik** wie bei Fig. 2.

Fig. 4. Teil der Schleimhaut der **cervix uteri** eines 20jährigen Mädchens. Das Präparat zeigt einige der relativ spärlichen, mehr cryptenartigen Cervicaldrüsen mit ihren Ausmündungen auf der Schleimhautoberfläche, ferner die oberflächlichsten Abschnitte der Schleimhaut, die weniger stark als im Uteruskörper den lymphoiden Charakter trägt. **Vergr. 120:1. Technik** wie bei Fig. 2.

Fig. 5. Epithel der cervix uteri des Menschen. Dieses ist ebenfalls ein einschichtiges, flimmerndes Zylinderepithel wie im Bereich des Uteruskörpers, doch sind die Epithelzellen weit höher als im corpus uteri. **Vergr. 500:1. Technik** wie bei Fig. 2.

Fig. 6. Teil eines Durchschnittes der menschlichen **Nebenniere** (28jährig †). Uebersichtsbild: Die chromaffine Marksubstanz erscheint infolge der Konservierung mit chromsauren Salzen bräunlich. **Vergr. 15:1. Technik:** Konservierung in Müllerscher Flüssigkeit. Zelloidinschnitte. Färbung mit Haematoxylin und Eosin.

Fig. 7. Abschnitt eines senkrechten Durchschnittes der menschlichen **Nebenniere** (22jährig †). Man überblickt die ganze Breite der Rindensubstanz mit ihren Unterabteilungen und ein beträchtliches Stück Marksubstanz. In letzterer marklose Nerven und Ganglienzellen. **Vergr. 80:1. Technik:** Konservierung in Zenkerscher Lösung. Paraffinschnitte. Färbung mit Haematoxylin-Eosin.

Erklärung der Bezeichnungen für Fig. 1—7.

bg = Blutgefässe	*glut* = glandulae uterinae	*tp* = tunica propria
ca = Nebennierenkapsel	*k* = Kerne	*tpl* = lymphoide Schleimhaut
ci = Flimmerhaare	*l* = Lumen	*vc* = Kapillaren
cmed = Zellstränge der Marksubstanz	*ligl* = ligamentum latum	*ve* = Venen
ep = Epithel	*m* = Muskulatur	*zf* = zona fasciculata
fint = facies intestinalis uteri	*n+ga* = markloser Nerv und Ganglienzellen	*zgl* = zona glomerulosa
fves = facies vesicalis uteri	*scort* = Rindensubstanz	*zret* = zona reticularis
glce = glandulae cervicale.	*smed* = Marksubstanz	* = Flachschnitt einer Drüse

Digitized by Google

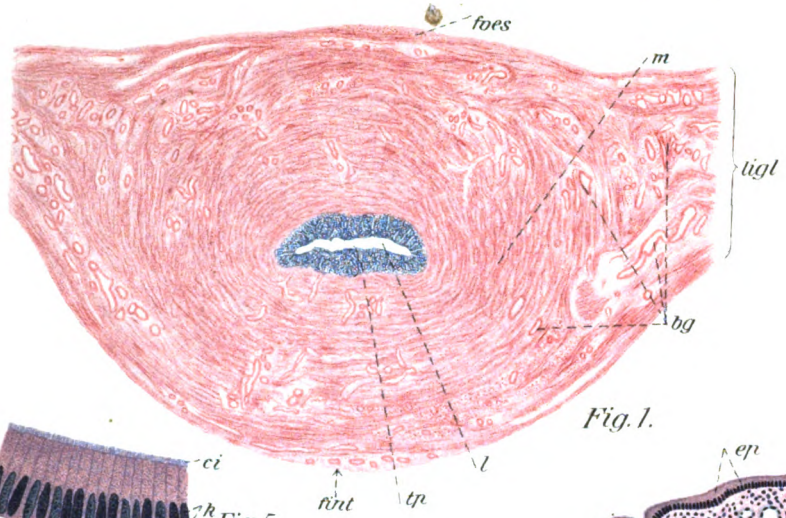

Fig. 1.

Fig. 5.

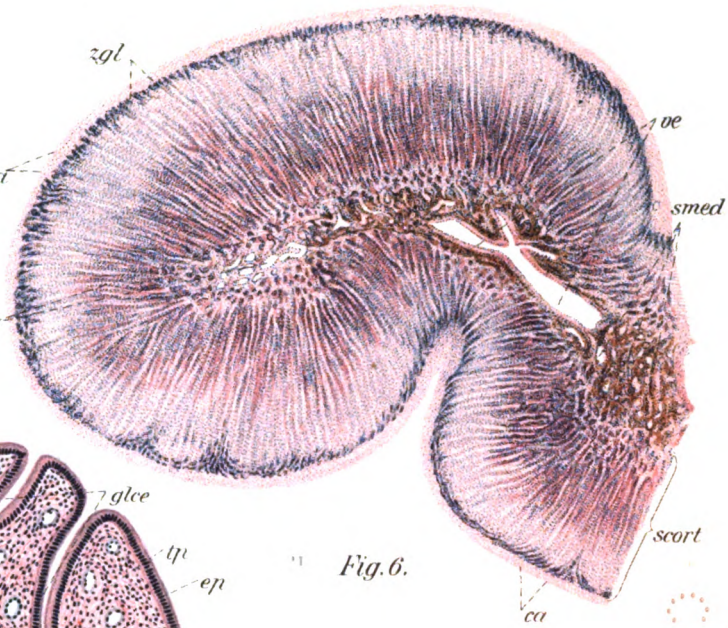

Fig. 6.

Fig. 4.

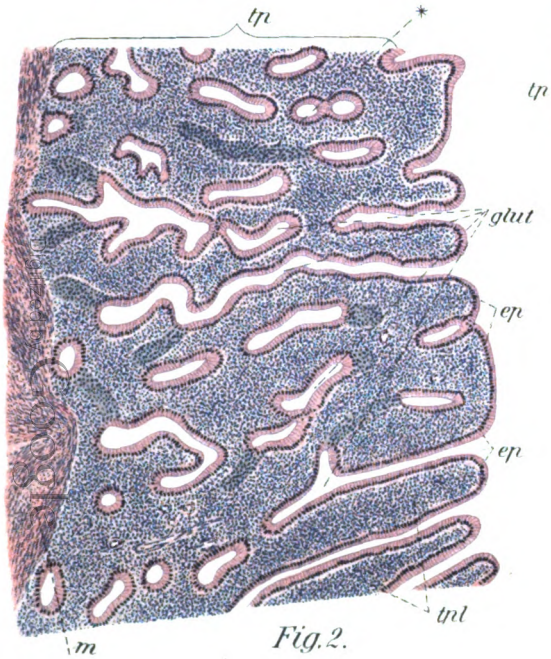

Fig. 2.

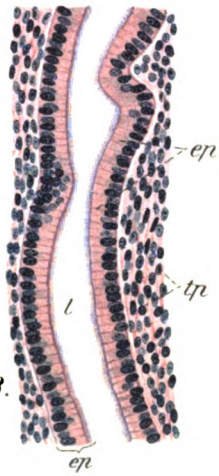

Fig. 3.

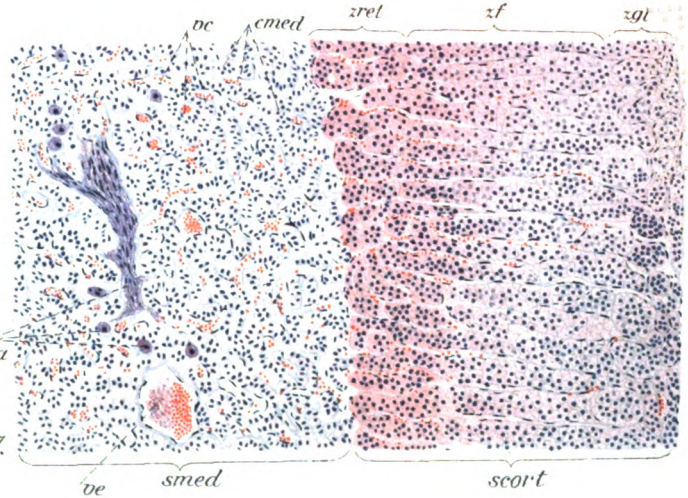

Fig. 7.

Tab. 45.

UNIV. OF CALIFORNIA

Die Mus
ierte Schich
zen. Eine
sich keine
Hauptmass
gitudinale
mucösen"
ache Faser
ere Schich
benachbart
stärkere
ziemlich r
Die Serc
en Muskels
Die Blu
t in den
ichen Ge
en hat. I
Muskulatur
ächliches,
ich; sie bi
ur und ein
losen Ner
ars suprav
der Uterus
schliesslich
Schleimha
Die Sch
muscul
ckes ges
der Ge
des Ut
rch z. T
obere
gende
mentlic

Digitized by Google

Die Muskelhaut der Gebärmutter, *tunica muscularis uteri*, zeigt eine kompli- Tab. 45, Fig. 1
zierte Schichtung, da sich Faserzüge in den verschiedensten Richtungen durchkreuzen. Eine Einteilung in einzelne Schichten [1]) ist schon deswegen kaum möglich, weil sich keine trennenden Bindegewebszüge zwischen den einzelnen Lagen finden. Die Hauptmasse der Muskulatur ist zirkulär oder annähernd zirkulär angeordnet. Longitudinale Faserzüge finden sich hauptsächlich in Gestalt einer schwachen „submucösen" Lage [2]) dicht unter der Schleimhaut und als subseröse, ebenfalls schwache Faserzüge unter dem Peritonealüberzug der vorderen und hinteren Wand. Letztere Schicht entspricht der Längsmuskulatur der Tube und geht wie diese auf den benachbarten Teil des ligamentum latum über. Im Bereiche der cervix treten etwas stärkere äussere wie innere Längsmuskelzüge auf. Auch ist hier die Muskulatur ziemlich reich an elastischen Fasern.

Die Serosa verhält sich ähnlich wie an der Tube. Sie ist fest mit der subserösen Muskelschicht verwachsen.

Die Blutgefässe des Uterus sind sehr reichliche. Ihre Hauptausbreitung erfolgt in den mittleren Schichten der Muskulatur, die wegen der hier gelegenen zahlreichen Gefässe und namentlich weiten Venen den Namen „stratum vasculare" erhalten hat. Die Arterienzweige zeigen oft starke Schlängelungen auch innerhalb der Muskulatur. Von hier aus wird die Schleimhaut versorgt, in der man ein oberflächliches, dichtes Kapillarnetz findet. Die Lymphgefässe sind ebenfalls reichlich; sie bilden drei Netze, eines in der Schleimhaut, ein mittleres in der Muskulatur und ein oberflächliches subseröses. Die zahlreichen, teils markhaltigen, teils marklosen Nerven der Gebärmutter bilden im sogen. Parametrium, d. h. dem zur Seite der pars supravaginalis cervicis uteri gelegenen Bindegewebe kleine Ganglien. Innerhalb der Uteruswand selbst kommen Ganglienzellen nicht mehr vor. Die Verästelung der schliesslich marklos werdenden Fasern erfolgt teils in der Muskulatur, teils in der Schleimhaut. Feinste Fasern enden intraepithelial.

Die **Scheide**, *vagina*, besteht aus Schleimhaut, *tunica propria*, Muskelhaut, Tab. 46, Fig. 3 u. 4
tunica muscularis, und Faserhaut, *tunica adventitia*. Die Schleimhaut trägt ein sehr dickes geschichtetes Pflasterepithel, das auch die *portio vaginalis uteri* [3]) überzieht und in der Gegend des äusseren Muttermundes ziemlich plötzlich in das Flimmerepithel des Uterus übergeht [4]). Es ähnelt in mancher Hinsicht der Epidermis, zeichnet sich durch z. T. riesige Zellen und Kerne aus und enthält oft auch Eleïdin (s. u. p. 203) in den oberen Lagen. Die tunica propria bildet ziemlich weit in das Epithel vordringende Papillen und besteht aus einem sehr zellarmen, faserreichen Bindegewebe, das namentlich in den tieferen Lagen äusserst reichlich elastische Fasern enthält.

[1]) Man unterscheidet auch wohl: stratum submucosum, stratum vasculare, stratum supravasculare und stratum subserosum. Die Einbeziehung der grösseren Blutgefässstämme, die in den einfach gebauten Uteri vieler Säugetiere gerade so wie im menschlichen Eileiter zwischen Ring- und Längsmuskulatur liegen, in die Muskulatur selbst, entsteht allmählich in der Reihe der Säugetiere durch das Auftreten schräger, die Hauptmuskellagen verbindender Muskelzüge.

[2]) Andeutungsweise kommt diese submucöse Lage auch in der Tube vor.

[3]) Hier ist das Epithel wesentlich niedriger als in der eigentlichen Scheidenwand und die Papillen fehlen ganz oder sind nur angedeutet.

[4]) Die Grenze des Flimmerepithels und geschichteten Pflasterepithels schwankt etwas. Häufig, namentlich nach mehrfachen Geburten rückt das Pflasterepithel in den untern Teil der cervix uteri selbst vor, andererseits kommt es vor, dass noch ein Teil der portio vaginalis ausserhalb des Muttermundes von Flimmerepithel überzogen ist.

Digitized by Google

Nicht selten sind Ansammlungen von Lymphzellen zu kleinen solitären Lymphknötchen, sehr zahlreich die kleineren Venen (s. u.). Drüsen fehlen stets, ebenso eine eigentliche Submucosa. Die Muskelhaut besteht aus ziemlich unregelmässig angeordneten Bündeln glatter Fasern, die gelegentlich eine innere Ring- und äussere Längsfaserlage unterscheiden lassen sollen; in der Regel handelt es sich aber um
Tab. 46, Fig. 3 ganz zerstreute Muskelbündel, die ohne Grenze in die äussere Faserhaut übergehen. Letztere besteht aus lockerem, an elastischen Fasern reichem Bindegewebe.

Der sauer reagierende Schleim der Vagina (der aber wahrscheinlich von den Cervicaldrüsen des Uterus abgesondert wird) enthält ausser abgestossenen Epithelien und Leukocyten häufig ein Infusorium (Trichomonas vaginalis).

Was die Blutgefässe der Scheide anlangt, so zeigen die Arterien keine Besonderheiten; die Venen sind sehr mächtig in der Schleimhaut entwickelt und fliessen in den plexus uterovaginalis ab, der z. T. in der Adventitia des Organs gelegen ist. Die Nerven verhalten sich ähnlich wie die der Gebärmutter. In ihrem Verlaufe finden sich viele Ganglienzellen.

Zur Seite des cervix uteri und des oberen Teils der Vagina findet man bei neugebornen Mädchen noch ziemlich regelmässig, im spätern Alter gelegentlich, jederseits einen engen, mit Zylinderepithel ausgebildeten Gang, den sogen. Gartnerschen Kanal. Es ist der Rest des Urnierengangs (Wolffschen Ganges. Näheres siehe Sobotta, deskript. Anat. dies. Verl. 1904—07).

3. Die äusseren weiblichen Geschlechtsorgane.

Von den äusseren Genitalien stellen grosse wie kleine Schamlippen im
Tab. 46, Fig. 5 wesentlichen Hautduplikaturen dar. Die kleinen Schamlippen, *labia minora* besitzen in sehr reichlicher Menge ziemlich grosse Talgdrüsen (ohne Haare), die auf beiden Flächen ausmünden. Das zwischen ihnen gelegene Gewebe ist fettfreies Bindegewebe mit viel elastischen Fasern. Die grossen Schamlippen, *labia majora* dagegen sind fettreich. Sie tragen an ihrer äussseren Fläche genau den Charakter der äusseren Haut und besitzen Haare mit Talgdrüsen, die innere, dem vestibulum vaginae zugekehrte Fläche ist schleimhautähnlich. Die *clitoris* ist so gebaut wie die corpora cavernosa penis. Die Schleimhaut, welche die glans clitoridis überzieht, besitzt Genitalnervenkörperchen und Tastkörperchen. Der *hymen* ist eine dünne, bindegewebige Platte mit Scheidenschleimhautüberzug auf der einen, Vorhofsschleimhautüberzug auf der anderen Fläche.

Die *glandulae vestibulares minores* sind kleine, ½ bis 1 mm grosse Schleimdrüsen von tubuloalveolärem Bau, die in der Gegend der Harnröhrenmündung ihre Ausführungsgänge haben, während die wesentlich grösseren *glandulae vestibulares majores* (Bartholini) in ihrem Bau mit den Bulbourethraldrüsen des Mannes übereinstimmen.

Anhang: Die Nebenniere.[1])

Tab. 45, Fig. 6 u. 7 Tab. 46, Fig. 1 u. 2

Die Nebenniere, *glandula suprarenalis,* ist ein eigentümliches Organ, das schon makroskopisch in zwei ganz verschieden gebaute[2]) Abschnitte zerfällt, in die

[1]) Obwohl die Nebenniere keine anderen als rein topographische Beziehungen zum Urogenitalsystem hat, soll sie anhangsweise hier mit besprochen werden.

[2]) Dass Mark und Rinde der Nebenniere nichts miteinander zu tun haben, geht am besten daraus hervor, dass die Nebennieren niederer Tiere oft nur aus Rindensubstanz bestehen oder nur gelegentlich Stücke Marksubstanz enthalten. Auch beim Menschen kommen (z. B. im ligamentum latum) ziemlich regelmässig versprengte, bloss aus Rindensubstanz bestehende akzessorische Nebennieren vor.

Digitized by Google

epitheliale Rindensubstanz und die chromaffine (nervöse) Marksubstanz. Letztere wird von der Rindensubstanz allseitig umschlossen, während eine bindegewebige Kapsel das ganze Organ umhüllt.

Die Rindensubstanz stammt von Resten der embryonalen Urniere und besteht aus Epithelsträngen, die weder Drüsenlumina umschliessen noch Ausführungsgänge besitzen, sie ist also zu den sogen. Epithelkörperchen (s. ob. p. 26) zu zählen.

Die Kapsel der Nebenniere besteht aus Bindegewebe. Sie sendet Septen zwischen die Stränge der Rindensubstanz. Diese bestehen aus dichten, die einzelnen Rindenstränge trennenden Faserbündeln. An der Grenze von Rinde und Mark lösen sie sich in feine, bis in die Marksubstanz selbst vordringende Fasern auf, die hier ausserordentlich reich an elastischen Elementen sind. Tab. 45, Fig. 6 u. 7

Die epithelialen Stränge der Rindensubstanz, *substantia corticalis*, bilden zylindrische Säulen im mittleren Hauptabschnitt der Rinde, d. h. hier legt sich eine abgeplattete Zelle glatt auf die andere. Man nennt diese Schicht der Rinde *zona fasciculata*. Sowohl gegen die Oberfläche des Organs hin als auch gegen die Marksubstanz zu, ändert sich der Charakter der Epithelstränge. Unter der Kapsel gehen sie nämlich in die Gestalt von Zellknäueln oder -ballen von ungefähr rundlicher Form *(zona glomerulosa)* über und an der Grenze gegen das Mark bilden die Zellen der einzelnen Stränge, die hier nicht mehr deutlich durch die grösstenteils in Auflösung begriffenen Septen getrennt werden, unregelmässige Zellnetze *(zona reticularis)*. Die Zellen der Nebennierenrinde sind etwa 15 bis 20 μ gross, deutlich acidophil und enthalten besonders im Bereich der zona fasciculata zahlreiche Fetttröpfchen [1]), in der zona reticularis bräunliche Pigmentkörnchen, die gegen die Markgrenze hin an Zahl zunehmen. Tab. 46, Fig. 1 u. 2

Die Marksubstanz der Nebenniere, *substantia medullaris*, besteht im wesentlichen aus unregelmässig gestalteten, anastomosierenden Strängen oder Ketten chromaffiner Zellen von ca. 20 bis 30 μ Grösse [2]). Die Form der Zellen ist eine unregelmässig polyedrische bis hochzylindrische [3]). Sie umschliessen meist lakunäre Bluträume, die lediglich von Endothel begrenzt werden, derart, dass jede im allgemeinen längliche Zelle der Marksubstanz auf dem Durchschnitt mit ihren beiden schmalen Flächen an das Gefässlumen grenzt, mit ihren beiden breiten Flächen an benachbarte Zellen der Kette. Ausserdem enthält die Marksubstanz der Nebenniere sehr reichliche marklose Nervenfasern und -stämme, ferner zerstreute Ganglienzellen oder Gruppen solcher und grössere Venenzweige mit starker Längsmuskulatur. Tab. 45, Fig. 7

Die Blutgefässe der Nebenniere sind sehr reichlich. Die kleinen Arterienäste laufen in den Septen zwischen den Epithelsträngen und bilden in der Rinde ein langmaschiges Kapillarnetz. Andere Aeste dringen unverzweigt bis in die Marksubstanz und speisen hier deren weite Kapillaren. Die grösseren (muskelstarken) Venen liegen ausschliesslich in der Marksubstanz.

[1]) Diese Einschlüsse sind vielleicht Lecithin, nicht Fett. Sie bedingen die intensiv gelbe Färbung der Nebennierenrinde. Die Zellen zeigen ein durch die grossen Fetttropfen ganz vakuolisiertes Protoplasma.

[2]) Auch die Zellen der Marksubstanz liefern ein Sekret, das blutdrucksteigernde Adrenalin.

[3]) Die feinkörnigen Zellen schrumpfen leicht durch die Einwirkung der Konservierungsmittel und sehen dann zackig aus.

Digitized by Google

Tafel 46. **Nebenniere II. Vagina, äussere weibliche Genitalien.**

Fig. 1. Teil eines senkrechten Durchschnittes der **Nebenniere** des Menschen (21 jährig †). Das Präparat zeigt die Grenze von Rinde und Mark, insbesondere die zona reticularis der Rinde mit ihren acidophilen pigmentierten Epithelzellen und den angrenzenden Teil der zona fasciculata mit den zwischen den Strängen gelegenen Kapillaren. **Vergr. 375 : 1. Technik:** Konservierung in Zenkerscher Flüssigkeit. Paraffinschnitte. Färbung mit Haemalaun-Eosin.

Fig. 2. 3 Zellen aus den oberflächlicheren Partien der **zona fasciculata** der menschlichen **Nebenniere** (21 jährig †). Man erkennt die mit Fetttropfen fast ganz erfüllten und dadurch vollkommen vakuolisierten Zelleiber und den rundlichen Kern. **Vergr. 900 : 1. Technik:** Konservierung in Pikrin-Sublimat. Paraffinschnitte. Färbung mit Haemalaun-Eosin.

Fig. 3. Senkrechter Durchschnitt durch die **Vaginalwand** des Menschen (28 jährige Frau •). Das Präparat zeigt hohes geschichtetes Plattenepithel mit Papillen, eine dicke, aus festen, verfilzten Bindegewebszügen gebildete Schleimhaut mit zahlreichen, weiten Blutgefässen und eine aus zerstreuten Bündeln gebildete Muskelhaut. **Vergr. 25 : 1. Technik:** Konservierung in Zenkerscher Flüssigkeit. Zelloidinschnitte. Färbung mit Haemalaun-Eosin.

Fig. 4. Teil des in Fig. 3 abgebildeten Präparates der menschlichen **Vaginalwand** bei stärkerer Vergrösserung. Man sieht die tief in die tunica propria herabreichenden Epithelzapfen der sehr dicken Epithelschicht, ferner die Papillen der tunica propria. Die mittleren Schichten des Epithels zeigen besonders grosse Zellen mit breiten Interzellularlücken und dicken Zellmembranen. **Vergr. 65 : 1. Technik** wie bei Fig. 3.

Fig. 5. Senkrechter Durchschnitt des **labium minus** des Menschen. Das Präparat gibt ein Uebersichtsbild über den Bau der im wesentlichen aus Talgdrüsengewebe bestehenden kleinen Schamlippe. Die Talgdrüsen liegen hier ganz unabhängig von Haarbälgen und münden mit weiten Ausführungsgängen auf beiden Flächen der Lippe aus. In der mittleren Schicht findet sich lediglich Bindegewebe, keine Muskulatur. **Vergr. 15 : 1. Technik:** Konservierung in Müllerscher Flüssigkeit. Zelloidinschnitte. Färbung mit Haematoxylin nach Boehmer und Eosin.

Erklärung der Bezeichnungen für Fig. 1—5.

bg = Blutgefässe
bdk = Bindegewebe und Kapillarwandkerne
bdtp = Bindegewebszüge der tunica propria
de = Ausführungsgänge der Talgdrüsen
ep = Epithel
epz = Epithelzapfen
ftr = Fetttropfen
glse = Talgdrüsen
k = Kerne
mfb = Bündel glatter Muskelfasern
pap = Papillen
sc = Rindensubstanz
sm = Marksubstanz
tp = tunica propria
vc = Kapillaren
zzf = Zellen der zona fasciculata
zzr = Zellen der zona reticularis

Digitized by Google

UNIV. OF CALIFORNIA

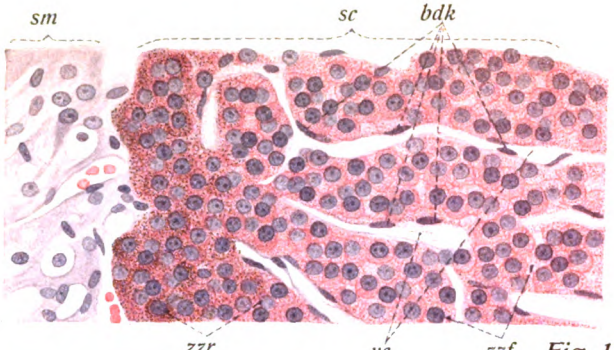

Fig. 1.

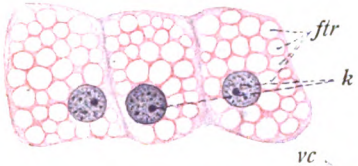

Fig. 2.

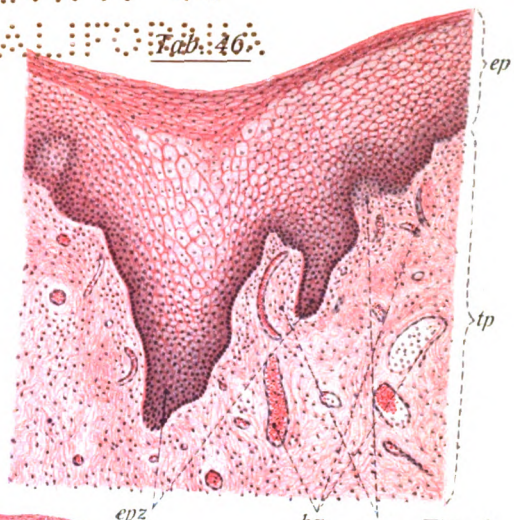

Fig. 4.

Fig. 3.

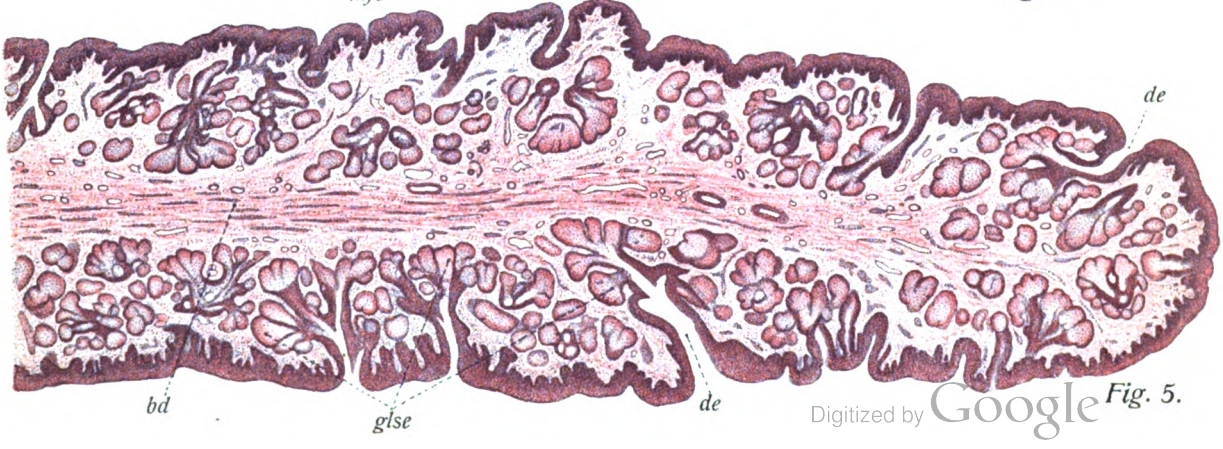

Fig. 5.

Digitized by Google

UNIV. OF
CALIFORNIA

Digitized by Google

Die Nerven der Nebenniere sind im Verhältnis zur Grösse des Organs sehr reichlich. Es sind ausnahmslos Zweige des sympathischen Nervensystems. Sie bestehen vorzugsweise aus marklosen Fasern und bilden Geflechte in der Rindensubstanz, namentlich der zona reticularis, hauptsächlich aber verästeln sie sich in der Marksubstanz, wo sie jede einzelne Markzelle mit korbartigen Geflechten umgeben. Tab. 45, Fig. 7

X. Die äussere Haut.

Die äussere Haut, *integumentum commune,* besteht aus zwei Hauptteilen: 1. dem epithelialen Ueberzuge, der Oberhaut oder *epidermis*, 2. dem bindegewebigen Hauptabschnitt der äusseren Haut, der *cutis (derma).* Letztere zerfällt wieder in zwei nicht scharf getrennte Abschnitte, die festere oberflächliche Schichte der Lederhaut, *corium*, und das mehr locker gefügte Unterhautbinde — beziehungsweise Fettgewebe, *tela subcutanea.* Tab. 47—49

Die **Oberhaut** oder *epidermis* stellt ein geschichtetes Plattenepithel dar, dessen oberste Lagen verhornt sind. Man kann infolgedessen zwei Hauptschichten an der Epidermis unterscheiden, die oberflächliche Hornschicht, *stratum corneum*, und die tiefere Keimschicht, *stratum germinativum.* Da wo die Epidermis sehr stark entwickelt ist, wie an der Fussohle und dem Handteller, zerfällt das stratum germinativum in vier Unterabteilungen. Die tiefste, gegen das corium grenzende Lage heisst *stratum cylindricum*, es folgt die Hauptmasse der Keimschicht, das *stratum dentatum (spinosum),* dann das *stratum granulosum* und an der Grenze gegen die Hornschicht das *stratum lucidum.* Solche Hautstellen sind auch zum Studium der Epidermis am geeignetsten. Die verhornte Oberfläche der Epidermis ist glatt, die der Lederhaut zugekehrte Fläche dagegen wird durch warzen- oder kegelförmige Vorsprünge der Lederhaut, die Coriumpapillen (s. u.) eingebuchtet, so dass die Keimschicht der Epidermis in Zwischenräumen zwischen den Papillen viel dicker ist als über der Spitze der Papille. Tab. 47, Fig. 1, 2 4, 5

1. Keimschicht, *stratum germinativum.* Die tiefste Lage der Keimschicht ist das *stratum cylindricum.* Es besteht aus einer einfachen Lage zylindrischer Zellen mit länglichem Kern. Bei pigmentierter Haut (farbige Rassen und pigmentierte Stellen heller Rassen) ist es der Träger der Pigmentkörnchen. Tab. 47, Fig. 7 Tab. 47, Fig. 6 Tab. 47, Fig 2 u. 4

Das *stratum dentatum (spinosum)* stellt die Hauptmasse der Keimschicht dar; es bildet bis zu 10 Lagen polygonaler Zellen mit rundlichem Kern, die durch sehr deutliche Interzellularbrücken (s. a. ob. p. 19) miteinander verbunden sind. Die Zellen dieser Schicht (Riff- oder Stachelzellen) sind es, welche die Zwischenräume zwischen den Kutispapillen ausfüllen. Die Oberfläche des stratum dentatum ist daher glatt oder nahezu glatt und der Oberfläche der gesamten Epidermis nahezu parallel.

Auf das stratum dentatum folgt eine Schicht aus 2 bis 4 Lagen abgeplatteter, an den Enden spindelartig zugespitzter Zellen, die mit groben, unregelmässig

Digitized by Google

Tafel 47. Aeussere Haut, Haare I.

Fig. 1. Senkrechter Durchschnitt der **Haut** der **vola manus** des Menschen (22jährig †). Uebersichtsbild vom Baue der äusseren Haut. Man erkennt die drei Hauptschichten: Epidermis, Corium und Tela subcutanea. **Vergr. 15:1. Technik:** Konservierung in Zenkerscher Lösung. Zelloidinschnitte. Färbung mit Haematoxylin und Eosin.

Fig. 2. Teil eines senkrechten Durchschnittes der **Haut** der **vola manus** des Menschen (22jährig †). Das Präparat zeigt den Bau der Epidermis und der oberen Schicht des Corium sowie das Verhalten des oberen Endes eines Schweissdrüsenausführungsganges. In einer Coriumpapille ein Tastkörperchen. **Vergr. 170:1. Technik** wie bei Fig. 1.

Fig. 3. Teil eines senkrechten Durchschnittes der **injizierten Haut** der vola manus des Menschen. Uebersichtsbild der Gefässverteilung. **Vergr. 15:1. Technik:** Injektion mit Berliner Blauleim. Konservierung in Müllerscher Flüssigkeit. Stückfärbung mit Boraxkarmin. Zelloidinschnitte.

Fig. 4. Kleiner Abschnitt eines Durchschnittes durch die Epidermis der Haut der planta pedis des Menschen (22jährig †). Stachelzellen des **stratum dentatum.** Man erkennt deutlich die Interzellularbrücken zwischen den einzelnen Zellen. **Vergr. 800:1. Technik** wie bei Fig. 1.

Fig. 5. Einige Zellen des **stratum granulosum** der menschlichen Epidermis bei starker Vergrösserung. Die Zellen sind mit stark färbbaren Körnchen (Keratohyalin) ganz erfüllt (dazwischen Interzellularbrücken). **Vergr. 800:1. Technik** wie bei Fig. 1.

Fig. 6. Teil eines senkrechten Durchschnittes der Epidermis der **pigmentierten Haut** des menschlichen Penis (21jährig †). Man sieht eine nur sehr dünne Hornschicht; das stratum lucidum besteht nur aus einer Zellage, das stratum germinativum ist ebenfalls relativ niedrig, die tiefste zylindrische Lage enthält reichlich feine braune Pigmentkörnchen, die den Zellkern fast ganz verdecken. **Vergr. 350:1. Technik** wie bei Fig. 4.

Fig. 7. Längsschnitt eines **Tastkörperchens** einer Coriumpapille des Menschen[1]). Das Präparat zeigt die Coriumpapille mit dem Tastkörperchen, dessen Nerv blau gefärbt ist. **Vergr. 340:1. Technik:** Vitale Methylenblaufärbung. Alaunkarmin. (cf. auch Tafel 18, Fig. 2.)

Fig. 8. Teil eines **Längsschnittes** einer **Haarwurzel** der menschlichen Kopfhaut (28jährig †). Man erkennt die verschiedenen Lagen der äusseren und inneren Wurzelscheide, den Bau des unteren Teiles des Haarschaftes selbst, die Haarpapille, den Zusammenhang der Wurzelscheiden mit den Matrixzellen des Haares an der Haarzwiebel. **Vergr. 100:1. Technik** wie bei Fig. 1.

Erklärung der Bezeichnungen für Fig. 1—8.

aw = äussere Wurzelscheide
cl = Lamellenkörperchen
cor = Corium
cu$_1$ = Scheidencuticula
cu$_2$ = Haarcuticula
dsu = Ausführungsgang einer Knäueldrüse
ep = Epidermis
fe = Fettgewebe
fp = Haarbalg
glh = Glashaut
glsu = Knäueldrüsen
gr = Keratohyalinkörner
int = Interzellularbrücken
iw = innere Wurzelscheide
k = Kerne
m = Muskelbündel des m. palmaris brevis
n = Kerne
nf = Nervenfaser
nf$_1$ = Ausbreitung der Nervenfaser im Tastkörperchen
pa = Coriumpapillen
papi = papilla pili
pav = Coriumpapillen mit Kapillaren
pi = Pigment
sc = Rindensubstanz des Haares
scp = Haarschaft
sm = Haarmark
stc = stratum corneum
stcy = stratum cylindricum
stcylp = stratum cylindricum mit Pigmentkörnchen
stge = stratum germinativum
stgr = stratum granulosum
stl = stratum lucidum
strhe = Henlesche Schicht der inneren Wurzelscheide
stchu = Huxleysche Schicht
tel = tela subcutanea
tk = Tastkörperchen
tz = Tastzellen
vc = Kapillaren
ve = Venen

[1]) Nach einem Präparat von Prof. Kallius-Greifswald.

Digitized by Google

UNIV. OF CALIFORNIA

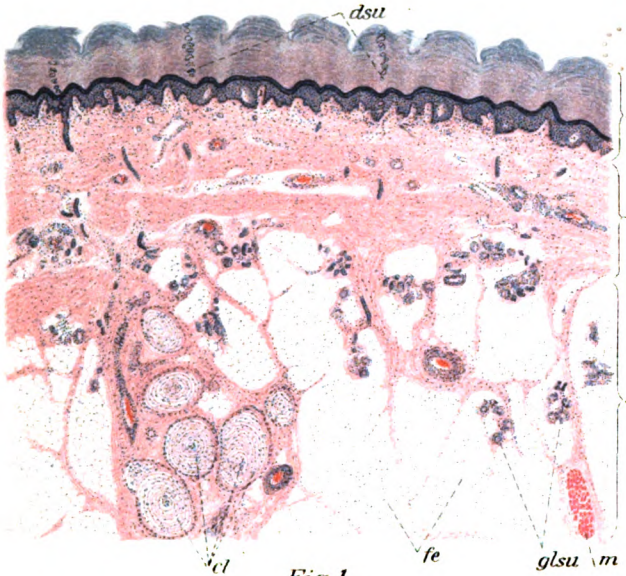

Fig. 1.

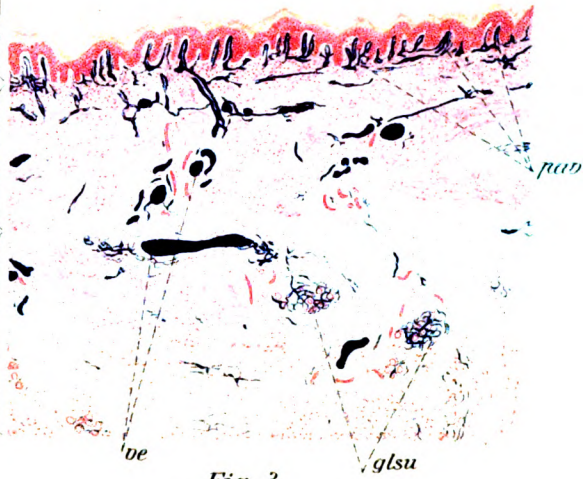

Fig. 3.

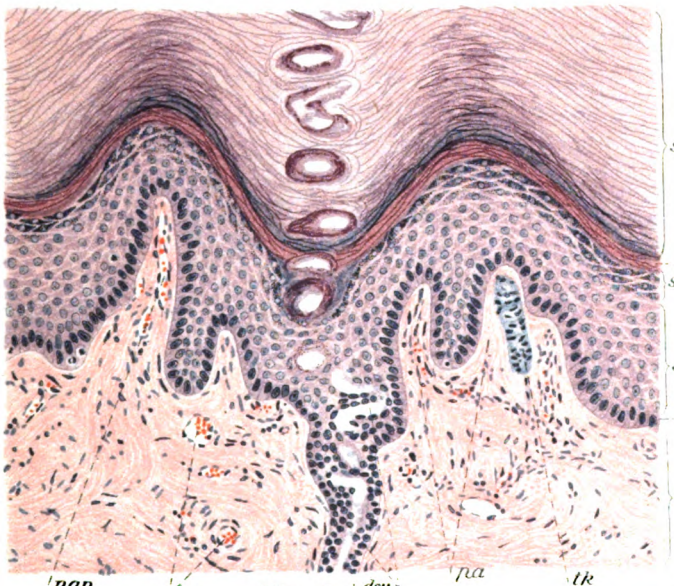

Fig. 2.

Fig. 7.

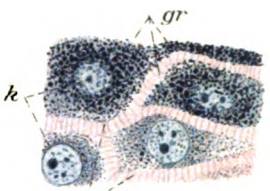

Fig. 5

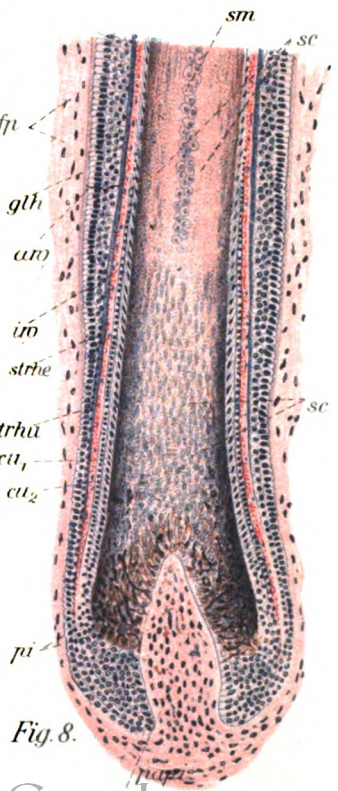

Fig. 8.

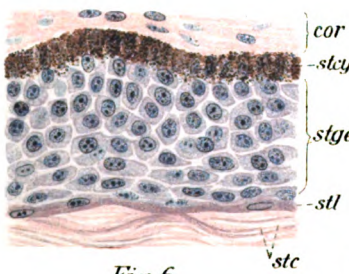

Fig. 6.

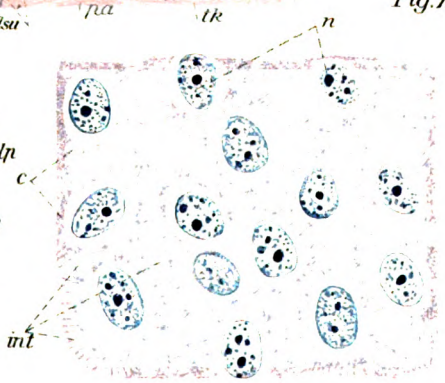

Fig. 4.

Digitized by Google

NEW YORK
BOTANICAL

Digitized by Google

geformten Körnchen erfüllt sind, *stratum granulosum*. Diese Granula färben sich mit basischen Farbstoffen intensiv (basopil); sie werden als Keratohyalin bezeichnet, haben aber mit der Hornsubstanz, dem Keratin (s. u.), nichts zu tun, da sie sich chemisch wesentlich abweichend verhalten und Verhornung auch ohne Keratohyalin vorkommt (z. B. beim Nagel)[1]). Sämtliche Zellen dieser Schicht sind kernhaltig und besitzen Interzellularbrücken wie die des stratum dentatum. Tab. 47, Fig. 2 u. 5

Die oberflächlichste Schicht des stratum germinativum, das *stratum lucidum*, bildet den Uebergang zum stratum corneum. Es führt seinen Namen wegen des starken Glanzes seiner Zellen, die in 2, höchstens 3 Lagen angeordnet und bereits kernlos sind. Auch die Zellgrenzen sind in der Regel undeutlich. Diese Schicht ist von einer diffusen (nicht körnigen) Substanz durchtränkt, die Eleïdin genannt wird und acidophil ist, nicht basophil wie das Keratohyalin. Tab. 47, Fig. 2

2. Hornschicht, *stratum corneum*. Die Hornschicht besteht aus einer wechselnden Anzahl (s. a. u.) von Lagen platter, kernloser, verhornter Zellen. Ihre Dicke ist an Handteller und Fussohle grösser als die des stratum germinativum. Die Form der Zellen ist eine flache, platte. Jede besteht aus einer verhornten Aussenschicht, einem unverhornten, geschrumpften Inhalt und einer Höhle, die den zugrunde gegangenen Kern enthielt. Die Hornsubstanz, Keratin, ist eine äusserst widerstandsfähige, harte Masse, die durch die meisten Reagentien (selbst starke Säuren) nicht angegriffen wird. Tab. 47, Fig. 1. 2, 6

An Stellen mit dünner Epidermis fehlt das stratum granulosum völlig, das stratum lucidum besteht nur aus einer, oft unterbrochenen Lage von Zellen. Das stratum corneum ist niedriger als das stratum germinativum und bildet unter Verschmelzung benachbarter verhornter Zellen deutliche Lamellen (Taf. 47, Fig. 6).

An Körperstellen mit dunklerer Hautfärbung (After, Genitalien, Brustwarze) und noch mehr bei farbigen Menschenrassen, finden sich in den tieferen Schichten des stratum germinativum, namentlich dem stratum cylindricum, feine Pigmentkörnchen. Tab. 47, Fig. 6

Die Herkunft des Epidermispigmentes (auch des der Haare) ist strittig. Wohl die richtige Auffassung ist die, dass das Pigment autochthon in den Zellen selbst entsteht und zwar wahrscheinlich aus dem Kern, wofür zahlreiche Befunde der Embryologie sprechen[2]). Nach anderer Anschauung soll es haemotogenen Ursprungs sein (aus dem Blute stammen) und durch sogen. Melanoblasten, d. s. pigmentierte Bindegewebszellen, die in das Epithel hineinwandern, im Epithel abgelagert werden (Migrationstheorie). — Durch Abschilferung der Hornschicht geht ein allmählicher, aber normalerweise sehr langsamer Verlust von Epidermiszellen vor sich, der durch Nachrücken und Verhornung von Zellen der Keimschicht gedeckt wird. Für diese findet ein Ersatz durch mitotische Teilung der Zellen des stratum cylindricum statt. Bei der sehr langsam erfolgenden Abnutzung der Hornschicht kann es nicht wundernehmen, dass die Zahl der Mitosen gering ist, ungleich viel geringer als in den Haarwurzeln und im Nagelbett, wo das Wachstum ein viel stärkeres ist.

Die **Lederhaut**, *corium*, besteht im allgemeinen aus festem Bindegewebe mit viel elastischen Fasern. Man kann zwei, nach der Textur verschiedene, aber nicht Tab. 47, Fig. 1 u. 2

[1]) Die Herkunft des Keratohyalins ist noch strittig, wahrscheinlich bildet es sich aber aus dem Protoplasma der Zelle, nicht aus dem Kern, der in den Zellen stets noch erhalten ist.

[2]) Man kann an embryologischen Objekten die autochthone Pigmentbildung in zahllosen Fällen beobachten, ehe es überhaupt Bindegewebe und ehe es vor allem Blutpigment gibt.

Digitized by Google

scharf begrenzte Schichten unterscheiden, das obere *stratum papillare* und das
Tab. 47, tiefere *stratum reticulare*. Im Bereiche des ersteren sind die Bindegewebsbündel
Fig. 1 u. 2 feiner und zu einem dichten Netzwerk verflochten, ebenso finden sich hier feinere elastische Fasern. Aus dem gleichen Gewebe bestehen die Coriumpapillen selbst, deren Zahl und Höhe sehr schwankt. Die grössten erreichen eine Höhe von 0,2 mm (vola manus, planta pedis) und sind oft geteilt. Besonders niedrig sind die Papillen
Tab. 47, der Gesichtshaut. Sie enthalten Blutkapillarschlingen und häufig auch Tast-
Fig. 2 u. 7 körperchen (s. ob. p. 113 und u.) (Gefässpapillen und Nervenpapillen). Im Bereiche des stratum reticulare sind die Bindegewebsbündel gröber, die elastischen Fasern stärker, das Flechtwerk ein grobmaschigeres. Die Faserbündel dieser Schicht gehen ohne Grenze in die mehr lockeren Bindegewebsbündel der tela subcutanea über.

Das **Unterhautgewebe**, *tela subcutanea*, besteht an den meisten Stellen
Tab. 47, Fig. 1 des Körpers vorzugsweise aus Fettgewebe (panniculus adiposus)[1]). Von der reti-
Tab. 48, Fig. 1 kulären Schicht des corium ausgehende Bindegewebsbündel (retinacula cutis) scheiden grössere und kleinere Fettträubchen und heften die äussere Haut an die Unterlage (Fascien, Periost etc.). Die tela subcutanea ist relativ arm an elastischen Fasern.

Die Blutgefässe der äusseren Haut sind sehr reichlich. Die grösseren Aeste
Tab. 47, Fig. 3 der Arterien liegen in der tela subcutanea und versorgen von hier aus zunächst die Lederhaut, in deren tieferen Schichten sich das kutane Netz bildet. Von diesem aus gehen feinere Zweige sowohl aufwärts gegen die Papillen, an deren Basis sie das subpapillare Netz bilden, andrerseits Aeste rückläufig zum panniculus adiposus, wo sie die Kapillarnetze der Fettträubchen und der Knäueldrüsen (s. u.) bilden. Vom subpapillaren Netze aus gehen feinste, nicht mehr anastomosierende, präkapillare Arterien aus, von denen die Kapillarschlingen in den Coriumpapillen entspringen.

Aehnlich bilden die Venen ein subpapillares Netz, auf das oft noch ein zweites Flächennetz in geringem Abstande folgt. Ein drittes Venennetz liegt in den tieferen Schichten der Lederhaut und nimmt auch die Venen der tela subcutanea und der Schweissdrüsenknäuel auf. Schliesslich bildet sich in den tieferen Lagen der tela subcutanea das vierte subkutane Venennetz, dessen grössere Stämme vielfach als Hautvenen oder venae cutaneae besondere Namen führen[2]).

Die sehr reichlichen Lymphgefässe der Haut bilden ein feines Netz im corium, ein gröberes in der tela subcutanea.

Die Haut ist überaus reich an Nerven, namentlich am Handteller und der Fusssohle. Die stärkeren Stämme bilden ein Netz in den tieferen Teilen der tela subcutanea
Tab. 47, Fig. 1 und geben markhaltige Fasern zu den hier reichlich vorhandenen Lamellenkörperchen. Weitere Geflechte liegen im corium, das oberflächlichste an der Basis der Papillen. Von hier aus gehen die Nervenfasern zu den Tastkörperchen und den übrigen, namentlich auch den intraepithelialen Endigungen (s. ob. p. 111). Die Hautnerven enthalten vorzugsweise markhaltige Fasern, daneben aber auch marklose für die Blutgefässe und Knäueldrüsen.

[1]) Gewisse Stellen der Haut sind fettfrei (Augenlid, scrotum, penis, labium minus, Ohrmuschel u. a.)
[2]) Näheres siehe Sobotta, deskript. Anat. dies. Verl. 1904—07.

Digitized by Google

Die epidermoidalen Gebilde der Haut.

In allen drei Hauptschichten der Haut finden sich besondere Bildungen, die ihrer Entwicklung nach sämtlich von der Epidermis ausgehen. Es sind im wesentlichen Haare, Nägel und Drüsen.

1. Die Haare.

Die Haare[1]), *pili*, sind (lange) verhornte Fäden, welche über die Oberfläche der Haut hervorragen. Im Bereich der Haut stecken sie in einer nicht verhornten, epithelialen (epidermoidalen) Scheide, welche ihrerseits wiederum eine bindegewebige Hülle vom corium erhält. Den innerhalb der Haut steckenden Teil des Haares nennt man Haarwurzel (*radix pili*), den frei hervorragenden Teil Haarschaft (*scapus pili*). Die Haarwurzel endet in der Haarzwiebel, *bulbus pili*. Letztere wird von einer bindegewebigen, gefässhaltigen Papille eingestülpt und liegt bei Wollhaaren im corium, bei stärkeren Haaren in der tela subcutanea, da die Haarwurzeln der letzteren eine erhebliche Länge erreichen. Tab. 47, Fig. 8 Tab. 48

Die epidermoidale Scheide der Haarwurzel wird als Wurzelscheide, die bindegewebige als Haarbalg bezeichnet. Der Bau des Haares und seiner Scheiden lässt sich am besten an den stärkeren Körperhaaren erkennen.

Das Haar selbst (Haarschaft) besteht aus drei Hauptsubstanzen, den Rindenzellen, den Markzellen und der Haarcuticula. Das Mark kann fehlen. Die Rindenzellen bilden die Hauptmasse des Haares. Sie sind lange, spindelförmige (im unteren Teil der Haarwurzel etwas kürzere) verhornte Zellen, welche ein diffuses und ein körniges Pigment (je nach der Haarfarbe) enthalten und mit ihrer Längsachse in der Achse des Haares liegen. Sie besitzen längliche (im unteren Abschnitt der Haarwurzel etwas kürzere) Kerne[2]). Tab. 47, Fig. 8 Tab. 48, Fig. 2 u. 4

Das durchaus inkonstante Haarmark bildet einen zentralen Faden im Haar, den ziemlich grosse, polygonale, unpigmentierte, kernhaltige Zellen, in zwei bis drei Reihen angeordnet, zusammensetzen. Zwischen den Zellen finden sich, namentlich am Haare Erwachsener, feine Luftbläschen, die aber auch in der Rindensubstanz nicht fehlen.[3])

Die Haarcuticula besteht aus dachziegelartig angeordneten, verhornten Zellen, die mehrere konzentrische Schichten bilden. Sie sind im unteren Teil der Wurzel kernhaltig, verlieren dann ihre Kerne und werden zu rechteckigen kernlosen Schüppchen. Als solche überziehen sie den eigentlichen Haarschaft.

Die Wurzelscheide des Haares besteht aus zwei Teilen, der sogen. inneren und der äusseren Scheide.

Die **innere Wurzelscheide** besteht aus zwei bis drei deutlichen Lagen; aus der gegen die Haarcuticula grenzenden Scheidencuticula (nur im untern Teil der Wurzel deutlich), aus der inneren Huxleyschen und äusseren Henleschen Lage. Sie gehört ihrer Entwicklung nach zum Haare selbst, hüllt ursprünglich (s. u.) das Tab. 47, Fig. 8 Tab. 48, Fig. 2 u. 4

[1]) Ueber die Verteilung, Grösse etc. der Haare siehe Sobotta, deskript. Anat. dies. Verl. 1904—07.

[2]) Die Kerne der Rindenzellen im frei über die Kopfhaut ragenden Teil des Haarschaftes sind häufig undeutlich.

[3]) Weisse Haare enthalten reichlich Luft, doch kommt die weisse Farbe ausserdem auch noch durch Pigmentmangel zustande.

Digitized by Google

Tafel 48. **Haare II.**

Fig. 1. Senkrechter Schnitt durch die **Kopfhaut** des Menschen (28jährig †). Uebersichtsbild der Anordnung und Lagerung der **Haarwurzeln.** Man sieht eine grössere Anzahl längsdurchschnittener Haare mit ihren Haarbalgdrüsen und den mm. arrectores, ferner Kolbenhaare in den verschiedenen Stadien des Ausfalles, junge Haare, Haare in Neubildung begriffen, Knäueldrüsen etc. Man erkennt wie die oberen Enden der Haarwurzeln im corium stecken, die unteren Enden dagegen im Fettgewebe des stratum subcutaneum. **Vergr. 15 : 1. Technik:** Konservierung mit Müllerscher Flüssigkeit. Zelloidinschnitte. Färbung mit Haematoxylin und Eosin.

Fig. 2. **Querschnitt** des unteren Teils einer **Haarwurzel** der menschlichen Kopfhaut (28jährig †) bei stärkerer Vergrösserung. Man erkennt den Haarbalg (mit Längs- und Ringfaserbündeln), die Glashaut, die (hier schon verdünnte) äussere Wurzelscheide, innere Wurzelscheide mit ihren beiden Schichten (in der Huxleyschen Schicht reichliche, rot gefärbte Keratohyalinkörner), die cuticulae und den hier nur aus Rindenzellen bestehenden, dunkelpigmentierten Haarschaft. **Vergr. 300 : 1. Technik** wie bei Fig. 1.

Fig. 3. Teil eines zur Stellung der Haarwurzel senkrecht gerichteten Schrägschnittes der menschlichen Kopfhaut (28jährig †). Der Schnitt geht durch das Corium. Uebersichtsbild von **Haarquerschnitten.** Man sieht die Gruppenstellung der Haarwurzeln, die zugehörigen Haarbalgdrüsen und glatten Muskeln, ferner Schweissdrüsen. **Vergr. 20 : 1. Technik** wie bei Fig. 1.

Fig. 4. **Querschnitt** des mittleren Abschnittes einer **Haarwurzel** der menschlichen Kopfhaut (28jährig †). Das Präparat zeigt den Haarbalg mit den Blutkapillaren des Haares, die Glashaut, die breite äussere und schmale innere Wurzelscheide mit ihren beiden Schichten, den Haarschaft mit Mark (rot) und Rindenzellen (grünlichbraun). Die Cuticulae erscheinen als heller Saum. **Vergr. 120 : 1. Technik** wie bei Fig. 1.

Erklärung der Bezeichnungen für Fig. 1—4.

ap = mm. arrectores pilorum
aw = äussere Wurzelscheide
bp = bulbus pili
co = Corium
cu = Cuticula
ep = Epidermis
f = Fettgewebe
fp = Haarbalg
fpl = Längsfaserbündel des Haarbalges
fpo = Ringfasern des Haarbalgs
ga = galea aponeurotica
glh = Glashaut
glsa bzw. *glse* = Haarbalgdrüsen
glsu = Knäueldrüsen
iw = innere Wurzelscheide
iw$_1$ = Henlesche Schicht der inneren Wurzelscheide
iw$_2$ = Huxleysche Schicht der inneren Wurzelscheide
iw$_2$ *gr* = Huxleysche Schicht mit Keratohyalinkörnern
kh = Kolbenhaar
p = Haare
pap = Haarpapillen
rc = retinacula rutis (Verbindungen von Corium und galea aponeurotica)
scp = Haarschaft
scrp bzw. *sczp* = Rindenzellen des Haarschaftes
smrp = Mark des Haarschaftes
stsu = stratum subcutaneum
vc = Kapillargefässe
\+ = in Neubildung begriffene Haare
* = im Beginne des Ausfallens begriffenes Haar, das sich eben von der Papille abgelöst hat
** = Querschnitt einer leeren (nach Haarausfall) zusammengezogenen Wurzelscheide

Digitized by Google

Univ. of California

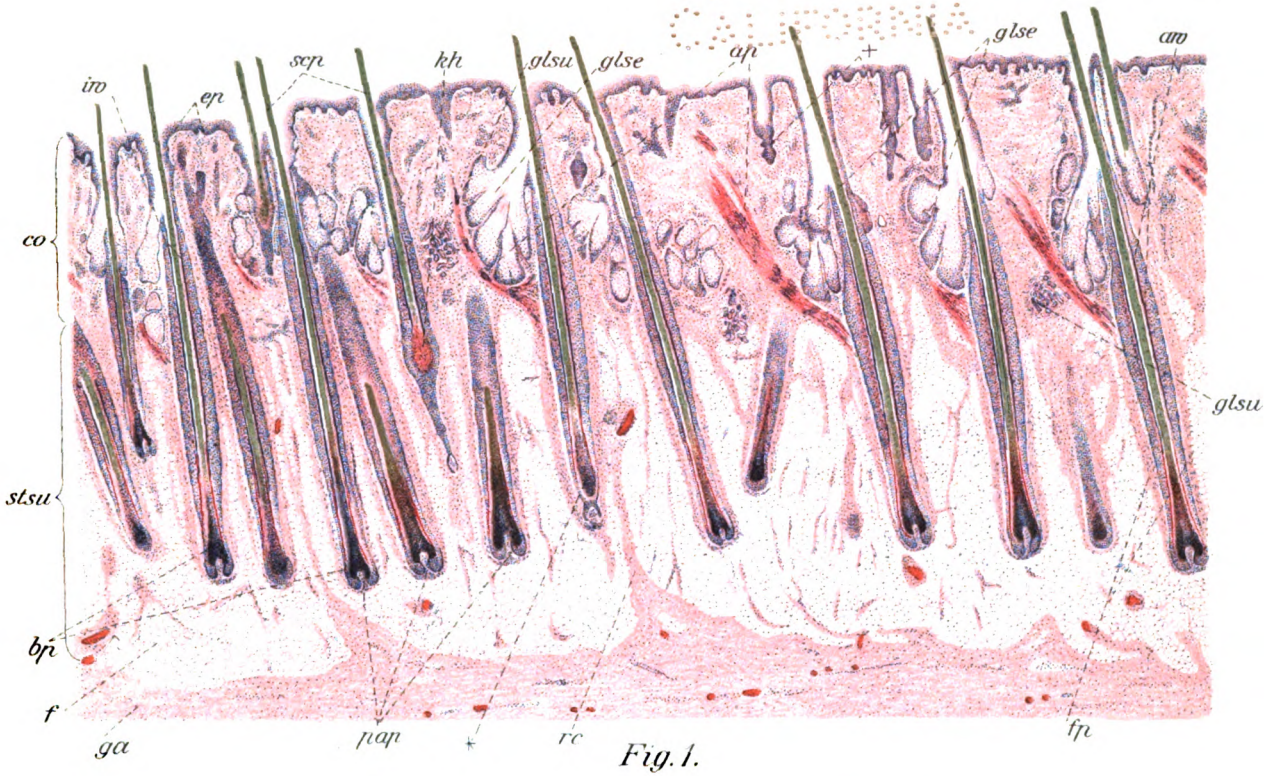

Fig. 1.

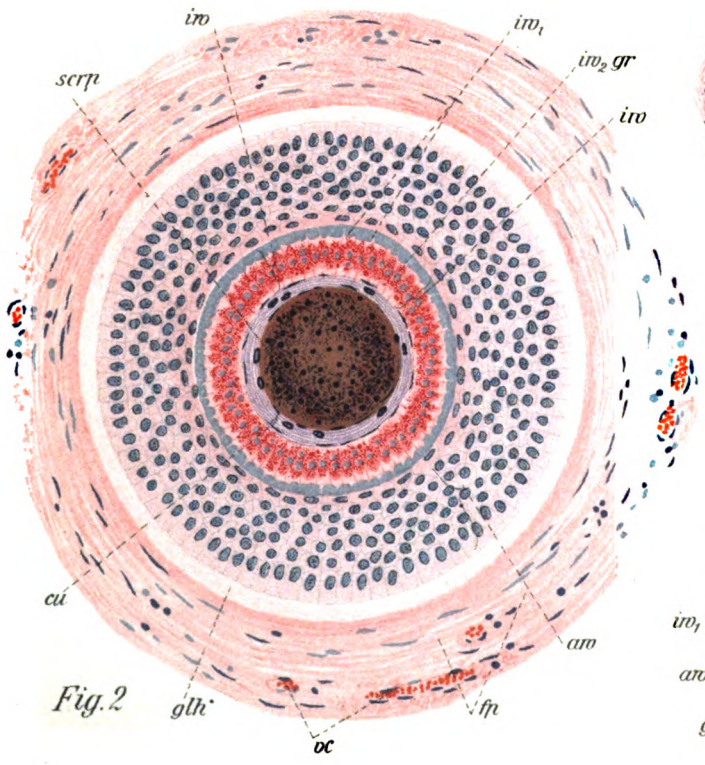

Fig. 2

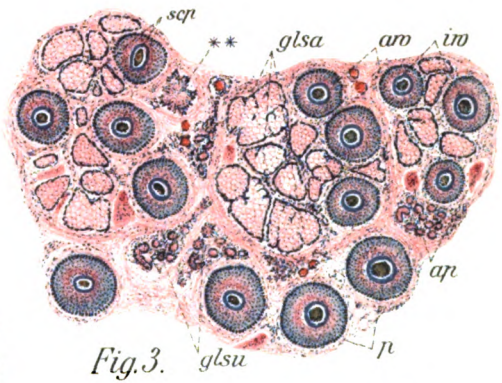

Fig. 3.

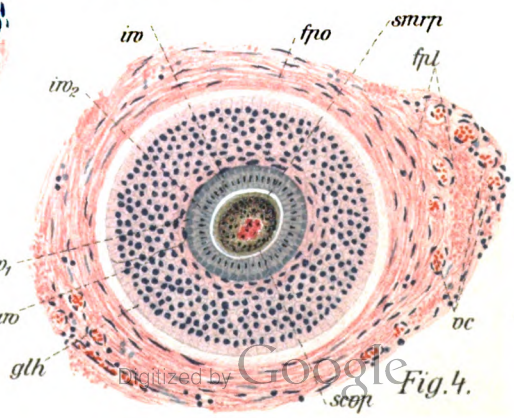

Fig. 4.

Digitized by Google

UNIV. OF
CALIFORNIA

Digitized by Google

Haar bis an seine Spitze ein, reicht aber im ausgebildeten Zustande des Haares nur bis zur Gegend der Talgdrüsenmündung (s. u.).

Die Scheidencuticula verhält sich fast genau so, wie die Haarcuticula, sie besteht aus verhornten Schüppchen, die im untern Teil der Haarwurzel noch kernhaltig sind. Die Huxleysche Schicht setzt sich aus kubischen bis (niedrig) zylindrischen Zellen in einfacher Lage zusammen. Sie enthalten im unteren Abschnitt der Haarwurzel reichlich Keratohyalinkörner.[1]) Die Henlesche Schicht wird von platten Zellen gebildet, die fast stets kernlos sind. Nur im untersten Abschnitt der Haarwurzel, dicht oberhalb des bulbus pili enthalten auch die Zellen der Henleschen Schicht Kerne und (vereinzelte) Keratohyalinkörner. Tab. 47, Fig. 8 Tab. 48, Fig. 2

Die **äussere Wurzelscheide** wiederholt fast genau den Bau des stratum germinativum der Epidermis. Sie stellt überhaupt eine Einsenkung dieser dar und lässt bis in die Gegend der Talgdrüsenmündung oder darüber hinaus auch Reste des stratum corneum und namentlich granulosum erkennen. Sie besteht aus einer wechselnden Zahl von Zellagen (im unteren Abschnitt der Haarwurzel weniger, im oberen Abschnitt mehr), deren äussere zylindrisch, die mittleren rundlich, die inneren (gegen die innere Wurzelsscheide grenzenden) plattrundliche Form haben. Die äussere Wurzelscheide geht da, wo das Haar die Epidermis durchbohrt, ohne Grenze in das stratum germinativum der Epidermis über. Häufiger als die Zellen des letzteren zeigen die Elemente der äusseren Wurzelscheide Mitosen. Tab. 47, Fig. 8 Tab. 48, Fig. 2 u. 4

Die äussere Wurzelscheide reicht nach abwärts nur bis zum Hals der Papille. Bis hierhin lassen sich auch die Schichten der inneren Wurzelscheide verfolgen, doch gehen sie sämtlich (auch die der Henleschen Schicht) in kernhaltige Zellen über. Mit den Zellen, welche die Fortsetzung der äusseren Wurzelscheide darstellen, zusammen, bilden sie hier eine, aus ziemlich gleichartigen Elementen bestehende Masse unpigmentierter und unverhornter Zellen, die den untern Teil der Haarpapille umgibt, also den untern Abschnitt des bulbus pili bildet. Von den verhornenden Bulbuszellen sind sie durch Mangel an Pigment zu unterscheiden. Sie stellen die Matrix für das Längenwachstum des Haares dar und zeigen regelmässig Mitosen. Tab. 47, Fig. 8

Das obere, von den bereits verhornenden Zellen der Haarwurzel gebildete Ende des bulbus pili ist durch starken Pigmentreichtum ausgezeichnet. Insbesondere finden sich hier verzweigte Pigmentfiguren, die wie in das Epithel eingewanderte Melanoblasten aussehen[2]).

Die bindegewebige Hülle des Haares, der Haarbalg[3]), ist nur bei den stärkeren Körperhaaren nachweisbar, bei den Wollhaaren fehlt er gänzlich. Er besteht aus einer innern strukturlosen, bei den meisten stärkeren Körperhaaren recht dicken Glashaut[4]), dann folgen ringförmige Bindegewebsbündel (Ringfaser- Tab. 47, Fig. 8 Tab. 48, Fig. 2 u. 4

[1]) Diese Keratohyalinkörnchen färben sich hier aber intensiv mit sauren Anilinfarbstoffen nicht wie die des stratum granulosum der Epidermis mit basischen Farbstoffen.

[2]) s. a. ob. p. 203. Man hat diese Erscheinung in erster Linie für die Migrationstheorie verwenden wollen.

[3]) Man bezeichnet auch wohl als Haarbalg, folliculus pili, die bindegewebigen und epithelialen Scheiden zusammen.

[4]) Die Glashaut besteht eigentlich aus zwei Schichten. Die äussere dickere, die nicht immer homogen, sondern oft fein gestreift erscheint, ist bindegewebiger Abkunft, eine feinere innere, durchaus homogene Lage ist ein Ausscheidungsprodukt der äusseren Wurzelscheide, also epithelialer Abkunft. Letztere besitzt feine Poren.

Digitized by Google

schicht) und aussen longitudinale (Längsfaserschicht). Letztere allein enthalten elastische Fasern.

Was die Blutgefässe des Haares anlangt, so ist das Haar im engeren Sinne, d. h. die eigentliche Epidermoidalbildung selbst gefässlos, nur die Papille enthält Kapillarschlingen und der (bindegewebige) Haarbalg. Die Nerven des Haares liegen ebenfalls im Haarbalg nicht aber in der Papille, die keine Nerven enthält oder höchstens Blutgefässnerven. Sie bilden teils ringförmige Geflechte um das Haar, teils springen marklos werdende Terminalfasern bis zur Glashaut vor, an der sie in der Längsrichtung des Haares entlang laufen. Zum Teil sollen auch feine Fasern durch die Glashaut hindurch bis zur äusseren Wurzelscheide laufen und zwischen deren Zellen enden.

Tab. 48, Fig. 1 Die Haare sind schräg in die Haut eingepflanzt nicht senkrecht zur Oberfläche. Sie bilden also mit dieser auf der einen Seite einen spitzen, auf der andern einen stumpfen Winkel. Im Bereiche des letzteren findet sich nun bei fast allen stärkeren Körperhaaren, konstant bei den Kopfhaaren, ein glatter Muskel, *arrector pili* genannt. Er entspringt mit einer oder mehreren elastischen Sehnen von den oberen Lagen des corium dicht unter den Papillen und zieht schräg durch den Raum des stumpfen Winkels zum Haarbalg, an dem er sich in der Gegend der Mitte der Länge der Haarwurzel oder etwas unterhalb der Mitte ansetzt. An der Insertionsstelle zeigt sich häufig eine Ausbuchtung des Haarbalges und der äusseren Wurzelscheide [1]). In dem spitzen Winkel, den der *arrector pili* mit dem Haare bildet, liegt auch die Haarbalgdrüse (Talgdrüse), so dass der Muskel nicht bloss als arrector pili, sondern auch als „expressor sebi" funktioniert.

2. Entwicklung der Haare und Haarwechsel.

Da nicht bloss im embryonalen Leben, sondern auch nach der Geburt bis ins höchste Alter hinein sich Haare neubilden können, der Modus der Haarentwicklung, wie er sich vom dritten
Tab. 48, Fig. 1 Embryonalmonat an vollzieht, also auch beim Erwachsenen zu beobachten ist, so soll hier mit einigen
Tab. 53, Worten die Entwicklung der Haare gestreift werden. Die Bildung der Haare geht von zapfenförmigen
Fig. 1 u. 3 Wucherungen der (embryonalen) Epidermis aus. Am blinden Ende des Zapfens zeigt sich frühzeitig eine Anhäufung von Bindegewebszellen, die Anlage der Haarpapille, die bald vom Zapfen als Anlage des bulbus pili umwachsen wird. Die Zellmasse der zapfenförmigen Haaranlage, die der Papille zunächst liegt, bildet sich zur Anlage des Haares und der inneren Wurzelscheide aus (Haarkegel), während die übrigen Zellen des Haarzapfens zur äusseren Wurzelscheide werden. Das Haar selbst wächst also von unten nach oben, die äussere Wurzelscheide dagegen von aussen nach innen.

Das anfangs noch sehr kurze, wachsende Haar wird von der von oben nach unten allmählich verhornenden inneren Wurzelscheide bis an die Spitze umhüllt. Bevor das junge Haar die Hautoberfläche erreicht und nach aussen durchbricht, bildet sich durch Verhornung und vielleicht auch unter nachträglichem Zerfall der achsialen Zellen des Haarzapfens ein der Hautoberfläche paralleler, zunächst geschlossener Kanal, der Haarkanal, in den zuerst die innere Wurzelscheide hinaufrückt, dann aber durch Zerfall der inzwischen verhornten Haarspitze Platz macht, so dass diese dann nach aussen durchbrechen kann.

Bei der Differenzierung des Haarzapfens treten zwei übereinander gelegene Ausbuchtungen auf, von denen die obere die Anlage der Haarbalgdrüse, die untere das sogen. Haarbeet darstellt, d. h. den Keim des sekundären Haares, der sich bis zum Ausfall des primären Haares im Ruhezustand

[1]) Es ist die Stelle des sogen. Haarbeetes (s. a. u.).

Digitized by Google

befindet. Ein solches „Haarbeet" findet sich auch an jedem ausgebildeten Haare[1]) und von hier geht die Regeneration des Haares beim Haarwechsel aus. Ein solcher vollzieht sich regelmässig an fast allen Körperhaaren, besonders häufig an den Wimpern. Dieser Prozess geht so vor sich, dass zunächst die Matrixzellen des bulbus pili ihre Vermehrungstätigkeit einstellen und damit ein weiteres Wachstum des Haares aufhört. Dadurch verhornt der ganze bulbus und wird zu einem soliden Kolben. Tab. 48, Fig. 1
Es entsteht aus dem Papillenhaar ein Kolbenhaar. Dann findet eine Zusammenziehung der Tab. 53, Fig. 3
Zellen der äusseren Wurzelscheide statt, die das Kolbenhaar mit der inneren Wurzelscheide bis zur Stelle des Haarbeetes in die Höhe treibt, wo es zunächst stecken bleibt[2]). Unterhalb dieser Stelle zieht sich die leere kollabierte äussere Wurzelscheide zusammen und hebt damit die Haarpapille, die bestehen bleibt, in die Höhe[2]). Von den Zellen des Haarbeetes aus bildet sich dann eine neue Epithelmasse, die in die alte äussere Wurzelscheide hineinwächst bis zur Papille hin, um hier unter Verhornung der zentralen Partien die Bildung einer neuen inneren Wurzelscheide und eines neuen Haares zu vollziehen. Dieses rückt in die Höhe, verdrängt das Kolbenhaar, das ausfällt, und nimmt allmählich dessen Platz ein.

3. Die Nägel.

Die Nägel, *ungues,* sind verhornte Epidermisplatten, deren Zellen aber noch Tab. 49,
kernhaltig[3]) sind. Die Nagelplatte liegt auf dem sogen. Nagelbett, *matrix unguis,* Fig. 1—3
auf, von dem sich die verhornte Nagelplatte ziemlich scharf abgrenzt. Der Nagel steckt in der Nagelfalz und wird dabei vom Nagelwall überlagert[4]). Nagelwall und -Falz sind Teile der äusseren Haut.

Das Nagelbett ist die Matrix für das Wachstum des Nagels, und zwar der vordere Teil lediglich für das Dickenwachstum des Nagels, der hintere allein für das Längenwachstum. Das Nagelbett wird gebildet vom stratum germinativum der Epidermis (ein stratum granulosum fehlt hier, somit auch Keratohyalin[5]) und vom corium der äusseren Haut. Letzteres trägt hier keine Papillen, sondern parallele, an Blutkapillaren reiche hohe Längsleisten, die nach vorn zu an Höhe zu- Tab. 49,
nehmen. Im hintern Abschnitt des Nagels in der Gegend der lunula[6]), da wo Fig. 1 u. 3
das Längenwachstum des Nagels stattfindet, hören die Leisten allmählich auf und an ihre Stelle treten Papillen. Hier geht die verhornte Nagelplatte ohne scharfe Grenze in das stratum germinativum des Nagelbettes über[7]).

Das Nagelbett ist reich an Blutgefässen, die in den Längsleisten des corium Tab. 49, Fig. 2
ihre kapillare Ausbreitung zeigen. Ebenfalls zahlreich sind die Nerven, welche

[1]) Die Stelle des Haarbeets ist als eine Verdickung der äusseren Wurzelscheide in der Gegend des Ansatzes des arrector pili leicht zu beobachten.

[2]) Die Anschauungen der Autoren über die Art des Haarwechsels gehen z. T. auseinander. So nehmen manche an, dass die Papille des ausfallenden Haares zugrunde geht, sich also nicht erhält und daher auch nicht zur Papille des Ersatzhaares werden kann. Vielmehr soll sich für das Ersatzhaar stets eine neue Papille bilden. Die Deutung des so oft zu beobachtenden Bildes (vgl. Taf. 48, Fig. 1 und Taf. 53, Fig. 3), dass ein Epithelstrang im Bereiche des Kolbenhaares nach einer Papille zieht, als leere Wurzelscheide des ausfallenden (Kolben-)haares, wäre danach irrig; es würde sich vielmehr bereits um den verlängerten und in die Tiefe gewachsenen Haarkeim des Ersatzhaares handeln. Das ausfallende Kolbenhaar soll durch Verkürzung des unteren Teiles des Haarbalges gehoben werden. — Es soll zwischen Anlage des (embryonalen) Primärhaares und der der Sekundärhaare (Ersatzhaare) ein ähnlicher Zusammenhang bestehen, wie zwischen Anlage des Milchzahnes und des Ersatzzahnes (s. ob. p. 121). Nur das embryonale Primärhaar entsteht von der Epidermisoberfläche, bei Tieren oft sogar von einer Hervorragung dieser, alle Ersatzhaare von der Wurzelscheide aus (den sogen. Haarbeeten anderer Autoren. — s. ob.).

[3]) Deswegen sind die Zellen aber doch abgestorben und nicht mehr teilungsfähig.

[4]) Das Eponychium ist die Hornschicht des Nagelwalls, welche auf die Nagelplatte übergreift.

[5]) S. a. ob. p. 202.

[6]) Näheres siehe Sobotta, deskript. Anat. dies. Verl. 1904—07.

[7]) Manche Autoren bezeichnen nur diesen hinteren Teil des Nagelbettes als matrix. Auch wird als Nagelbett vielfach nur der bindegewebige Teil bezeichnet, das stratum germinativum also zum Nagel selbst gerechnet.

Digitized by Google

Tafel 49. **Drüsen der Haut, Nagel.**

Fig. 1. Querschnitt des **Nagels** eines 2jährigen Kindes. Das Präparat zeigt etwa $^2/_3$ des gesamten Querschnittes. Uebersichtsbild vom Verhalten der Nagelplatte zum Nagelbett, zum Nagelwall und der Nagelfalz. **Vergr. 20:1. Technik:** Konservierung in Müllerscher Flüssigkeit. Zelloidinschnitte. Färbung mit Haematoxylin und Eosin.

Fig. 2. Hinterer Teil des Längsschnittes des **Nagels** eines neugeborenen Kindes. Uebersichtsbild von Nagelplatte, Nagelfalz, Nagelmatrix. **Vergr. 25:1. Technik:** wie bei Fig. 1.

Fig. 3. Teil eines Querschnittes des **Nagels** eines Kindes. Man sieht die Hornschicht der Nagelplatte und das stratum germinativum des Nagelbetts mit den hohen (querdurchschnittenen) Längsleisten des Nagels. **Vergr. 60:1. Technik** wie bei Fig. 1.

Fig. 4. Teil eines Durchschnittes durch eine **Talgdrüse** des menschlichen Nasenflügels (28jährig †). Das Präparat zeigt die Zellen der Drüsen in den verschiedenen Stadien der Sekretion bis zur Anfüllung des ganzen Zelleibes mit Sekrettropfen und Degeneration des Kerns. **Vergr. 280:1. Technik** wie bei Fig. 1.

Fig. 5. Teil eines Durchschnittes eines Lappens der menschlichen **Milchdrüse** zur Zeit der Lactation (•). Man sieht einige, durch Bindegewebe getrennte Läppchen, in der Mitte einen grösseren Ausführungsgang. **Vergr. 50:1. Technik:** Konservierung in Sublimatlösung. Paraffinschnitte. Färbung mit Haematoxylin und Eosin.

Fig. 6. Zwei Tubuli der **Milchdrüse** bei stärkerer Vergrösserung. Man sieht teils Epithelzellen von zylindrischer Gestalt ohne Sekrettropfen, zum grössten Teil zeigen die Zellen jedoch grössere oder kleinere Vakuolen (das in diesen enthaltene fettige Sekret ist durch die Behandlung des Präparates mit fettlösenden Substanzen aufgelöst). **Vergr. 420:1. Technik** wie bei Fig. 5.

Fig. 7. Querschnitt eines **Schweissdrüsenknäuels** der Achselhöhle des Menschen (22jährig †). Man sieht Quer-, Schräg- und Flachschnitte des Drüsenschlauches; auf letzteren treten die glatten Muskelfasern bereits bei dieser Vergrösserung als feine Streifen hervor. Das Lumen des Schlauches ist weit, das Epithel hoch (zylindrisch). **Vergr. 50:1. Technik:** Konservierung in Zenkerscher Lösung. Zelloidinschnitte. Färbung mit Haematoxylin und Eosin.

Fig. 8. Ein einzelner Querschnitt eines **Schweissdrüsenknäuel**abschnitts der Achselhöhle des Menschen bei stärkerer Vergrösserung. Man sieht deutlich die membrana propria, dann die in Abständen liegenden Querschnitte der glatten Muskelfasern (bald ist der Kern, bald der Zelleib getroffen), ferner das hochzylindrische Epithel. **Vergr. 160:1. Technik** wie bei Fig. 1.

Fig. 9. Teil eines Flachschnittes der Wand eines Schweissdrüsenschlauches der Achselhöhle des Menschen. Die glatten Muskelfasern mit ihren Kernen treten jetzt sehr deutlich hervor. **Vergr. 160:1. Technik** wie bei Fig. 7.

Fig. 10. **Knäueldrüse** der Kopfhaut des Menschen. Infolge der grossen Dicke des Schnittes ist die Drüse trotz ihrer Biegungen der ganzen Länge nach getroffen. Die relativ kurzen Knäueldrüsen der Kopfhaut liegen der ganzen Ausdehnung nach im Bereiche des Corium. **Vergr. 45:1. Technik** wie bei Fig. 1.

Erklärung der Bezeichnungen für Fig. 1—10.

bd = Bindegewebe
bdh = bindegewebige Hülle
bdk = Bindegewebskerne
bg = Blutgefässe
dl = Drüsenausführungsgang
ek = Epithelkerne
ep = Eponychium
epi = Epidermis
epz = Epithelzellen
glm = glatte Muskelfasern
glsu = Knäueldrüse
k = Kerne der glatten Muskelfasern
k_1 = intakte runde Kerne
k_2 = zackige zugrunde gehende Kerne
kn = Knäuel der Knäueldrüse
kr = Kernrest einer abgestorbenen Zelle
l = Lumen der Drüsen bzw. Leisten des Nagelbettes
mp = membrana propria
nb = Nagelbett
nb_1 = epithelialer Abschnitt des Nagelbettes
nb_2 = bindegewebiger Abschnitt des Nagelbetts
nf = Nagelfalz
npl = Nagelplatte
nw = Nagelwall
pa = Papillen
s = Sekret
tu = Tubuli bzw. Tubulo-alvei
va = Vakuolen
× = Anschnitt der Wand des Ganges

Digitized by Google

UNIV. OF

Tab. 49.

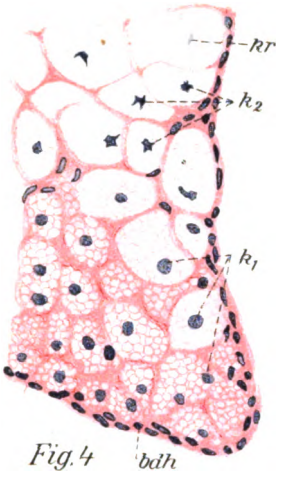

Fig. 4

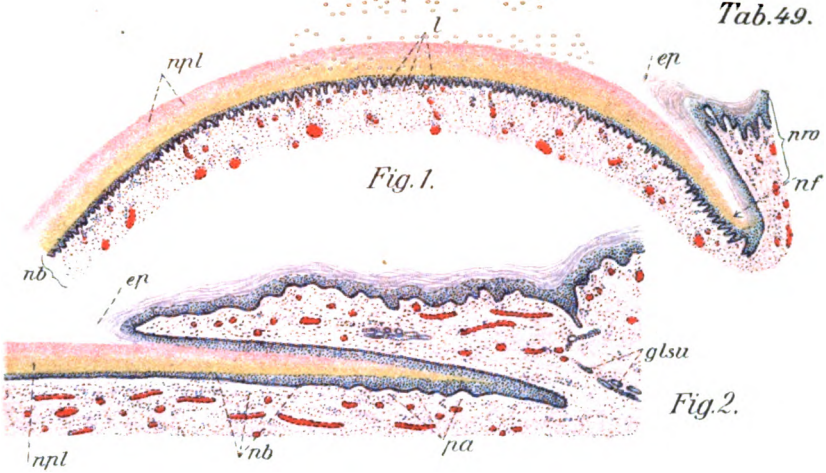

Fig. 1.

Fig. 2.

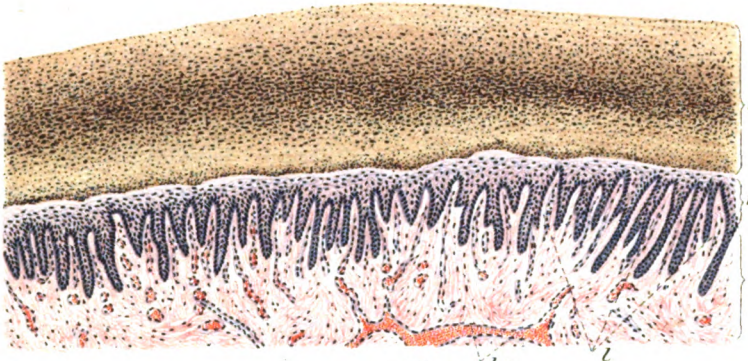

Fig. 3.

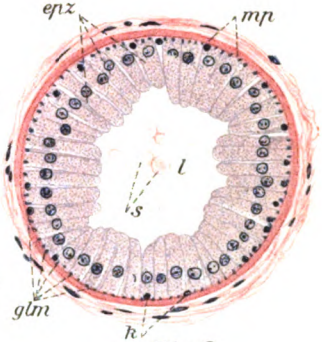

Fig. 8.

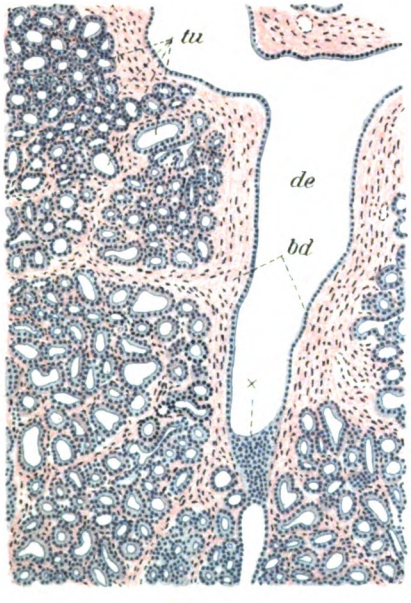

Fig. 5.

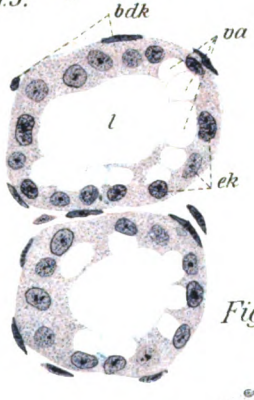

Fig. 6.

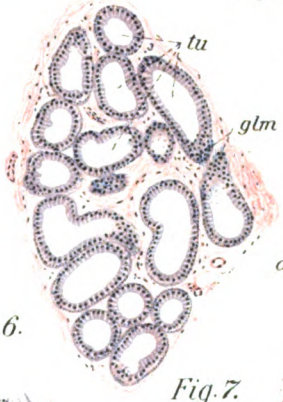

Fig. 7.

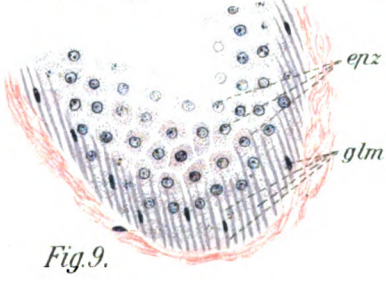

Fig. 9.

Fig. 10.

Digitized by Google

UNIV. OF
CALIFORNIA

Digitized by Google

bis in das Epithel vordringen. Auch Nervenendkörperchen kommen im corium des Nagelbettes vor (Golgi-Mazzonische Körperchen), ferner aufgeknäuelte und z. T. eingekapselte Endigungen.

4. Die Drüsen der Haut.

Die Drüsen der Haut zerfallen in zwei Abteilungen; erstlich Talgdrüsen oder Haarbalgdrüsen *(glandulae sebaceae)*, zweitens Knäuel- oder Schweissdrüsen *(glandulae sudoriferae)*.

Die Haarbalgdrüsen, *glandulae sebaceae*, kommen als Anhänge der grösseren Haarbälge vor oder umgeben die kleineren (Lanugo-) Haare; sie liegen stets im corium, und zwar in dessen oberer Schicht. An einzelnen Stellen des Körpers finden sie sich selbständig ohne Haare: labia minora, Lippenrot, glans penis, praeputium. Sie sind teils unverästelte, teils verästelte, alveoläre Einzeldrüsen, deren weite, kurze Ausführungsgänge neben den Haaren ausmünden, oder um die (feineren) Haare herumgelegen sind. Ueberhaupt haben gerade die feinen Wollhaare grosse, mächtige Talgdrüsen, die starken Körperhaare kleine. Der Ausführungsgang wird durch eine unmittelbare Fortsetzung der äusseren Wurzelscheide (s. ob. p. 208) des Haares dargestellt, aus dem auch die Drüse ihren Ursprung nimmt. Das geschichtete Plattenepithel geht dann allmählich in das Drüsenepithel über. Tab. 49, Fig. 4 Tab. 48, Fig. 1 u. 3 Tab. 46, Fig. 5

Die Drüsensäckchen besitzen kein eigentliches Lumen, sondern sind mit den Drüsenzellen ganz erfüllt. Letztere sind in der Peripherie des Alveolus kubisch und klein, werden aber durch Bildung von fettähnlichen Sekrettropfen im Protoplasma gegen das Innere des Säckchens immer grösser und stärker vakuolisiert. Gleichzeitig mit vermehrter Talgbildung schrumpft der Zellkern, so dass die im Zentrum des Alveolus gelegenen Zellen nur aus einer Summe von Fetttropfen[1]) ohne Kern bestehen, die zunächst noch von einer Membran umgeben werden, dem Rest der vakuolisierten Zelle. Auf diese Weise, also unter Zugrundegehen der Drüsenzellen, entsteht das Sekret, der Hauttalg, sebum. Der Ersatz der durch die Sekretion zugrunde gehenden Zellen geschieht von den wandständigen Zellen aus, in denen man mitotische Kernteilungen findet. Tab. 49, Fig. 1

Eine bindegewebige, mit dem Haarbalg zusammenhängende Hülle umgibt jede Talgdrüse, deren Grösse zwischen 0,2 und 2 mm schwankt. Die grössten sind die der Nasenflügel. Völlig fehlen die Talgdrüsen nur an der vola manus und planta pedis.

Die Knäuel- oder Schweissdrüsen, *glandulae sudoriferae*, sind lange, tubuläre, in der Regel[2]) unverzweigte Einzeldrüsen, die am blinden Ende stark aufgeknäuelt sind. Nur der Knäuel ist der sezernierende Abschnitt der Drüse, der meist gerade oder nur schwach geschlängelt verlaufende Teil der Drüse der Ausführungsgang. Tab. 49, Fig. 7—10 Tab. 47, Fig. 1 u. 2

Letzterer zerfällt wieder in zwei Abschnitte, den intraepidermoidalen und den im Corium verlaufenden Teil. Im ersteren besitzt der Gang überhaupt keine eigene

[1]) Es handelt sich nicht um eigentliches Fett, sondern um Körper von fettähnlicher Beschaffenheit.

[2]) Gelegentlich kommen bei den starken Axillar- und Zirkumanaldrüsen Gabelungen vor.

Digitized by Google

Wand, sondern besteht aus einem, die Epidermis durchsetzenden geschlängelten Kanal, der im Bereiche des stratum corneum (wo dieses erhebliche Dicke besitzt s. ob. p. 202) Tab. 47, korkzieherartige Windungen macht. Er mündet auf der Schweisspore, *porus sudoriferus* aus. Soweit der Ausführungsgang der Knäueldrüse im Corium verläuft, besteht er aus einer feinen, strukturlosen membrana propria und einem 2—3 schichtigen kubischen Epithel [1]), das ein ziemlich enges Lumen umschliesst. Es geht an der Grenze der Epidermis in die Zellen des stratum germinativum über.

Der Drüsenknäuel hat wesentlich weiteres Lumen als der Ausführungsgang. Tab. 49, Fig. 8 Er besteht nur aus einem einschichtigen, kubischen bis niedrigzylindrischen Epithel, dessen Zellen Sekretkörnchen, häufig auch Fett- und Pigmentkörnchen enthalten. Dieses Epithel sitzt nun nicht unmittelbar der membrana propria auf, sondern wird von ihr durch eine einfache, aber durchaus nicht kontinuierliche [2]) Lage feiner, spindelförmiger glatter Muskelfasern getrennt. Diese Muskelzellen setzen sich ohne Grenze in die tieferen Lagen des Epithels des Ausführungsganges fort und sind daher als epitheliale glatte Muskelfasern aufzufassen. Nach aussen folgt dann die strukturlose membrana propria.

Eine feine bindegewebige Hülle umgibt den Ausführungsgang und den Drüsen- Tab. 49, Fig. 10 knäuel. Die kleineren Knäueldrüsen liegen vollkommen im Bereiche des corium, Tab. 48, Fig. 1 die grösseren mit ihren Knäueln an der Grenze von corium und tela subcutanea, Tab. 47, Fig. 1 die grössten zwischen den Fetträubchen der letzteren.

Die Knäueldrüsen fehlen nur an wenigen Stellen der äusseren Haut (praeputium und glans penis). Besonders zahlreich sind sie in der Haut der vola manus und planta pedis, besonders grosse Drüsen (Knäuel bis 5 mm Grösse gegenüber 0,2—0,5 der meisten übrigen Stellen der Haut) finden sich bei den axillaren und Zirkumanaldrüsen.

Die Knäuel der Schweissdrüsen sind von einem reichen Kapillarnetz umgeben (s. a. ob. p. 203); marklose Nervenfasern bilden ein Geflecht auf der membrana propria und dringen auch durch diese hindurch bis zwischen die Epithelzellen.

Die Milchdrüse.

Die Milchdrüse ist eine grosse Hautdrüse oder vielmehr ein Haufen (ca. Tab. 49, 1 bis 20) kleinerer zusammengesetzt-tubuloalveolärer Drüsen. Fettreiches Binde- Fig. 5 u. 6 gewebe umschliesst die einzelnen Drüsenkörper zu einer scheinbar gemeinsamen Drüse, so dass jede einzelne Drüse einem Lappen (lobus) der gesamten Milchdrüse entspricht [3]). Die Ausführungsgänge der einzelnen Milchdrüsen zeigen kurz vor ihrer Mündung auf der Brustwarze eine Erweiterung, den *sinus lactiferus*.

Die sezernierenden Endkammern enthalten während der Schwangerschaft kubisches bis zylindrisches Epithel, das jedoch je nach dem Sekretionszustand verschieden hoch (nach Entleerung des Sekretes fast platt) ist. Es enthält gegen Ende der Gravidität Fetttröpfchen und umschliesst ein relativ weites Lumen.

[1]) Gegen das Lumen hin bildet die innerste Zellage häufig eine Art Cuticularsaum, der im Bereiche des Drüsenknäuels in eine bürstenbesatzähnliche Bildung übergehen kann.

[2]) An den kleineren Schweissdrüsen ist die glatte Muskulatur nur unvollkommen ausgebildet.

[3]) Näheres siehe Sobotta, deskript. Anat. dies. Verl. 1904—07).

Digitized by Google

Die Sekretion der Michdrüsenzellen lässt sich sehr leicht erkennen, weil ausser einem flüssigen, eiweisshaltigen (Casein) Sekret auch ein geformtes (Fetttropfen) geliefert wird. Die Fettkügelchen entstehen zunächst in Gestalt feiner Tröpfchen in der Zelle, nehmen an Grösse zu und werden zuletzt vom Lumen nur noch durch einen dünnen Protoplasmasaum getrennt. Auch dieser zerreisst schliesslich und der Fetttropfen gelangt ins Lumen. Die sekretleere Zelle erscheint dann, da der Fetttropfen so lange er im Protoplasma der Zelle lag den Kern gegen die Wand drückte, niedrig, häufig mit abgeplattetem Kern. Ausser den Fetttropfen findet man auch Sekretgranula[1]).

Nach Entleerung des Fetttropfens nimmt die Zelle wieder an Höhe zu und kann von neuem Milch (Fetttropfen) sezernieren. Ein Zugrundegehen der Zelle (nicht einmal ein partielles) findet also bei der Milchsekretion im Gegensatz zur Talgbildung (s. ob. p. 211) nicht statt. Auf das Epithel folgen feine, verzweigte Korbzellen und eine membrana propria. Tab. 49, Fig. 6

Das interstitielle Bindegewebe der Milchdrüse ist reich an Leukocyten, auch eosinophilen. Zur Zeit der Gravidität, namentlich gegen Ende dieser, wandern Leukocyten in die Endkammern der Drüse, nehmen Fetttröpfchen von deren Epithelzellen auf und kommen mit solchen stark beladen ins Lumen zu liegen, wo sie den Namen Colostrumkörperchen führen. Sie bilden die geformten Elemente des Colostrums, d. h. des zur Zeit der Geburt auftretenden Sekretes der Milchdrüse (die eigentliche Milchbildung beginnt erst einige Tage nach der Geburt). Nach der Geburt, wenn die Sekretionstätigkeit der Drüse im vollen Gange ist, nimmt die Masse des interstitiellen Gewebes und der Leukocyten nicht unerheblich ab.

Die Ausführungsgänge der Milchdrüse bestehen bis zur Gegend des sinus lactiferus aus einem niedrig-zylindrischen Epithel, das in der Gegend des Sinus in das geschichtete Plattenepithel der Epidermis allmählich übergeht. Auf das Epithel folgt eine membrana propria und Bindegewebe (keine Muskulatur[2]). Tab. 49, Fig 5

Das oben geschilderte Verhalten der Milchdrüsen ist das im Zustand der Lactation. Da die Drüse aber im Gegensatz zu den meisten anderen des Körpers nur periodisch in Tätigkeit tritt und beim männlichen Geschlechte in der Regel niemals, so äussert sich dieser Zustand auch in dem mikroskopischen Verhalten des Organs. Im Kindes- und Greisenalter und beim männlichen Geschlechte besteht die Drüse nur aus den Ausführungsgängen. Nach Eintritt der Pubertät bilden sich beim weiblichen Geschlechte auch Endkammern, doch erst während der Gravidität findet eine erhebliche Vermehrung dieser auf Kosten des anfangs sehr reichhaltigen interstitiellen Gewebes statt. Die volle Ausbildung erreicht die Drüse erst einige Tage nach der Geburt. Während der Dauer der Lactation bleibt sie auf diesem Höhepunkt stehen. Lässt diese nach, so beginnt wiederum eine Vermehrung des interstitiellen Gewebes auf Kosten der Drüsenmasse, bis der vor Beginn der Gravidität bestehende Zustand ungefähr wieder erreicht ist.

Die Milchdrüse geht nicht aus Talgdrüsen hervor, sondern aus Knäueldrüsen. Eine Mittelstellung zwischen beiden nehmen vielleicht die von gewöhnlichen Schweissdrüsen in mehrfacher Hinsicht verschiedenen, verästelt-tubulösen Drüsen des Warzenhofes ein, die mit grossen Talgdrüsen zusammen die *glandulae areolares* (Montgomery) darstellen.

Die Milch, *lac*, besteht im mikroskopischen Bilde aus zahlreichen feinen, im Mittel 2—5 μ grossen Fetttröpfchen und nur vereinzelten zelligen Elementen.

[1]) Diese sind dann die Vorstufen der eiweisshaltigen Sekretbestandteile der Milch.

[2]) Nur in der Nähe der Mündung auf der Brustwarze legen sich Bündel der glatten Muskulatur um deren Gänge.

Digitized by Google

Letztere, oft mit gefärbten Fetttropfen dicht beladen, bilden den Hauptbestandteil des Colostrums (s. ob.), in dem freie Fetttropfen noch fehlen.

Die Blutgefässe der Milchdrüse bilden dichte Kapillarnetze um die Endkammern. Aehnlich verhalten sich die sehr reichlichen Lymphgefässe. Die Nerven gehen teils zu den Blutgefässen, teils zu den Drüsenläppchen, wo sie sich an den Endkammern wie die Nerven der Speicheldrüsen verhalten.

XI. Sehorgan.

Das Sehorgan (besser der Sehapparat) zerfällt in den Augapfel, bulbus oculi, und seine Hilfsapparate. Letztere sind 1. die Augenlider und die Conjunctiva, 2. der Tränenapparat, 3. die Bewegungsvorrichtungen des Auges (Muskeln, Sehnen, Fascien). Letztere zeigen in mikroskopischer Hinsicht keine Besonderheiten und werden daher hier nicht besonders besprochen.

Der Augapfel.

Der Augapfel, *bulbus oculi*, stellt eine ziemlich regelmässig gestaltete, hohle, dünnwandige
Tab. 50, Fig. 1 Kugel dar, deren Inhalt grösstenteils ein flüssiger oder fast flüssiger ist. Dem vorderen Ende der Kugel sitzt eine Kalotte kleineren Radius auf.

Die Wandung der Kugel bilden die drei Augenhäute, tunica externa s. fibrosa (= sclera + cornea), tunica media s. vasculosa (uvea), tunica interna s. retina. Die vordere Kalotte wird nur von einer Haut, der tunica externa (cornea) begrenzt.

Der Hohlraum des Augapfels wird durch eine, im Zentrum durchlöcherte Scheidewand der mittleren Augenhaut, die Iris, in einen grossen hinteren und kleinen vorderen geteilt. Das Loch der Iris, die Pupille, verschliesst ein, im hinteren Hohlraum des Auges gelegener bikonvexer Körper, die Linse.

Der Raum hinter der Linse wird grösstenteils vom Glaskörper erfüllt (bis auf die sogen. hintere Augenkammer), dessen oberflächliche Lage an seiner Vorderfläche sich zur zonula ciliaris verdickt. Der Raum zwischen Iris und Hornhaut heisst vordere Augenkammer und enthält Flüssigkeit. An die hintere Fläche des Bulbus tritt, der nasalen Seite näher als der temporalen, der nervus opticus. (Näheres siehe Sobotta, deskript. Anat. dies. Verl. 1904—07.)

1. Die äussere Augenhaut, *tunica externa bulbi.*

Tab. 50, Fig. 1 Der vordere durchsichtige Abschnitt der äusseren Augenhaut, die **Hornhaut** oder **cornea**, besteht der Hauptmasse nach aus geformtem Bindegewebe von
Tab. 51, sehr regelmässiger Anordnung zu scharf begrenzten Bündeln. Der Vorderfläche der
Fig. 2, 7, 8 im übrigen rein bindegewebigen Haut sitzt ein Epithel auf. Die Dicke der Hornhaut schwankt zwischen 0,8 mm (Scheitel) und 1,1 mm (Randpartien).

Man unterscheidet gewöhnlich rein deskriptiv an der Hornhaut fünf Schichten von vorn nach hinten gerechnet: 1. das Epithel, 2. die vordere Basalmembran (Bowmansche Haut, lamina elastica anterior), 3. die substantia propria corneae, 4. die hintere Basalmembran, lamina elastica posterior (Descemetsche Haut), 5. das Endothel der vorderen Augenkammer.

Digitized by Google

Das Epithel der Hornhaut geht am Hornhautrand unmittelbar in das Epithel der Conjunctiva über. Es ist wie dieses ein geschichtetes Plattenepithel, hat aber keine Papillen und nur wenige Lagen platter Zellen. Auf die untere zylindrische Schicht[1]) folgen in der Regel noch 2 Lagen rundlicher und 2 Lagen platter Zellen. Die Dicke des Epithels beträgt am Hornhautscheitel ca. 50 μ, in der Gegend des Hornhautrandes wird das Epithel etwas dicker (ca. 80 μ). Tab. 51, Fig. 2 u. 8

Die vordere Basalmembran ist beim Menschen[2]) sehr deutlich und hat eine Dicke von 10—12 μ. Sie stellt nur eine besonders modifizierte, fast homogen erscheinende und zellfreie Lage der substantia propria corneae dar, in die sie auch ohne Grenze übergeht. Sie ist nicht elastischer, sondern rein bindegewebiger Natur, wie die Propria selbst.

Die *substantia propria corneae* bildet die Hauptmasse der Hornhaut (etwa $^{9}/_{10}$ der ganzen Dicke). Sie besteht aus fibrillärem Bindegewebe von besonderer und z. T. sehr verwickelter Struktur. Ihre Bündel sind von zahlreichen übereinandergelegenen, platten und dünnen, aber deutlich getrennten[3]) Lamellen verkittet. Die Lamellen liegen stets der Hornhautoberfläche parallel; innerhalb einer Lamelle laufen alle Fasern parallel, in den verschiedenen Lamellen dagegen in den verschiedensten Richtungen.[4]) Zwischen je 2 Lamellen findet sich eine geringe Menge Kittsubstanz und die platten Hornhautzellen (Hornhautkörperchen, fixe Hornhautzellen)[5]). Es sind das extrem platte, stark verästelte Bindegewebszellen mit langen, verzweigten, platten Ausläufern, mittels derer sie mit benachbarten Zellen zusammenhängen und so — namentlich bei manchen Tieren — sehr regelmässige Maschen bilden. Sie liegen in entsprechend gestalteten Lücken (Hornhautkörperchen), welche durch feine, die Ausläufer der Zellen enthaltende Kanälchen (Hornhautkanälchen) miteinander verbunden sind. Ob dieses Lücken- und Kanalsystem als ein perizelluläres Saftlückensystem aufzufassen ist, ist noch fraglich[6]). Tab. 51, Fig. 7 — Tab. 3, Fig. 3

Die *lamina elastica posterior* ist beim Menschen eine dünne, 6—10 μ dicke, vollkommen strukturlose Haut, die im Gegensatz zur vorderen Basalmembran vielleicht dem elastischen Gewebe näher steht.[7]) Die dickeren Ränder der Haut lösen sich durch Aufsplitterung am Iriswinkel in das Gewebe des ligamentum pectinatum iridis auf (s. u.) und stellen jedenfalls kein elastisches Gewebe dar.

Das Hornhautendothel ist der auf der Hinterfläche der Haut gelegene Abschnitt der endothelialen Auskleidung der vorderen Augenkammer. Es ist streng einschichtig und besteht aus vollkommen epithelartigen, sechseckigen, platten Zellen mit rundlichen oder polymorphen Kernen[8]). Tab. 51, Fig. 7

[1]) Die Kerne der Zylinderzellen liegen regelmässig im obern Abschnitt der Zelle.

[2]) Bei den meisten Säugetieren ist die Bowmansche Haut nur schwach oder gar nicht ausgebildet.

[3]) An den Grenzen der einzelnen Lamellen scheinen besondere Grenzhäutchen vorzukommen.

[4]) Ausser den in den Lamellen gelegenen Bindegewebsbündeln gibt es feinere, sogen. fibrae arciformes, welche die einzelnen Lamellen verbinden und durchsetzen. Besonders zahlreich sind sie im vorderen Abschnitt der Hornhaut, wo sie auch die Bowmansche Haut mit den vorderen Lamellen verbinden. In den Lamellen selbst kommen spärlich sehr feine Fasern vor, die sich von den Bindegewebsfasern unterscheiden und von manchen für elastische Fasern gehalten werden.

[5]) So genannt, weil ausserdem auch Wanderzellen in der Hornhaut vorkommen.

[6]) Nach der einen Anschauung sollen die Hornhautzellen den Raum der Saftlücke nur teilweise, nach der anderen ihn vollkommen ausfüllen; im letzteren Falle würde von einem perizellulären Saftraum keine Rede sein.

[7]) Sie soll vom Endothel (der Hinterfläche) aus entstehen. Ihre elastische Natur ist sehr zweifelhaft.

[8]) Bei manchen Säugetieren sind die Kerne nieren- oder hufeisenförmig und enthalten in der Ausbuchtung das Centrosoma in Gestalt eines Diplosoms. Auch verschiedenartige Zelleinschlüsse sind am Hornhautendothel beobachtet worden.

Digitized by Google

Tafel 50. **Augapfel, Sehnerv.**

Fig. 1. Meridionaler Durchschnitt des menschlichen **Augapfels** (28jährig †). Es ist das Präparat zu etwa $^2/_3$ dargestellt. Uebersichtsbild vom Bau des Augapfels. Der bei der Färbung kaum sichtbare Glaskörper ist nicht mit dargestellt, die etwas gefaltete Netzhaut glatt gelegt dargestellt. Es ist die Stelle des Sehnerveneintritts getroffen, dieser selbst eine Strecke weit der Länge nach durchschnitten. **Vergr. $7^3/_4$:1. Technik:** Konservierung in Chromsäurelösung 2‰. Zelloidinschnitte. Färbung mit Haematoxylin und Pikrofuchsin nach van Gieson.

Fig. 2. Teil eines meridionalen Durchschnittes des menschlichen **Augapfels** (12jähriges Kind). Es ist die Gegend des corpus ciliare dargestellt. Man sieht den Ciliarmuskel, die vielfach der Fläche nach angeschnittenen Ciliarfortsätze mit den zwischen ihnen entspringenden Zonulafasern, die Iriswurzel mit dem ligamentum pectinatum iridis, den Schlemmschen Kanal. Muskel gelb, Bindegewebe rot. **Vergr. 36:1. Technik** wie bei Fig. 1.

Fig. 3. Querschnitt des **Sehnerven** eines erwachsenen Mannes (21jährig †) in der Nähe des Augapfels. Es ist der Nerv mit samt seinen Häuten durchschnitten. Man erkennt Dural-, Arachnoideal- und Pialscheide, ferner die Fortsetzungen der Pia mater in Gestalt von Septen in den Nerven, namentlich das grosse Septum mit den vasa centralia retinae. Der Unterschied von Neuroglia und Bindegewebe der Pia mater tritt bei dieser Färbung nicht deutlich hervor. Man sieht ferner die zahlreichen feinen Bündel des Nerven. **Vergr. 22:1. Technik:** Konservierung in Müllerscher Flüssigkeit. Färbung mit Pikrofuchsin.

Fig. 4. Kleiner Abschnitt des in Fig. 3 abgebildeten **Sehnervenquerschnittes** des Menschen. Man sieht ein kleineres und ein grösseres sowie Teile von weiteren Nervenbündeln. Diese lassen zahlreiche, sehr feine Nervenfaserquerschnitte erkennen, die fast alle gleiches Kaliber haben, dazwischen liegen Gliakerne. Die trennenden Septen bestehen teils aus Bindegewebe, teils aus Neuroglia (beide sind nicht deutlich zu unterscheiden). **Vergr. 200:1. Technik** wie bei Fig. 3.

Erklärung der Bezeichnungen für Fig. 1—4.

acr = arteria centralis retinae
ar = arachnoidea
bk = Bindegewebskerne
ch = chorioidea
cl = Linsenkapsel und Linsenepithel
co = Cornea
cob = conjunctiva bulbi
du = Duralscheide
fc = fovea centralis
fn = Nervenbündel
glk = Gliakerne
ir = Iris
ip = Pigmentschicht der Iris
k = Kerne der pia mater
kz = Kernzone des Linsenaequators
lc = lamina cribrosa
le = Linse
lp = ligamentum pectinatum iridis
mc = Ciliarmuskel
*mc*1 = radiäre und zirkuläre Bündel des Ciliarmuskels
*mc*2 = meridionale Bündel des Ciliarmuskels
msph = m. sphincter pupillae
nf = Nervenfasern
no = Sehnerv
ors = ora serrata
po = papilla n. optici
pi = Pigmentepithel
pm = pia mater
prc = processus ciliares
ret = Retina
scl = Sclera
se = Septen des Sehnerven
sv = sinus venosus (Schlemmii)
tmr = Sehne des m. rectus medialis
vc = vasa centralia retinae
vcr = vena centralis retinae
zf = Zonulafasern
\+ = angeschnittene Ciliarfortsätze (Flachschnitte der pars ciliaris retinae)
* = lockeres Bindegewebe in der Umgebung des Sehnerven

Digitized by Google

Univ. of California

Tab. 50.

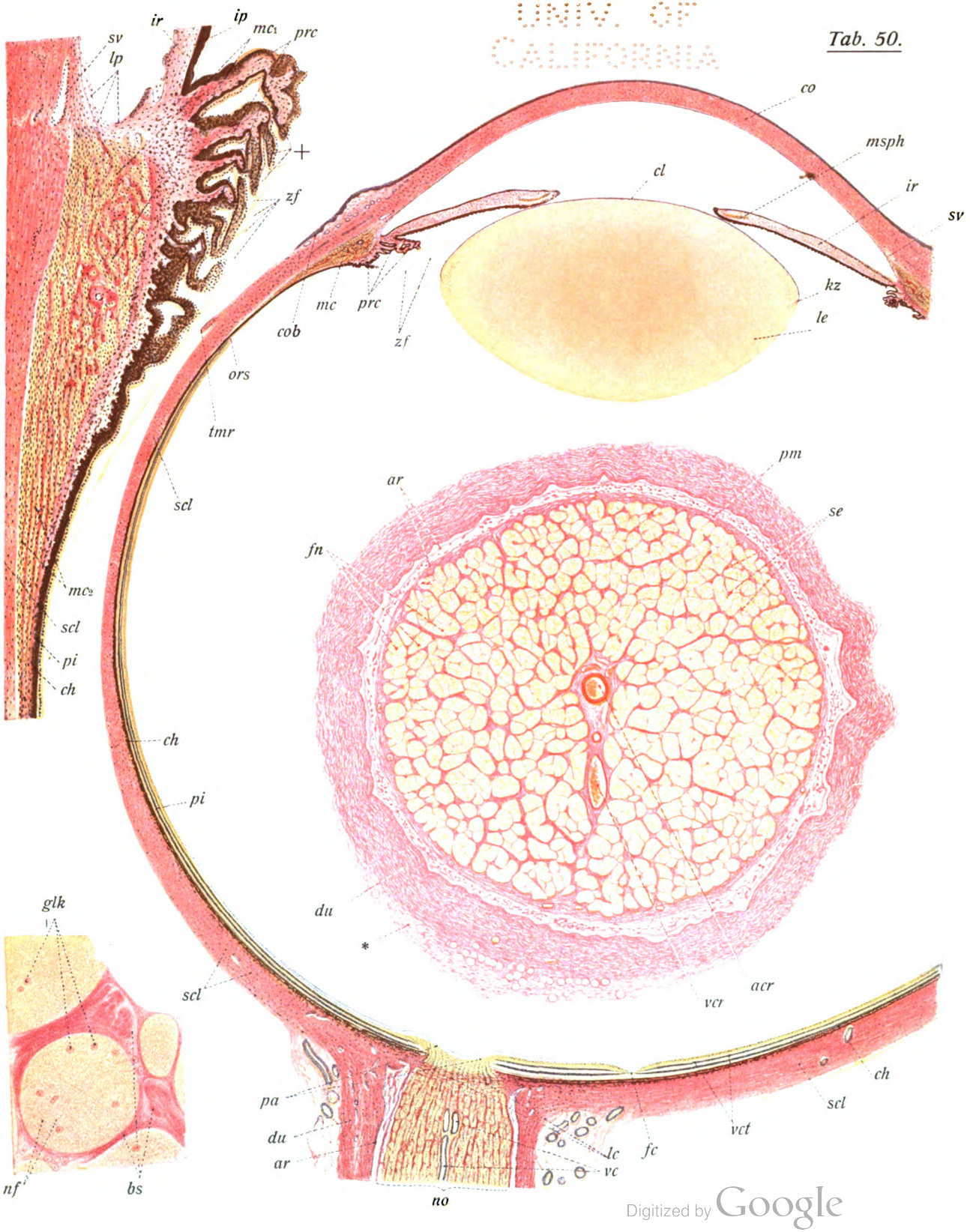

Digitized by Google

UNIV. OF
CALIFORNIA

Digitized by Google

Die Sclera setzt sich ihrer Hauptmasse nach aus Bindegewebsbündeln zu- Tab. 50,
sammen, die sich in verschiedenen, nicht bloss meridionalen und aequatorialen Rich- Fig. 1 u. 2
tungen durchflechten und im Gegensatz zur Hornhaut den Bündeln gleichgerichtete, Tab. 51, Fig. 6
stärkere oder schwächere (letztere überwiegen) elastische Fasern enthalten. Diese sind in den inneren Schichten der Haut reichlicher als in den äusseren, ferner zahlreich an den Insertionsstellen der Augenmuskeln und am Sehnerveneintritt. Ueberhaupt ist der dickere hintere Scleralabschnitt reicher an elastischen Fasern, als der vordere. Ferner enthält die Sclera platte Bindegewebszellen, nur in viel geringerer Zahl als die Hornhaut. Sie ähneln mehr Sehnenzellen als den Hornhautzellen und sollen, nach Anschauung mancher Autoren, ähnlich wie die Hornhautzellen (s. a. ob. p. 215) in Saftlücken liegen, die durch Saftkanälchen mit benachbarten Lücken in Verbindung stehen (?).

Etwas abweichend gebaut sind die inneren, der mittleren Augenhaut benach- Tab. 51, Fig. 6
barten Schichten der Sclera. Hier findet sich ein mehr lockeres Bindegewebe mit vielen elastischen Fasern, zahlreichen verästelten Pigmentzellen (pigmentierten Bindegewebszellen) und pigmentfreien, platten, endothelähnlichen[1]) Zellen. Es wird als *lamina suprachorioidea* (oder *fusca*) bezeichnet, gehört aber seinem Baue nach mehr zur Chorioidea als zur Sclera.

Die Dicke der Sclera ist im hintern Augenabschnitt eine ziemlich beträcht- Tab. 50, Fig. 1
liche (ca. 1 mm); nach vorn zu verdünnt sie sich (bis auf 0,3 mm am Aequator), nimmt aber in der Gegend der Augenmuskelansätze wieder etwas zu (0,6 mm). Ihr Gewebe geht ohne (mikroskopisch) scharfe Grenze in das der Hornhaut über, indem die Blutgefässe aufhören und die Anordnung der Bindegewebsbündel und Zellen eine abweichende wird. Dabei lassen sich Bindegewebsfasern der Sclera weit in die Cornea hinein verfolgen[2]).

Die tunica externa bulbi ist blutgefässarm, die Cornea entbehrt sogar der Blutgefässe völlig. In der Gegend des Uebergangs der Sclera in die Cornea und nahe Tab. 50,
der vorderen Augenkammer findet sich eine, dem Hornhautrande parallel laufende Fig. 1 u. 2
ringförmige Vene, der *sinus venosus sclerae* (Schlemmscher Kanal). Auch Lymph- Tab. 50, Fig. 2
gefässe fehlen der tunica externa, sowie dem ganzen Bulbus soweit bekannt ist. An ihre Stelle treten die perizellulären Lymphräume (s. ob.).

Die Sclera ist ziemlich arm, die Hornhaut sehr reich an Nerven. Die Nerven für die letztere stammen von den Ciliarnerven, die ein, an der Grenze von Hornhaut und Sclera gelegenes Geflecht bilden, plexus anularis. Von hier aus gehen Stämmchen markloser Fasern in die substantia propria, um in ihren tieferen Tab. 18, Fig. 1
Lagen den Grund- oder Stromaplexus zu bilden. Ein weiteres Geflecht, subbasaler Plexus, liegt in den vorderen Schichten der Hornhautsubstanz unter der vorderen Basalmembran. Feine Aestchen durchbohren diese und bilden einen feinen, aber

[1]) Auch auf der Aussenfläche der Sclera kommt ein endothelartiger Belag platter Bindegewebszellen vor, ferner das dem Gewebe des Tenonschen Raumes (s. Sobotta, deskript. Anat. dies. Verl. 1904—07) angehörige sogen. epipelevale Gewebe.

[2]) Der Umstand, dass die in ihrer Struktur durchaus nicht regelmässiger gestaltete Cornea durchsichtig ist, die Sclera undurchsichtig, ist durch das mikroskopische Strukturbild nicht zu erklären.

Digitized by Google

dichten subepithelialen Plexus von dem aus schliesslich Nervenfasern reichlich in das Epithel selbst eintreten, um einen intraepithelialen Plexus und zahlreiche freie
Tab. 18, Fig. 1 intraepitheliale Endigungen zu bilden. An der Propria kommen auch besondere Endapparate vor.

Die Nerven für die Sclera stammen gleichfalls von den Ciliarnerven, die beim Durchtritt durch diese Haut feine Zweige an sie abgeben, die teils Gefässnerven sind, teils freie Endigungen in der Haut selbst bilden (sensible, und trophische an den Zellen).

2. Die mittlere Augenhaut, *tunica media bulbi* (uvea).

Die mittlere Augenhaut, Uvea, ist ungemein gefässreich und enthält überhaupt alle wesentlichen Gefässe des Auges[1]). Sie zerfällt in chorioidea, corpus ciliare und iris.

Tab. 50, Fig. 1 u. 2 Tab. 51, Fig. 1 u. 6 Tab. 52, Fig. 3 u. 4 Die **Aderhaut**, *chorioidea*, der hintere Abschnitt der mittleren Augenhaut, stellt eine äusserst gefässreiche, pigmentierte, bindegewebige Haut dar, an der zwei, durch das Verhalten der Gefässe gekennzeichnete Lagen unterschieden werden können; eine äussere, welche im wesentlichen zur Ernährung der angrenzenden Retina[2]) dient und von dichtstehenden, weiten Kapillaren gebildet wird, *lamina choriocapillaris*, und eine innere, die Hauptschicht der Haut, mit den grösseren Gefässstämmen (Arterien und Venen), die *lamina vasculosa* (Chorioidea propria). Die Gefässe der Chorioidea liegen eingebettet in ein bindegewebiges Stroma, das ziemlich reich an feinen elastischen Fasern, arm dagegen an Bindegewebsfasern ist und meist pigmentierte Zellen[3]) enthält. Stärkere Züge fibrillären Bindegewebes liegen nur in der Nachbarschaft der grösseren Gefässe. Die Venen der Chorioidea sind völlig muskelfrei, auch die Arterien enthalten nur einzelne zirkuläre Bündel von Muskelfasern, deren Kerne oft auf der gleichen Seite des Gefässlumens liegen. In der Choriocapillaris liegt Kapillare an Kapillare fast ohne trennendes
Tab. 52, Fig. 4 Gewebe (s. a. u.). Zwischen den beiden Hauptschichten der Chorioidea liegt eine Art Grenzschicht, die aus platten Zellen und elastischen Fasern gebildet wird, stratum elasticum subcapillare, während die Grenze der Choriocapillaris gegen die tunica interna bulbi erstlich durch eine Lage feinster elastischer Fasern gebildet wird (stratum elasticum supracapillare), zweitens durch eine feine, höchstens $^1/_2$ μ dicke, strukturlose Haut, *lamina basalis chorioidea* genannt[4]). Letztere ist nicht elastischer Natur und gehört wahrscheinlich gar nicht zur Chorioidea, sondern zum Pigmentepithel der Netzhaut.

In der Chorioidea der meisten Haustiere findet sich eine, dem menschlichen Auge völlig fehlende metallisch irisierende Bildung, das *tapetum (lucidum)*, das entweder wie bei den Wiederkäuern und

[1]) Ausserhalb der mittleren Augenhaut finden sich im Augapfel Blutgefässe überhaupt nur in der Sclera (relativ spärlich) und in der Netzhaut (nur den innern Schichten), alle übrigen Teile des Augapfels (Hornhaut, Linse, Glaskörper, Strahlenbändchen) sind gefässlos.

[2]) Die in der Retina selbst gelegenen Gefässe ernähren nur die inneren Schichten der Haut (s. u. p. 231).

[3]) Daneben kommen auch platte, nicht pigmentierte, endothelähnliche Zellen vor. Die Choriocapillaris ist pigmentfrei.

[4]) Als Bruchsche Membran oder Glashaut der Chorioidea werden in der Regel beide Schichten, die zusammen etwa 1—1$^1/_2$ μ dick sind, bezeichnet. Bei gewöhnlicher Gewebsfärbung erscheinen sie auch als eine einheitliche Lage, für die man sie früher ansah. Die Choriocapillaris fehlt im Bereiche des orbiculus ciliaris.

Digitized by Google

Einhufern aus welligen Bindgewebszügen besteht (tapetum fibrosum) oder, wie bei den Carnivoren, aus mehreren Lagen platter Zellen, die feine Kristalle enthalten (tapetum cellulosum). Die Lage des tapetum ist in der Grenzschicht zwischen Choriocapillaris und lamina vascularis.

Der Ciliarkörper *corpus ciliare*, besteht aus zwei Hauptteilen: einem ringförmigen Muskel, welcher der angrenzenden Sclera dicht anliegt, dem Accommodationsmuskel, *m. ciliaris* und den *processus ciliares*, 70 meridional gestellten, faltenförmigen Erhebungen, welche gegen den Glaskörperraum hin vorspringen[1]). Tab. 50, Fig. 1 u. 2 Tab. 51, Fig. 2

Der Ciliarmuskel besteht durchwegs aus glatten Muskelfasern[2]), die in drei Richtungen angeordnet sind. Die äusseren, der sclera anliegenden Fasern sind meridional gerichtet. Sie stellen den längsten Abschnitt des Muskels dar und reichen von der Gegend der Wand des sinus venosus sclerae (s. ob.) bis zum vordern Abschnitt der Chorioidea im Bereiche des orbiculus ciliaris (Tensor chorioideae-Brücke). Nach innen von den meridionalen Fasern kommen radiäre Faserzüge, d. h. solche, die von der Gegend der Iriswurzel aus ungefähr radiär zum Mittelpunkt des Augapfels laufen, z. T. aber in die zirkuläre Richtung umbiegen. Die am weitesten nach innen gelegenen Fasern des Muskels stellen eine wechselnde, aber meist ziemlich geringe Zahl genau zirkulär verlaufender Bündel (aequatoriale Portion-Müller) dar. Eine geschlossene, nur von einzelnen, feinen, elastischen Fasern durchsetzte Lage stellt lediglich die Meridionalportion dar; die radiären und zirkulären Bündel werden durch ziemlich reichliche Mengen von Bindegewebe des Ciliarkörpers getrennt. Tab. 50, Fig. 2 Tab. 50, Fig. 2 Tab. 51, Fig. 2

Letzteres verhält sich ähnlich wie in der Chorioidea; es enthält ausser kollagenen Fasern auch elastische, ferner (wenn auch oft nur spärliche) pigmentierte verzweigte Bindegewebszellen. Im Bereiche der Ciliarfortsätze ist es reich an Blutgefässen. Gegen die tunica interna bulbi (pars ciliaris retinae) grenzt sich das Bindegewebe der Ciliarfortsätze durch eine Fortsetzung der lamina basalis chorioideae (s. o.) ab.[3])

Man unterscheidet an der **Regenbogenhaut**, *iris*, gewöhnlich drei, beziehungsweise vier Lagen: 1. das Endothel der vorderen Augenkammer, welches die an die vordere Augenkammer grenzende Vorderfläche der Iris überzieht, 2. das stratum proprium iridis, 3. die hintere (muskulöse) Grenzlamelle (Bruchsche Membran), 4. die Pigmentschicht der Iris (letztere gehört eigentlich zur tunica interna bulbi). Tab. 50, Fig. 1 u. 2 Tab. 51, Fig. 2 u. 4

Das Endothel an der Vorderfläche der Iris verhält sich ebenso wie das Endothel der Hinterfläche der Cornea und stellt dessen direkte Fortsetzung dar, ist hier jedoch weniger regelmässig (weniger epithelartig) in seiner ganzen Anordnung.

Das *stratum proprium iridis*, zerfällt in zwei, ohne scharfe Grenze ineinander übergehende Abteilungen, in die, aus dichten Lagen von Zellen[4]) und wenig kollagenem Bindegewebe gebildete, retikuläre (oder vordere Grenz-) Schicht und

[1]) Näheres siehe Sobotta, deskript. Anat. dies. Verl. 1904—07.

[2]) So ist es bei allen Säugetieren. Bei den Vögeln und Reptilien ist der Muskel, ebenso wie die übrigen Binnenmuskeln des Auges von gestreiften Fasern gebildet.

[3]) Hier legt sich zwischen den elastischen Teil der Membran und die eigentliche Basalhaut etwas kollagenes Bindegewebe. Im Bereiche der Ciliarfortsätze splittert sich der elastische Teil der Membran auf.

[4]) Diese Zellen bilden Netze und sind z. T. namentlich bei Augen mit dunkler Iris (oft stark) pigmentiert, wie die Zellen der Gefässschicht.

Digitized by Google

Fig. 1. Längsschnitt des **Sehnerveneintritts** im menschlichen Auge (28 jährig †). Man erkennt den Sehnerven vor dem Eintritt in den Augapfel eine Strecke weit der Länge nach durchschnitten, sieht die Nervenbündel, die Scheiden des Nerven, den Durchtritt durch die lamina cribrosa sclerae und die Ausbreitung der nun marklos gewordenen Fasern in der papilla nervi optici und den oberen Schichten der Netzhaut. In der Nervenachse ist eine Strecke weit die vena centralis retinae getroffen. Zu beiden Seiten der Sehnervenpapille sieht man die übrigen Augenhäute im (senkrechten) Durchschnitt. **Vergr. 18:1. Technik:** Konservierung mit Sublimatkochsalzlösung. Zelloidinschnitte. Färbung mit Haematoxylin und Eosin.

Fig. 2. Teil eines Horizontalschnittes des menschlichen Augapfels (28 jährig †). Gegend des **Ciliarkörpers.** Man überblickt den Durchschnitt der ganzen Iris, des Ciliarkörpers mit den (z. T. der Fläche nach getroffenen) Ciliarfortsätzen, den hinteren Teil der Cornea und vorderen Teil der Sclera, ein Stück der Conjunctiva bulbi, einen Teil der Linse und Zonulafasern. **Vergr. 15:1. Technik:** Konservierung in Chromsäurelösung 2‰. Zelloidinschnitte. Färbung mit Haematoxylin-Eosin.

Fig. 3. Zwei Pigmentzellen des **Irisstroma. Vergr. 420:1. Technik** wie bei Fig. 2.

Fig. 4. Teil des in Fig. 2 abgebildeten Durchschnittes. Man übersieht den pupillaren Teil der Iris und das angrenzende Stück der Linse. Die Muskulatur des sphincter pupillae, das Irisstroma und das Pigmentblatt der Hinterfläche treten deutlich hervor. **Vergr. 50:1. Technik** wie bei Fig. 2.

Fig. 5. Teil des Durchschnittes der Randpartie der **Linse** (aus dem gleichen Präparat wie Fig. 2—4). Nach oben ist die Gegend der Vorderfläche, nach unten die der Hinterfläche der Linse gerichtet. Man sieht die homogene Kapsel, das Epithel der Vorderfläche und seinen Uebergang am Aequator in die Kernzone der Linse und die Linsenfasern. **Vergr. 220:1. Technik** wie bei Fig. 2.

Fig. 6. Senkrechter Durchschnitt durch die **Augenhäute** des Menschen (22 jährig †). Man erhält ein Uebersichtsbild vom Bau der drei Augenhäute und ihrer gegenseitigen Lagerung. Die Gefässe der Chlorioidea sind stark mit Blut gefüllt. **Vergr. 80:1. Technik:** Konservierung mit Zenkerscher Flüssigkeit. Zelloidinschnitte. Färbung mit Haematoxylin-Eosin.

Fig. 7. Teil eines senkrechten Durchschnittes der menschlichen **Hornhaut** (28 jährig †). Das Präparat lässt die einzelnen Hornhautschichten deutlich erkennen. **Vergr. 90:1. Technik** wie bei Fig. 2.

Fig. 8. Teil des in Fig. 7 abgebildeten Präparates. **Hornhautepithel. Vergr. 300:1. Technik** wie bei Fig. 2.

Erklärung der Bezeichnungen für Fig. 1—8.

ael = Linsenaequator
ak = äussere Körnerschicht der Netzhaut
ar = Arachnoidealscheide des Sehnerven
bg = Blutgefässe
bg$_1$ = Blutgefässe des Chorioidea
cal bzw. *cl* = Linsenkapsel
ch = Chorioidea
co = Cornea
cob = conjunctiva bulbi
cyz = zylindrische Zellen
du = Duralscheide der Sehnerven
end = Endothel der vorderen Augenkammer
ep = Epithel
epl = Linsenepithel
epsc = episclerales Gewebe
exc = Excavation der Sehnervenpapille
fe = Fettzellen
fz = Zonulafasern
ik = innere Körnerschicht der Netzhaut
ir = Iris
k = Kerne
kl = Klumpenzellen der Iris
klf = Kerne der Linsenfasern
l = Linse
la = Hornhautlamellen
lc = lamina cribrosa sclerae
lea = lamina elastica anterior (Bowman)
lep = lamina elastica posterior[1]) (Descemet)
lf = Linsenfasern
lfu = lamina fusca sclerae
mc = Ciliarmuskel
n = Nerven (Ciliarnerven)
nfo = Opticusfasern
pa = Sehnervenpapille
pcr = pars ciliaris retinae
pi = Pialscheide des Sehnerven
pir = Pigmentschicht der Iris
plz = platte Epithelzellen
prcil = processus ciliares
re = Retina
sc bzw. *sch* = Sclera
sp = substantia propria corneae
sph = m. sphincter pupillae[2])
strir = stratum proprium iridis
stz = Stäbchen-Zapfenschicht der Netzhaut
sv = sinus venosus sclerae (Schlemm)
vc = vena centralis retinae
vgr = vordere Grenzschicht der Iris
vs = Blutgefässe der Iris
* = Umschlagstelle der beiden (pigmentierten) Blätter des Irisepithels (Pigmentschicht)
\+ = Iriswinkel

[1]) In Fig. 7 zeigt der Strich etwas zu tief. — [2]) In Fig. 2 endet der Strich etwas zu früh.

Digitized by Google

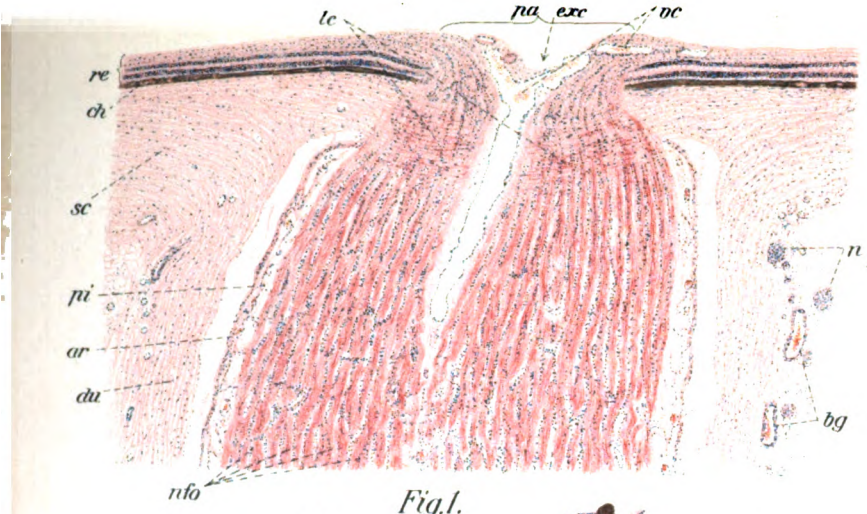

Fig. 1.

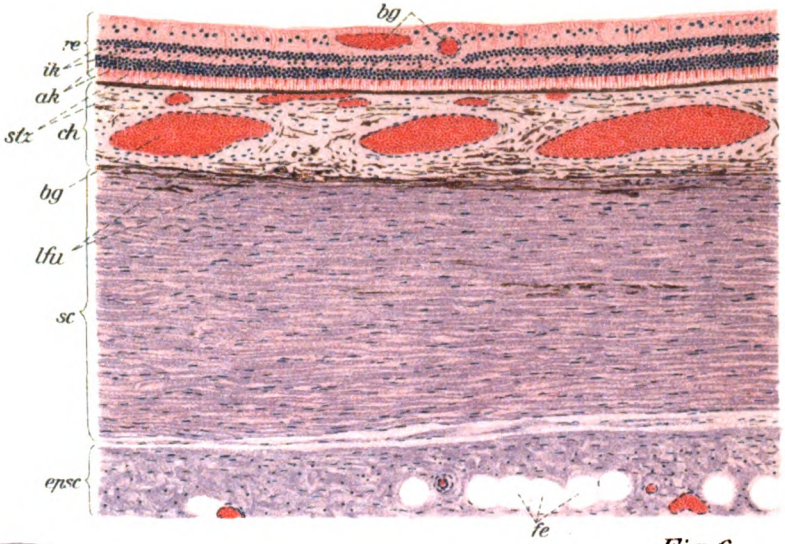

Fig. 6.

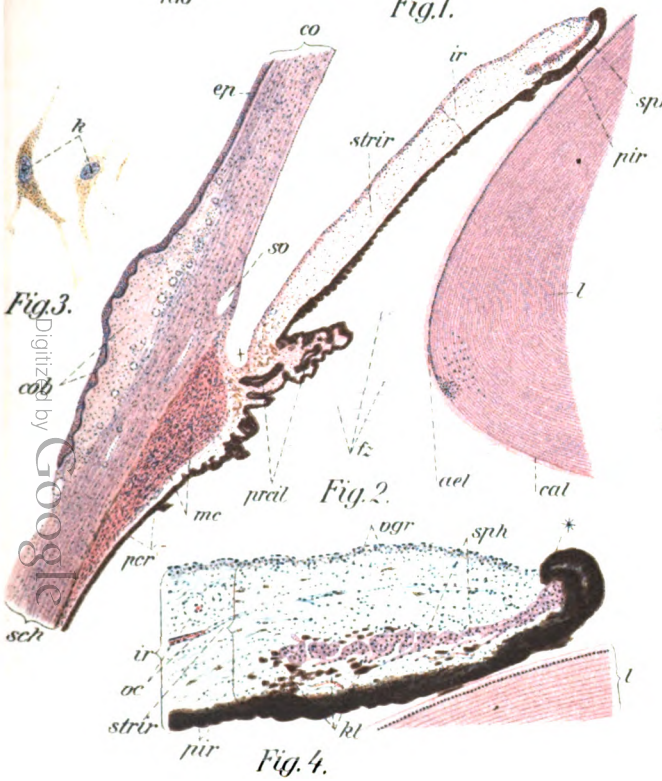

Fig. 3.

Fig. 2.

Fig. 4.

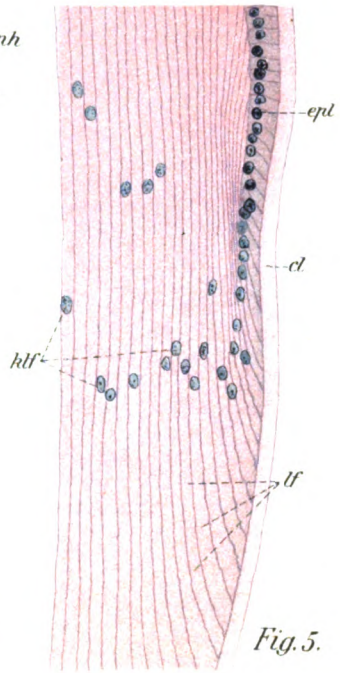

Fig. 5.

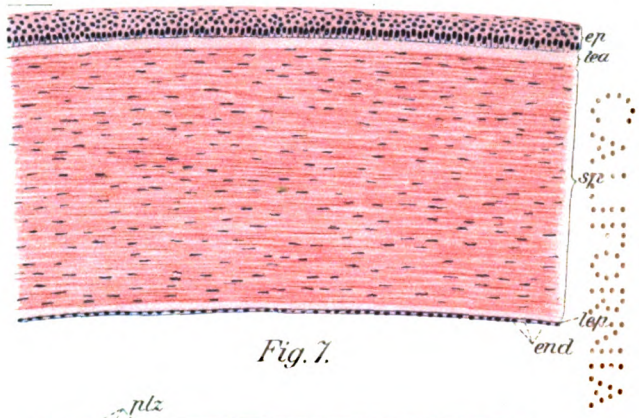

Fig. 7.

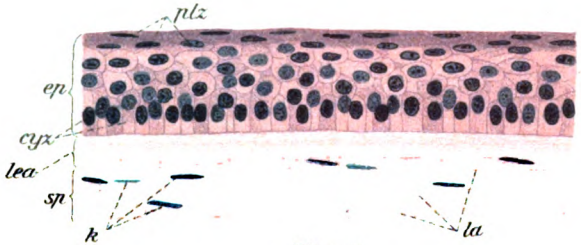

Fig. 8.

Tab. 51.

Digitized by Google

UNIV. OF
CALIFORNIA

Digitized by Google

die hintere Gefäss- und Muskelschicht. Letztere besteht aus pigmentiertem Bindegewebe (welches bei dunkler Iris stark, bei blonden Augen wenig pigmentierte Zellen führt), glatter Muskulatur und zahlreichen Gefässen. Die verzweigten pigmentierten Zellen bilden Netze. Ausser kollagenen Fasern kommen spärlich auch elastische vor. Tab. 2, Fig. 9 Tab. 51, Fig. 3

Die Muskeln der Iris sind der den Pupillarrand ringförmig umgebende *Sphincter pupillae* und der durch die hintere Basalhaut dargestellte *Dilatator pupillae*. Die Bündel des Sphincter finden sich nur im pupillaren Teil der Regenbogenhaut und liegen näher der hinteren als der vorderen Fläche. Ausser rein zirkulären Bündeln kommen — beim Menschen allerdings nur in sehr geringer Zahl — feine radiäre Bündel (sogen. Speichenbündel) vor, die in die Muskellage des Dilatator übergehen. Der Sphincter ist (ebenso wie der Dilatator) ein epithelialer Muskel, indem er vom Epithel des Pupillarrandes seinen Ursprung nimmt. Tab. 50, Fig. 1 Tab. 51, Fig. 2 u. 4

Die Muskulatur des Dilatator pupillae bildet als hintere Grenzlamelle der Iris eine flache, platte, membranartige und kernfreie Lage, deren muskulöser Charakter früher nicht bekannt[1]) war. Neuere Untersuchungen haben ergeben, dass sich die vordere[2]) Lage des doppelten pigmentierten Epithels der Iris (s. u.) so zu glatten Muskelzellen differenziert, dass der vordere pigmentfreie Teil der Zellen die kontraktile Substanz vorstellt, während der hintere pigmentierte Teil den Kern enthält.

Die Blutgefässe der menschlichen Regenbogenhaut sind sämtlich frei von Muskeln und elastischen Fasern, haben aber ziemlich derbe, bindegewebige Hüllen.

Ueber die Pigmentschicht der Iris siehe unter tunica interna bulbi.

Die Dicke der Regenbogenhaut beträgt 0,4 bis 0,5 mm. Zum Teil besondere Bauverhältnisse zeigt die Gegend des sogen. Iriswinkels, d. h. die Stelle wo die Iriswurzel aus dem Ciliarkörper hervorgeht. Hier findet eine sehr innige Verbindung zwischen äusserer und mittlerer Augenhaut statt, indem die Regenbogenhaut bindegewebige, beim Menschen nur sehr schwach ausgebildete Fortsätze, sogen. Irisfortsätze ausschickt, die eine feste Verbindung mit der hinteren Basalmembran der Hornhaut[3]) und den hintern Schichten der substantia propria corneae eingehen. Man nennt die beim Menschen nur schwach ausgeprägte, bei den meisten anderen Säugetieren sehr deutliche Bildung *ligamentum pectinatum iridis*[4]). Zwischen den Faserzügen des Bandes finden sich kommunizierende Räume, die auch mit der vorderen Augenkammer in Verbindung stehen und wie diese Kammerwasser enthalten (Fontanasche Räume). Entsprechend der allgemein schwachen Entwicklung dieser Bildungen beim Menschen sind diese ebenfalls vom Endothel der vordern Augenkammer ausgekleideten Räume nur minimal ausgebildet. Tab. 50, Fig. 1 Tab. 51, Fig. 2

Was die Blutgefässe der mittleren Augenhaut anlangt, so ist diese die Trägerin des einen der beiden Gefässsysteme des Auges[5]), des Ciliargefässsystems. Die Gefässe für die Chorioidea sind

[1]) Man nannte daher diese hintere Grenzlamelle der Iris Bruchsche Membran, gerade so wie bei der Chorioidea, obwohl sie grundverschieden sind. Ueber die Klumpenzellen der Iris s. u. p. 223.

[2]) Hier kommt nur die vordere Lage der Pigmentschicht in Betracht, das Pigmentepithel, nicht die pars iridica retinae.

[3]) Die Basalmembran löst sich dabei an ihrer Peripherie in Fasern auf (s. ob.).

[4]) An dem Gewebe des ligamentum pectinatum beteiligt sich auch das intermuskuläre Bindegewebe und elastische Fasern des Ciliarmuskels, ferner auch Fasern der Sclera. Es ist die einzige Stelle am Augapfel, wo äussere und mittlere Augenhaut fest miteinander zusammenhängen; denn im Bereiche der Chorioidea ist diese leicht von der Sclera abhebbar.

[5]) Näheres siehe Sobotta, deskript. Anat. dies. Verl. 1904—07.

Digitized by Google

Fig. 1. Teil eines senkrechten Durchschnittes der **Netzhaut** des Menschen in der Nähe der fovea centralis und der Sehnerveneintrittsstelle (†). Uebersichtsbild der Netzhaut: Nervenfasern, Ganglienzellen, innere Körner- und Henlesche Faserschicht sind sehr stark entwickelt (Nähe der Sehnervenpapille und fovea centralis). Die Füsse der Zapfenfasern erscheinen als (unterbrochene) rote Linie an der Grenze von Faserschicht und äusserer plexiformer Schicht. **Vergr. 180:1. Technik:** Konservierung in Zenkerscher Lösung. Paraffinschnitte. Färbung mit Haematoxylin-Eosin.

Fig. 2. Durchschnitt der menschlichen Netzhaut in der Gegend der **fovea centralis** (21jährig †). Man sieht die typische fovea centralis, die Reduktion fast aller Netzhautschichten auf ein Minimum im Grunde der Grube, die starke Längenzunahme der Zapfen (Fovealzapfen), wodurch eine „Fovea externa" entsteht. **Vergr. 175:1. Technik:** Konservierung in Salpetersäure-Kalibichromat. Paraffinschnitte. Färbung mit Bordeaux und Eisenhaematoxylin. (Die linke Hälfte des Bildes hat eine lichte Korrektur erfahren.)

Fig. 3. Meridionaler Durchschnitt durch die Gegend der **ora serrata** des menschlichen Auges (28jährig †). Man sieht den Uebergang der pars optica retinae in das einfache Epithel der pars ciliaris, das Pigmentepithel und die Chorioidea. Innere und äussere Körnerschicht verschmelzen, Nervenfaser- und Ganglienzellschicht fehlen bereits. Deutlich sind auch von dieser Gegend entspringende Glaskörper- und (hintere) Zonulafasern sichtbar. An der ora serrata selbst eine Vakuole. **Vergr. 220:1. Technik:** Konservierung in Chromsäure 2‰. Zelloidinschnitte. Färbung mit Haematoxylin und Eosin.

Fig. 4. Senkrechter Durchschnitt durch die **Chorioidea** des menschlichen Auges (28jährig †). Man erkennt das pigmentierte Bindegewebe der Haut, die elastische Grenzlamelle gegen das Pigmentepithel, dieses selbst und die Anordnung der Blutgefässe. **Vergr. 150:1. Technik** wie bei Fig. 3.

Fig. 5. Durchschnitt durch die **Tränendrüse** des Menschen (28jährig †). Uebersichtsbild: Man sieht die lockere Anordnung der durch fettreiches, interstitielles Gewebe getrennten Läppchen der Drüse, die sezernierenden Tubuli selbst und kleinere und grössere Arten der Ausführungsgänge. **Vergr. 120:1. Technik:** Konservierung in Sublimatlösung. Paraffinschnitte. Färbung mit Haematoxylin und Eosin.

Fig. 6. Teil eines Durchschnittes der **Tränendrüse** des Menschen (21jährig †), bei stärkerer Vergrösserung. Man überblickt eine Anzahl Tubuli mit sehr verschieden hohen Epithelzellen, mehrere zeigen Granula nahe dem Lumen. **Vergr. 375:1. Technik:** Konservierung in Sublimatlösung. Paraffinschnitte. Färbung mit Bordeaux und Eisenhaematoxylin.

Erklärung der Bezeichnungen für Fig. 1—6.

ach = Arterien der Chorioidea
ak = äussere Körnerschicht
apl = äussere plexiforme Schicht[1])
bg = Blutgefässe
bz = Bindegewebszellen
ch = Chorioidea
de = Ausführungsgänge
fc = fovea centralis
fe = Fettzellen
ff = fundus foveae
fz = Fovealzapfen
g = Ganglienzellschicht
glf = Glaskörperfasern
gz = Ganglienzellen
hf = Henlesche Faserschicht
ik = innere Körnerschicht
ipl = innere plexiforme Schicht
l = Lumen
lbc = lamina basalis chorioideae
mle = membrana limitans externa
mli = membrana limitans interna
nf = Nervenfaserschicht
os = ora serrata
pa = pars ciliaris retinae
pe = Pigmentepithel
pibd = pigmentiertes Bindegewebe
rf = Radiärfasern
stz = Schicht der Stäbchen u. Zapfen
tu = Drüsenschläuche
tu$_1$ = Drüsenschläuche mit hohem Epithel
tu$_2$ = solche mit niedrigem Epithel
vc = Kapillaren der Chorio-capillaris
vch = Vene der Chorioidea
ve = Vene
z = Zapfen
zf = Zonulafasern

[1]) in Fig. 1 reicht die Klammer etwas zu weit nach abwärts.

Digitized by Google

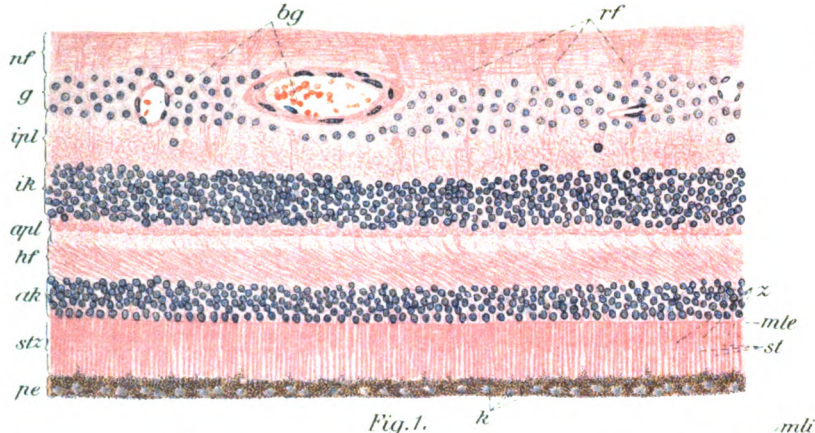

Fig. 1.

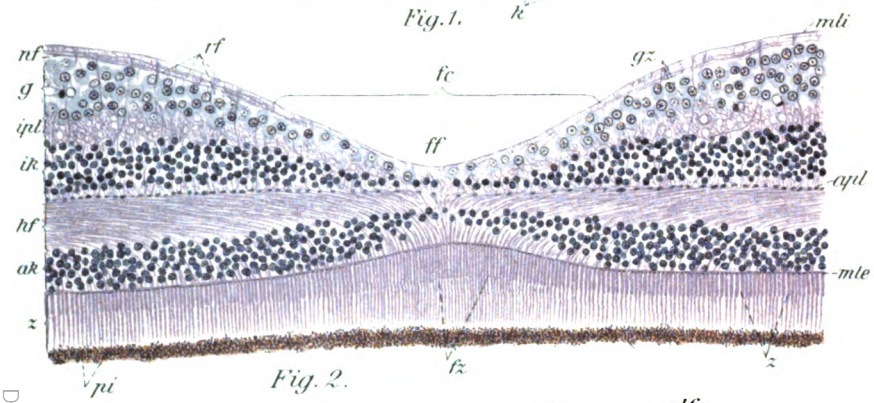

Fig. 2.

Fig. 3.

Fig. 4.

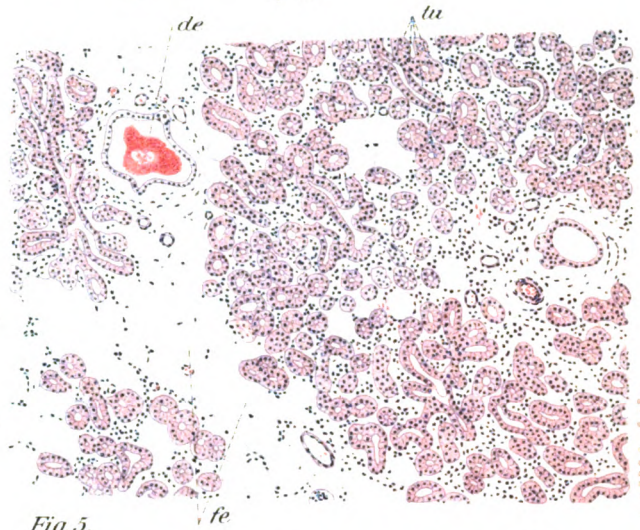

Fig. 5.

Fig. 6.

Tab. 52.

Digitized by Google

UNIV. OF
CALIFORNIA

Digitized by Google

im wesentlichen die art. ciliares posteriores breves, während die ciliares posteriores longae und die ciliares anteriores Corpus ciliare und Iris versorgen. In der lamina choriocapillaris bilden die Chorioidealgefässe ein sehr engmaschiges Kapillarnetz, das keine besondere Gestaltung zeigt, die Gefässe des vorderen Teils der Uvea bilden dagegen an der Basis der Iris einen Gefässring, den circulus iridis major, von wo aus die Gefässe des Ciliarkörpers und die im wesentlichen radiären Gefässe der Iris ausgehen, die den Pupillarrand kreisförmig umgeben (circulus iridis minor).

Die Venen der Uvea sind, abgesehen vom sinus venosus sclerae (s. ob.), vier grosse, in der Gegend des Aequators des Bulbus gelegene Venen, die venae vorticosae. Lymphgefässe fehlen wie überall im Augapfel. An ihre Stelle treten perivasculäre Lymphspalten.

Die Nerven der Chorioidea sind im wesentlichen Gefässnerven, die der Iris und des corpus ciliare auch Muskelnerven, die vom n. oculomotorius und n. sympathicus stammen. Im Ciliarkörper bilden sie ein ganglienzellhaltiges Geflecht, den plexus gangliosus ciliaris.

3. Die innere Augenhaut, *tunica interna bulbi.*

Die tunica interna besteht aus zwei Hauptschichten, dem Pigmentepithel und der eigentlichen Netzhaut, *retina*. Sie stellen die sich innig berührenden beiden Blätter der sekundären Augenblase (Augenbecher) dar.

Das Pigmentepithel, *stratum pigmenti retinae*, das äussere Blatt des Augenbechers, besteht aus einer einfachen Lage sehr regelmässiger, sechseckiger Zellen von plattkubischer Gestalt, welche gegen die Chorioidea hin aus einer äusseren, wenig pigmentierten, den Kern enthaltenden Hälfte bestehen, und aus einem inneren, an die Retina grenzenden, stark pigmentierten Abschnitt. Letzterer enthält die als Fuscin bezeichneten Pigmentkörnchen, die deutlich längliche, stäbchen- oder nadelförmige Gestalt und eine Länge von 1—5 μ haben. Sie dringen bei Belichtung tief in die äusseren Lagen der eigentlichen Netzhaut vor. Das Pigment ist eisenhaltig, wie das Haemoglobin. Die Zellgrenzen sind deutlich, da die Kittsubstanz pigmentfrei ist. Das Pigmentepithel reicht nach vorn bis zum Pupillarrand, d. h. der Stelle, wo die beiden Blätter des Augenbechers ineinander übergehen (s. a. u.). Hier bildet es den Dilatator pupillae (s. ob. p. 221). Einzelne ins Irisstroma versprengte Zellen führen den Namen Klumpenzellen. Tab. 52, Fig. 1—4 Tab. 1, Fig. 18 Fig. 32 Fig. 33

Die eigentliche Netzhaut, *retina,* zerfällt in zwei Hauptteile, in die *pars optica* und die *pars caeca*. An letzterer unterscheidet man wieder die *pars ciliaris* und *pars iridica retinae*, zwei nicht scharf getrennte Abschnitte. Pars optica und pars caeca retinae werden durch eine scharfe, meist leicht gewellt verlaufende, schon makroskopisch sichtbare Grenzlinie, die *ora serrata*, getrennt. Tab. 51, Fig. 4

a) *Pars optica retinae.*

Der Bau der pars optica *retinae* ist im wesentlichen folgender[1]): Sie besteht aus drei, ihrem Bau und ihrer Funktion nach verschiedenen Bestandteilen, den Stützelementen, dem nervösen Bestandteil oder Gehirnschicht, und der Neuroepithelschicht. Insbesondere die Stützelemente sind innig mit denen der beiden anderen Bestandteile gemengt und nur durch besondere Methoden von ihnen zu unterscheiden. Auch die Elemente der Gehirnschicht und teilweise die Tab. 52, Fig. 1 Fig. 32 u. 33

[1]) Der feinere Bau der Retina ist ein so komplizierter und in einzelnen Teilen durchaus noch nicht definitiv geklärter, dass wir uns hier auf die hauptsächlichsten Angaben und das im wesentlichen Klargestellte beschränken.

Digitized by Google

der Neuroepithelschicht erscheinen erst nach Anwendung besonderer Methoden in ihrer vollen Gestaltung und ihrem gegenseitigen Zusammenhang. Bei Betrachtung der Retina mit den gewöhnlichen Untersuchungsmitteln, erscheint diese aus einer Anzahl von Schichten[1]) zusammengesetzt, welche, von innen nach aussen gezählt, folgende sind: 1. membrana limitans interna, 2. Opticusfaserschicht, 3. Ganglienzellschicht, 4. innere retikuläre oder plexiforme Schicht, 5. innere Körnerschicht, 6. äussere retikuläre oder plexiforme Schicht, 7. Henlesche Faserschicht, 8. äussere Körnerschicht, 9. membrana limitans externa, 10. Stäbchen und Zapfen. Die membranae limitantes (1 und 9) gehörten lediglich der Stützsubstanz an. Die Gehirnschicht wird von 2—6, die Neuroepithelschicht von 7, 8 und 10 gebildet.

Tab. 52, Fig. 1—3 Fig. 32 Die wesentlichen Elemente der Stützsubstanz sind die Müllerschen Radiärfasern, langgestreckte Gliazellen, die fast durch die ganze Dicke der Netzhaut hindurchreichen. Bei Anwendung gewöhnlicher Gewebsfärbung erscheinen sie als senkrecht zur Oberfläche der Haut verlaufende Fasern. Sie beginnen mit kegelförmig verbreiteten Enden oder „Füssen“ an der membrana limitans interna, die überhaupt keine vollständige Haut darstellt, sondern durch die fest aneinandergefügten Füsse der benachbarten Radiärfasern im wesentlichen erst entsteht und eine „Membran“ vortäuscht. Auf den Fuss der Zelle folgt ein schmälerer, mehr faserartiger Abschnitt, der nacheinander Nervenfaserschicht, Ganglienzellschicht und innere retikuläre Schicht durchsetzt. In der inneren Körnerschicht angelangt, verbreitet sich die Faserzelle etwas und zeigt einen rundlichen oder länglichrundlichen Kern. Dann zieht sie durch die innere Körnerschicht, äussere retikuläre Schicht, Henlesche Faserschicht und äussere Körnerschicht bis zur membrana limitans externa, die ähnlich wie die interna ein Produkt der Radiärfasern ist, nur mit dem Unterschiede, dass es hier zur Bildung einer wirklichen, vielfach durchlöcherten Haut kommt. Von dieser Fig. 32 u. 33 aus erheben sich noch feine stäbchenartige Fortsätze, die einen Teil der Innenglieder der Stäbchen und Zapfen gitterartig (sogen. Faserkörbe) umgeben.

Von diesem radiären, d. h. senkrecht durch die Schichten der Netzhaut verlaufenden Teil der Zelle gehen zahlreiche seitliche Fortsätze aus, teils in Form dünner Fäden, teils in Gestalt von feinen Membranen, die als Stützpunkt für die verschiedenen Netzhautelemente, namentlich die zelligen, dienen. In den einzelnen Schichten der Haut sind diese Fortsätze von verschieden starker Ausbildung, am besten entwickelt sind sie in der äusseren Körnerschicht.

Ausser den Radiärfasern kommen gliazellartige Stützelemente in der äusseren retikulären Schicht vor, deren zur Oberfläche der Haut parallel gerichtete lange Ausläufer sich in dieser Schicht ausbreiten. Ferner kommen echte Gliazellen an der Eintrittsstelle des Sehnerven und (spärlich) auch in den angrenzenden Abschnitten der Sehnervenfaserschicht vor.

Tab. 52, Fig. 1—3 Die Gehirnschicht der Netzhaut zeigt folgenden Bau in ihren einzelnen Abschnitten: Die Nervenfaserschicht (2) besteht aus marklosen Nervenfasern ohne Neurilemm (nackten Achsenzylindern). Diese sind zum allergrössten Teile

[1]) Wir behalten die alte Schichteneinteilung bei, weil sie in der Regel noch gebräuchlich ist und zurzeit trotz ihrer Unvollkommenheit nicht entbehrt werden kann, wenigstens nicht, solange neue Namen durchgängig eingeführt sind.

Digitized by Google

Neuriten der Zellen der Ganglienzellschicht (s. u.), zum kleinen Teil zentrifugale Fasern vom Gehirn, die an verschiedenen Zellen der Netzhautschichten zu enden scheinen. Die grosse Masse der Fasern ist also zentripetal leitend. Infolgedessen nimmt diese Schicht von der Peripherie der Haut (ora serrata) gegen die Stelle des Sehnerveneintritts (besser Austritts) an Dicke kontinuierlich zu. In der Nähe der ora serrata ist sie so dünn, dass sie nur mit Mühe wahrgenommen werden kann. Ihre Fasern laufen radiär gegen die Sehnervenpapille. Tab. 52, Fig. 1 u. 2

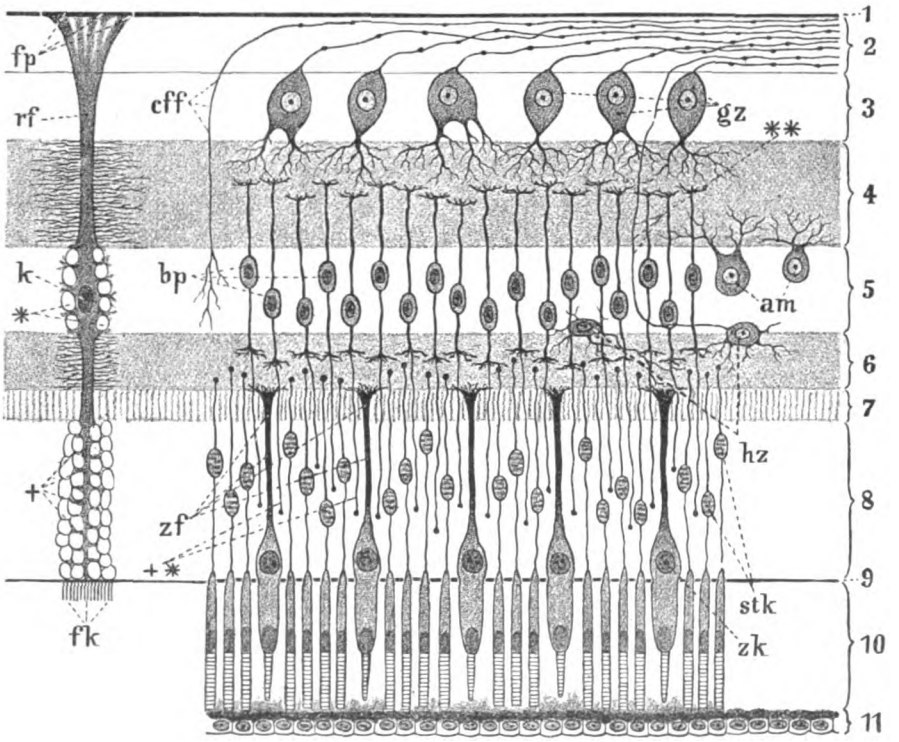

Fig. 32. **Schema des Baues der Netzhaut des Menschen.** Links sind die Stützelemente, rechts die nervösen Elemente und das Neuroepithel dargestellt. Die horizontalen Stützzellen der äusseren plexiformen Schicht sind nicht berücksichtigt.

Erklärung der Bezeichnungen.

1 = membrana limitans interna
2 = Nervenfaserschicht
3 = Ganglienzellschicht (ganglion nervi optici)
4 = innere plexiforme Schicht
5 = innere Körnerschicht
6 = äussere plexiforme Schicht
7 = Henlesche Faserschicht
8 = äussere Körnerschicht
9 = membrana limitans externa
10 = Schicht der Stäbchen und Zapfen
11 = Pigmentepithel
am = Amakrinen
bp = Bipolaren
cff = zentrifugale Faser
fp = Fussplatte der Radiärfaser
fk = Faserkörbe
gz = Zellen des ganglion n. optici
hz = Horizontalzellen
k = Kern der Radiärfaser
rf = Radiärfasern
stk = Stäbchenkörner
zf = Zapfenfasern
zk = Zapfenkern
\+ = Abdrücke d. äusser. Körner
* = Abdrücke der Bipolaren
+* = Fortsätze der Bipolaren in die äussere Körnerschicht
** = Neurit ein. Horizontalzelle(?)

Digitized by Google

Tab. 52, Fig. 1 u. 2 Fig. 32

Die Ganglienzellschicht (3) oder das *ganglion nervi optici* enthält die grössten zelligen Elemente[1]) der Netzhaut. Es sind multipolare Zellen mit relativ kurzen und feinen Dendriten aber grossem Zelleib, der ebenso, wie die meisten Nervenzellen des Gehirns, Tigroidschollen (s. ob. p. 48) enthält. Jede Zelle hat einen Neuriten, der eine Faser der Nervenfaserschicht bildet. Die Dicke dieser Schicht steht natürlich in einem genauen Verhältnis zu der der vorigen. In der Peripherie der Haut liegen die Zellen der Schicht zerstreut, dann schliessen sie sich zu einer einfachen, aber kompakten Lage zusammen, um in der Gegend der macula lutea mehrere Lagen zu bilden. Die Dendriten breiten sich in der inneren retikulären Schicht aus und treten hier wahrscheinlich in Verbindung mit Dendriten oder Neuriten anderer Ganglienzellen der Haut.

Tab. 52, Fig. 1 u. 2 Fig. 32

Die innere retikuläre oder plexiforme Schicht (4) enthält gar keine zelligen Elemente, sondern ein dichtes Gewirr verschiedenartiger Zellfortsätze, die bei gewöhnlicher Gewebsfärbung nicht hervortreten. Die Schicht erscheint dann einfach feingekörnt („molekulär" s. ob. p. 97). Ausser den Dendriten der Zellen des ganglion nervi optici liegen hier Neuriten der bipolaren Zellen der inneren Körnerschicht und Fortsätze der amakrinen Zellen.

Tab. 52, Fig. 1 u. 2 Fig. 32

Die innere Körnerschicht (5) setzt sich aus sehr verschiedenartigen zelligen Elementen zusammen, die durchschnittlich geringe Grösse haben; ihre Kerne bilden eine kompakte Lage, die inneren Körner. Sie gehören vier verschiedenen Zellformen an: 1. den Radiärfasern (s. ob.), 2. den bipolaren Zellen, 3. den sogen. Amakrinen, 4. den Horizontalzellen. Die bipolaren Zellen[2]) bilden die Hauptmasse der Zellen der Schicht. Es sind das kleine Ganglienzellen, deren Gesamtheit auch unter dem Namen „ganglion retinae" zusammengefasst wird (im Gegensatz zum ganglion nervi optici). Sie nehmen hauptsächlich die mittleren Lagen der Schicht ein und senden einen zentralen Fortsatz in die innere retikuläre Schicht, wo er sich in feine Zweige auflöst, sowie einen peripheren Fortsatz in die äussere retikuläre Schicht. Letzterer breitet sich hier mit mehreren Aesten horizontal aus und sendet einen unverzweigten (sclerad[3]) gerichteten) Fortsatz bis in die Neuroepithelschicht, wo er einfach endet.

Fig. 32

Die sogen. amakrinen Zellen der inneren Körnerschicht sind grössere Ganglienzellen als die bipolaren und zwar solche vom Golgischen Typus, d. h. ihr Neurit bildet nach kurzem Verlaufe seine Endverästelung, und zwar in der inneren retikulären Schicht. Die Amakrinen liegen hauptsächlich in den inneren (vitralen)[3]) Abschnitten der Schicht und zeichnen sich durch stärkere Grösse von den Bipolaren aus, während die Horizontalzellen an der Grenze gegen die äussere retikuläre Schicht gelegen sind. Letztere sind sternförmige Ganglienzellen (?) verschiedener Grösse, deren näheres Verhalten und insbesondere Bedeutung noch der Aufklärung bedarf.

---

[1]) Einzelne Zellen zeichnen sich durch besondere Grösse aus. Sie treten in ziemlich regelmässigen Zwischenräumen auf. Auch Zwillingsganglienzellen kommen vor.

[2]) Man spricht auch wohl von Zapfenbipolaren und Stäbchenbipolaren (s. u.), die sich in mancher Hinsicht voneinander unterscheiden lassen.

[3]) Man nennt die inneren, dem Glaskörper zugekehrten Schichten der Netzhaut „vitral", die äusseren der Sclera zugekehrten „scleral". Die Richtung bezeichnet man als „vitrad" und „sclerad".

Digitized by Google

Ihren Namen führen sie daher, dass sich ihre Dendriten im wesentlichen horizontal ausbreiten, d. h. der Netzhautoberfläche parallel [1]).

Die äussere „retikuläre" oder „plexiforme" Schicht (6) (Zwischenkörnerschicht) zeigt einen ähnlichen Bau wie die innere, d. h. sie stellt ein Gewirr von Nervenfortsätzen dar. Die Schicht ist so gut wie zellfrei; nur die horizontalen Stützzellen (s. ob.), die relativ spärlich sind, kommen hier vor [2]). Sonst enden hier die Stäbchen- und Zapfenfasern und die Fortsätze der (meisten) Zellen der inneren Körnerschicht. Tab. 52, Fig. 1 u. 2 Fig. 32

Die **Neuroepithelschicht** der Retina bildet scheinbar drei Schichten der Haut, Henlesche Faserschicht (7), äussere Körnerschicht (8) und Stäbchen- und Zapfenschicht (10). In Wirklichkeit handelt es sich aber um einheitliche Elemente, die diese drei Schichten gemeinsam umfassen, nämlich um die Sehzellen oder das Neuroepithel der Netzhaut. Es gibt beim Menschen zweierlei Sehzellen, Stäbchensehzellen und Zapfensehzellen, von denen die ersteren an Zahl überwiegen. Tab. 52, Fig. 1 u. 2 Fig. 32 u. 33

Fig. 33. Teil eines senkrechten Durchschnittes der **Netzhaut des Menschen** (21jährig †) aus der Gegend des Augenhintergrundes. Es ist nur das **Neuroepithel** dargestellt. *Vergr. 1000:1.* Technik: Konservierung in Kalibichromat-Salpetersäure. Paraffinschnitte. Färbung mit Bordeaux-Eisenhaematoxylin.

Erklärung der Bezeichnungen.

hf = Henlesche Faserschicht
mle = membrana limitans externa
pi = Pigment-Stäbchen des Pigmentepithels zwischen d. Aussengliedern der Stäbchen und Zapfen
sta = Stäbchenaussenglieder
ste = Stäbchenellipsoide
stf = Stäbchenfasern
sti = Stäbcheninnenglieder
stk = Stäbchenkerne
za = Zapfenaussenglieder
ze = Zapfenellipsoide
zf = Zapfenfasern
zi = Zapfeninnenglieder
zk = Zapfenkerne

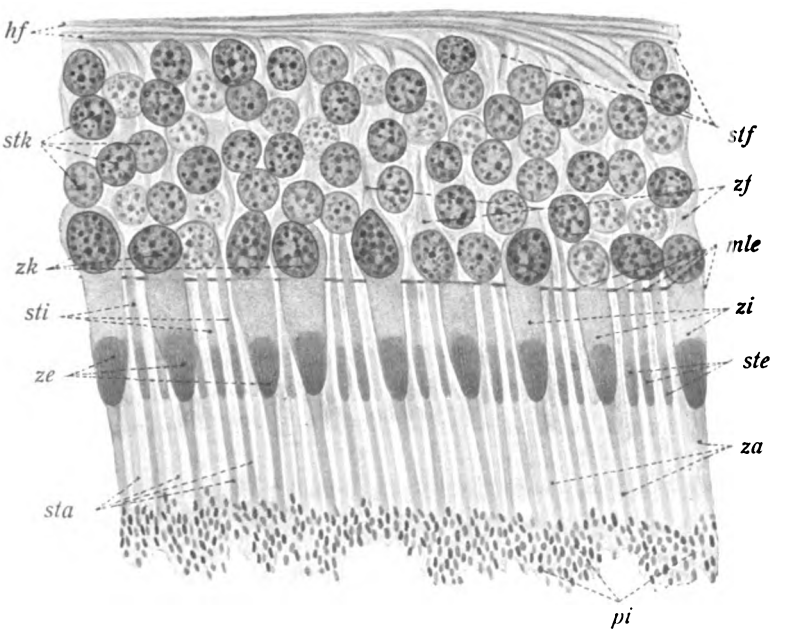

[1]) Der Nervenfortsatz dieser Zellen soll anfangs ebenfalls horizontal verlaufen, dann vertikal umbiegen und in die Fasern des n. opticus übergehen. Nach anderen Angaben löst er sich in horizontale Fortsätze auf, die bis in die äussere Körnerschicht reichen. Ferner sind Beziehungen zu Blutgefässen festgestellt worden. Ueberhaupt ist die nervöse Natur dieser Zellen, trotz des Nachweises eines fibrillären Baues, sehr zweifelhaft.

[2]) Einzelne versprengte bipolare Zellen können hier sich ebenfalls finden, denen man den (überflüssigen) Namen „subepitheliale Ganglienzellen" gegeben hat.

Digitized by Google

Tab. 52, Fig. 1 u. 2 Fig. 32 u. 33 Die Kerne dieser Zellen liegen in der äusseren Körnerschicht und bedingen deren charakteristisches Aussehen, während die äusseren als Stäbchen, beziehungsweise Zapfen, bezeichneten Teile der Zellen durch die membrana limitans externa von dem kernhaltigen Teil der Zelle (unvollständig) getrennt werden.

Fig. 32 u. 33 Die Stäbchensehzellen bestehen erstlich aus den Stäbchen selbst, 50—60 μ langen und ca. 2 μ dicken zylindrischen Bildungen, an denen man die feinkörnige innere Hälfte als Innenglied, die homogene äussere Hälfte als Aussenglied unterscheidet. Die Basis des Innengliedes steckt in einem entsprechenden Loche der Limitans externa und wird von derem Faserkorb (s. ob. p. 224) umgeben. Innen- und Aussenglied der Stäbchen sind ungefähr gleich lang. Aus der Basis der Stäbchen geht die Stäbchenfaser hervor, d. h. eine faserförmige, in der Mitte mit einer kernhaltigen Anschwellung (Stäbchenkorn) versehene Bildung. Das vitrale Ende der Stäbchenfaser liegt in der äusseren retikulären Schicht und bildet eine kleine knopfförmige Anschwellung. Da die kleinen, ziemlich rundlichen Kerne der Stäbchenfasern sich in verschiedenen Höhen der äusseren Körnerschicht finden, sind sie bald in der Mitte, bald mehr gegen das eine Ende der Faser hin gelegen.

Die Zapfensehzellen bestehen gleichfalls aus Zapfen und Zapfenfasern.

Fig. 32 u. 33 Die Zapfen besitzen Innenglied und Aussenglied wie die Stäbchen, nur ist das konisch geformte Aussenglied kürzer als das der Stäbchen, ungefähr aber ebenso breit, das flaschenförmig gestaltete Innenglied viel dicker[1]). Die Zapfenfaser besitzt ebenfalls eine kernhaltige Anschwellung, das Zapfenkorn, das meist der Zapfenbasis unmittelbar anliegt und nur durch die membrana limitans interna von ihr getrennt wird. Die Zapfenkerne liegen daher gewöhnlich in einfacher Lage unmittelbar der vitralen Fläche der limitans externa an.[2]) An der Stelle des Durchtritts durch diese Haut ist die Zapfensehzelle leicht eingeschnürt. Der länglichrunde Kern der Zelle ist grösser als der der Stäbchensehzelle. Auf dies Zapfenkorn folgt die eigentliche Zapfenfaser, d. h. ein verdünnter Abschnitt der Zelle, der aber wesentlich dicker ist als die Stäbchenfaser. Er durchsetzt erst die äussere Körnerschicht

Fig. 32 Tab. 52, Fig. 1 u. 2 (zwischen den Stäbchenkörnern hindurchlaufend), tritt dann in die Henlesche Faserschicht (s. u.) und endet an der Grenze der äusseren retikulären Schicht mit verbreitertem Fusse. Die Zapfenfüsse bilden hier eine leicht erkennbare, scharfe Linie.

Die am weitesten vitrad gelegenen Enden der Stäbchen- und besonders Zapfenfasern bilden eine radiär oder schräg gestreifte, besondere, der äusseren retikulären Schicht anliegende Zone der Netzhaut, die Henlesche Faserschicht (7). Sie ist hervorragend deutlich in der Gegend der macula lutea[3]).

In den mittleren Bezirken der Netzhaut kommen auf 3—4 Stäbchen ein Zapfen, in den peripherischen sind die sehr kurzen (25—30 μ) Zapfen unregelmässig

[1]) Die Dicke und namentlich Länge der Zapfen wechselt in den verschiedenen Bezirken der Netzhaut. Ihre mittlere Länge ist 40—50 μ. also etwas, aber wenig geringer als die der Stäbchen, ihre mittlere Breite ca. 5—6 μ. Die Länge des Aussengliedes beträgt nur 12 bis 15 μ, die Dicke ist gleich der der Stäbchen. Im Bereiche der fovea centralis werden die Zapfen ganz schmal und lang, sogen. Fovealzapfen (s. u.).

[2]) Da wo viel Zapfen sind (macula lutea, fovea centralis) haben die Zapfenkörner in einer Schicht nicht Platz und bilden daher mehrere Lagen.

[3]) Im Bereiche der macula lutea und fovea centralis ist die Schicht deswegen am deutlichsten, weil hier die Zapfen überwiegen, beziehungsweise allein vorkommen. Die dicken Zapfenfasern bedingen in erster Linie die Streifung der Schicht.

Digitized by Google

verteilt. In der Gegend der macula lutea nehmen sie an Zahl zu, um in der Gegend der fovea centralis vor den Stäbchen zu überwiegen (s. u.).

Zum Teil erst mit Hilfe besonderer Methoden lassen sich auch an den Stäbchen und Zapfen noch feinere Strukturverhältnisse feststellen, insbesondere fibrilläre Bildungen in ihrer Aussenschicht, deren Natur als Neurofibrillen nicht allgemeine Anerkennung findet. An der Grenze von Innen- und Aussenglied der Zapfen, weniger deutlich der Stäbchen, zeigt sich schon bei Anwendung gewöhnlicher Methoden ein ellipsoidischer, längsstreifiger Körper im Innenglied, das Zapfen-, beziehungsweise Fig. 33
Stäbchenellipsoid. Die Aussenglieder sind stärker lichtbrechend als die Innenglieder und doppeltbrechend. Die der Stäbchen sind Sitz des sogen. Sehpurpurs.

Die Kerne der Stäbchensehzellen mancher Säugetiere (Katze) zeigen eine deutliche Querstreifung, d. h. eine Anordnung des Chromatins zu Querbändern, die beim Menschen nur andeutungsweise vorkommt.

Im Sinne der Neurenlehre (s. a. ob. p. 45) müssten drei Neuren in der Netzhaut unterschieden werden: ein peripheres, das der Sehzelle, ein mittleres, das der Bipolaren, und ein zentrales, das der Ganglienzelle des ganglion nervi optici. Ausserdem würden durch Horizontalzellen und Amakrinen Verbindungen verschiedener Teile der Netzhaut unter sich hergestellt werden können. Aber gerade für die Netzhaut scheint die Neurenlehre nicht standhalten zu können. Die Untersuchung der Neurofibrillen hat sowohl durch mehrere Neuren hindurchlaufende Fibrillen ergeben, als auch zusammenhängende Fibrillengitter in den retikulären Schichten erkennen lassen. Ferner sind Anastomosen der Fortsätze der Bipolaren mit anderen nervösen Elementen gefunden worden.

Der Bau der pars optica retinae ist nicht an allen Stellen der gleiche, insbesondere verdünnt sich die Haut sehr erheblich (und allmählich) gegen die Peripherie (ora serrata) hin, wobei eine Reduktion, namentlich der inneren Schichten, bemerkbar wird. Hier ist die Haut nur 0,05—0,1 mm dick, gegen 0,3 am Augenhintergrund. Wesentlich abweichend gebaut vom oben beschriebenen Verhalten sind jedoch drei Stellen der Netzhaut 1. die macula lutea, beziehungsweise fovea centralis, 2. die ora serrata selbst, 3. die Sehnervenpapille.

Da die *macula lutea* einen sehr wenig gut begrenzten Bezirk der Netzhaut umfasst (die Ausdehnung der Gelbfärbung ist eine sehr variable), so wollen wir vom Bau der stets im Bereiche des gelben Fleckes gelegenen ***fovea centralis*** Tab. 52, Fig. 2 ausgehen. Diese zeichnet sich durch eine extreme Reduktion fast aller Gehirnschichten der Netzhaut aus. Allein die Neuroepithelschicht und hauptsächlich die Zapfen sind in guter Ausbildung vorhanden. Die dünnste Stelle ist der Grund der Grube, *fundus foveae*. Die ganze Dicke der Netzhaut beträgt hier nur 0,15 mm[1]), wovon mehr als die Hälfte auf die ausserordentlich langen Zapfen trifft. Diese, Fovealzapfen genannt, stehen im Grunde der Grube ziemlich locker, gegen die Ränder hin dichter. Sie haben eine Länge von 80—90 μ, während sie sonst im Mittel nur 40—50 messen, sind also selbst beträchtlich länger als die Stäbchen; dabei sind sie äusserst schmal (1,5 μ), schmäler noch als Stäbchen. Trotzdem bleibt die Zapfengestalt bewahrt, d. h. das allerdings fast zylindrische Innenglied ist dicker als das Aussen- Fig. 34
glied. Durch die grosse Länge der Fovealzapfen wird die membrana limitans externa im Grunde der fovea gegen das Augeninnere hin vorgewölbt. Es entsteht eine sogen. „fovea externa". Die übrigen Schichten der Netzhaut nehmen im Bereiche des fundus foveae noch nicht die Hälfte der Dicke ein und sind sehr

[1]) Hier ist die Netzhaut also immerhin noch dicker, als an der ora serrata, was aber lediglich auf der Länge der Fovealzapfen beruht.

Digitized by Google

stark reduziert, ohne aber völlig zu fehlen. Sehr gering entwickelt ist die Nervenfaserschicht; die in den Randpartien der Fovea sehr starke Ganglienzellschicht ist bis auf einige ganz zerstreute Zellen reduziert, fast noch mehr die innere Körnerschicht. Ebenso sind die beiden retikulären Schichten nur ganz schwach ausgebildet. Etwas stärker entwickelt findet sich nur die Henlesche Faserschicht und die äussere Körnerschicht, von letzterer sind noch 1—2 Reihen von Kernen auch im Grunde der Fovea erkennbar.

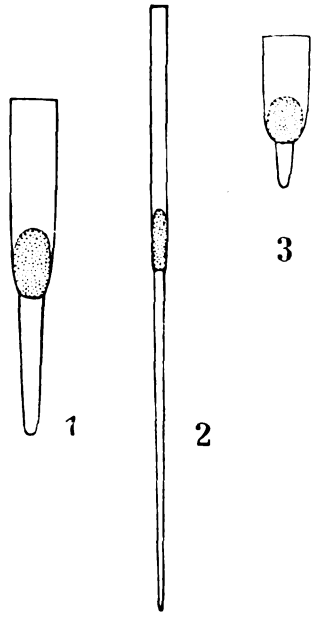

Fig. 34. **Gestalt und Grösse der Zapfen in den verschiedenen Bezirken der Netzhaut** (schematisch). Das Ellipsoid ist durch Punktierung angegeben. *Vergr. 1000 : 1.*

Tab. 52, Fig. 3

Erklärung der Bezeichnungen:

1 = Zapfen der mittleren Netzhautabschnitte
2 = Langer, schmaler Fovealzapfen
3 = Kurzer, breiter Zapfen aus den Randpartien der Haut (Nähe der ora serrata).

Gegen die Ränder der fovea centralis hin nehmen die Zapfen merklich an Länge ab, ihre Dicke nimmt aber zu (bis auf das Doppelte des Durchmessers); die „fovea externa" verschwindet. Schliesslich treten vereinzelte Stäbchen auf (Bereich der macula lutea), die Zapfen überwiegen aber auch hier noch erheblich an Zahl. Die übrigen Schichten der Netzhaut nehmen gegen die Ränder der Grube hin an Dicke zu, namentlich die äussere Körnerschicht. Im Bereiche der macula lutea erreicht die Netzhaut eine beträchtliche Dicke (nahezu 0,3 mm), die Gehirnschicht ist hier nicht minder stark entwickelt wie die Neuroepithelschicht. Man findet eine dicke Nervenfaserschicht, 5—9 Lagen von Ganglienzellen übereinander und eine ebenfalls sehr dicke innere Körnerschicht. Sehr deutlich ist auch hier noch die Henlesche Faserschicht.

Die ***ora serrata*** stellt die Grenze der pars optica und pars ciliaris retinae dar. In ihrer Nähe findet eine allmähliche Reduktion der nervösen Bestandteile der Netzhaut statt, während die Stützelemente erhalten bleiben. Zuerst verschwinden Opticusfaserschicht und Ganglienzellen, äussere und innere Körnerschicht fliessen zusammen, indem die äussere retikuläre Schicht verschwindet. Kurz vor der ora serrata hört auch die innere retikuläre Schicht auf und an Stelle beider Körnerschichten findet man nur vereinzelte Kerne[1]). Die Haut (wenigstens die pars optica) erreicht hier das Minimum ihrer Dicke (ca. 50 μ)[2]). Bis nahe an die ora serrata heran reichen die Zapfen, während Stäbchen schon früher aufhören. Die letzten Zapfen sind ausserordentlich kurz (15 μ und weniger gegen 50 μ im Augenhintergrund) und haben nur ganz kurze, stummelförmige Aussenglieder. An der ora

[1]) Diese Kerne gehören zum grossen Teil den Radiärfasern an.

[2]) Kurz vor der ora serrata bilden sich in der mittleren Schicht der Netzhaut oft Vakuolen von z. T. erheblicher Grösse, die das Strukturbild der Haut sehr stören können.

Digitized by Google

serrata selbst verschwinden alle nervösen Bestandteile der Haut und die Stützelemente der Netzhaut gehen ziemlich scharf in das Epithel der pars ciliaris retinae über.

Ueber die papilla nervi optici siehe unter Sehnerv.

b) *Pars caeca retinae.*

Die pars caeca retinae zerfällt in die pars ciliaris und die pars iridica.

Die *pars ciliaris retinae* beginnt an der ora serrata und reicht bis zur Iriswurzel. Sie besteht aus einem zylindrischen bis kubischen[1]) einreihigen Epithel von 20—25 μ Höhe, dessen Zellen an der Oberfläche eine Art cuticularer Bildung[2]) tragen. Sie sitzen dem Pigmentepithel (s. ob. p. 223) dicht auf. Tab. 52, Fig. 3 Tab. 50, Fig. 2

Die *pars iridica retinae* überzieht die Hinterfläche der Iris bis zum Pupillarrand, wo sie in das Pigmentepithel umbiegt. Sie bildet mit diesem zusammen die sogen. Pigmentschicht der Iris und ist im Gegensatz zur pars ciliaris ebenfalls pigmentiert. Auf der Hinterfläche der Zellen findet sich das gleiche strukturlose, feine Häutchen wie im Bereiche der pars ciliaris (s. ob.). Die Hinterfläche der Iris ist also von einem doppelten pigmentierten Epithel überzogen (s. a. ob. p. 221). Tab. 50, Fig. 2 Tab. 51, Fig. 2 u. 4

Die Netzhaut enthält Blutgefässe, und zwar nur die pars optica. Das Blutgefässsystem der Netzhaut ist das der Zentralgefässe, ein besonderes mit den übrigen Augengefässen in keiner engeren Verbindung stehendes System[3]). Die *arteria centralis retinae* betritt mit dem Sehnerven die Netzhaut und breitet sich von der sogen. Sehnervenpapille aus, ungefähr radiär mit ihren Aesten. Diese bilden in der Gehirnschicht der Netzhaut ein feines Kapillarnetz, das aber nicht ganz bis an die ora serrata vordringt. Die grösseren Aeste liegen in der Gehirnfaserschicht und Ganglienzellschicht, Kapillaren reichen bis an die äussere retikuläre Schicht. Der fundus foveae centralis bleibt gefässfrei. Ebenso wie die Arterie verhält sich die *vena centralis retinae*. Lymphgefässe fehlen der Netzhaut ebenso wie dem ganzen Augapfel. Tab. 50, Fig. 1 u. 3 Tab. 51, Fig. 1 Tab. 52, Fig. 1

c) Sehnerv und Sehnervenpapille.

Der Sehnerv, *nervus opticus*, besteht aus dem eigentlichen Nervenstamm und seinen Hüllen. Letztere sind die gleichen wie die des Gehirns (s. a. ob. p. 104), Dura mater, arachnoidea und pia mater (Dural-, Arachnoideal- und Pialscheide). Sie zeigen natürlich auch den gleichen Bau. Die dura mater geht beim Eintritt des Sehnerven in den Augapfel ohne Grenze in die sclera über, ebenso verliert sich die weiche Hirnhaut im Gewebe des bulbus. Die pia mater umgibt den Sehnerven fest und verwächst nicht nur mit ihm, sondern sendet auch zahlreiche Bindegewebsbündel in sein Inneres, die in Gestalt von verzweigten Septen[4]) mehrere Hundert verschieden grosser, rundlicher oder rundlichpolygonaler Bündel abgrenzen Tab. 50, Fig. 1, 3, 4 Tab. 51, Fig. 1 Tab. 50, Fig. 3 u. 4

[1]) Die hinteren, an die ora serrata grenzenden Zellen sind die höchsten.

[2]) Diese Bildung ist eine unmittelbare Fortsetzung der Limitans interna der Retina und strukturlos. Sie findet sich aber nur da, wo keine Zonulafasern entspringen. Ueber die Beziehungen der Zellen der pars ciliaris retinae zur zonula ciliaris und zum Glaskörper s. u. p. 233.

[3]) Näheres siehe Sobotta, deskript. Anat. dieses Verl. 1904—07.

[4]) Diese Septen bestehen nur z. T. aus pia mater, z. T. auch aus Neuroglia.

Digitized by Google

und Träger der Gefässe sind (s. u.). In die einzelnen Bündel selbst dringt dagegen
Tab. 50, Fig. 4 die pia mater nicht vor. Diese bestehen vielmehr aus feinen, markhaltigen Nervenfasern ohne Neurilemm und aus Neuroglia (Langstrahler). Die Opticusbündel zeigen also den Bau der weissen Substanz des Gehirns, nicht den Bau peripherischer Nerven. Die Neuroglia ist besonders an der Oberfläche der Bündel und an der Oberfläche des ganzen Nerven stark entwickelt (peripherer Gliamantel), wo sie sich mit dem Bindegewebe der pia mater so engverbindet, dass beide nur mit Hilfe besonderer Färbemethoden scharf getrennt werden können.

Tab. 50, Fig. 1
Tab. 51, Fig. 1
$1^1/_2$—2 cm vom Augapfel entfernt treten die vasa centralia retinae in den Sehnerven und liegen von nun an nahezu im Zentrum des Nervenstammes, umgeben von einer Umhüllung der pia mater, die auch ihre Aeste in die Septen des Nerven begleitet. Beim Eintritt des Sehnerven in das Auge verlieren sämtliche[1]) Fasern plötzlich ihr Mark, wodurch es zu einer starken Kaliberabnahme der Fasern und des ganzen Nerven kommt. Die marklosen Faserbündel treten nun durch die hier vielfach durchlöcherte Sclera (lamina cribrosa)[2]) und bilden vor ihrer Ausbreitung in der Netzhaut eine kreisrunde weisse, mässig erhabene, aber dicke (0,4 mm) Scheibe, die Sehnervenpapille, *papilla nervi optici*. Von hier aus breiten sich die Fasern radienförmig über die ganze Netzhaut aus und bilden deren innere Schicht (s. ob. p. 224). Nur im Bereiche der macula lutea und fovea centralis ist der Faserverlauf ein etwas abweichender, indem ein ziemlich gerades Bündel feinster Fasern (sogen. papillomakuläres Bündel) direkt zur macula zieht, die übrigen makulären Fasern aber bogenförmig die macula umfassen.

Die Blutgefässe des Sehnerven sind die vasa centralia, die sich, bevor sie ihre Endausbreitung in der Netzhaut erfahren, auch im Sehnervenstamm verästeln und hierbei Anastomosen mit benachbarten Gefässen eingehen. Lymphgefässe fehlen dem Sehnerven. Dagegen sind die gleichen Lymphräume vorhanden wie bei den Hirnhäuten (Subdural- und Subarachnoidealraum).

4. Die Linse.

Tab. 50, Fig. 1
Tab. 51, Fig. 2, 4, 5
Die Linse, *lens crystallina*, stellt eine eigentümliche, vollkommen durchsichtige, rein epitheliale Bildung des Auges dar. Sie besteht aus 1. der Linsenkapsel, 2. dem Linsenepithel, 3. der Linsensubstanz.

Die Linsenkapsel, *capsula lentis*, umschliesst als homogene, strukturlose Membran die ganze Linse. Ihre Dicke ist an der Vorderfläche der Linse in der Gegend des vorderen Linsenpols 15—20 μ; von da an nimmt sie gegen den Aequator an Dicke ab (10—12 μ), um sich an der Hinterfläche noch mehr zu verdünnen (bis auf 7 μ und darunter).

Das Linsenepithel überkleidet lediglich die Innenseite der Kapsel der Vorderfläche in Gestalt eines, am vordern Linsenpol niedrig kubischen, von da an gegen den Linsenaequator an Höhe zunehmenden einreihigen Epithels. An der Hinter-

[1]) Wenigstens ist das die Regel. Es kommt aber vor, dass sich einzelne markhaltige Bündel noch auf der Papille finden.

[2]) Hier ist die Sclera besonders reich an elastischen Fasern; die chorioidea wird in der Regel einfach durchbohrt ohne wesentliche Anteilnahme ihrer Elemente. Natürlich hört an der lamina cribrosa mit den Häuten des Sehnerven auch die Pialscheide auf. Die Opticusbündel sind nun nackt (nackte Achsenzylinder s. ob. p. 51).

Digitized by Google

fläche der Linse fehlt es, da es am Aequator in die Linsenfasern übergeht. Die letzten, ca. 10 μ hohen, kubischen, beziehungsweise niedrigzylindrischen Epithelzellen der Aequatorialgegend stehen schon nicht mehr senkrecht zur Linsenoberfläche, sondern neigen sich so, dass der Winkel, den sie mit der Linsenoberfläche bilden, immer kleiner wird. Dabei vergrössern sich die Zellen allmählich zu ständig länger werdenden Fasern mit meridionalem Verlaufe, den Linsenfasern (s. u.) Tab. 51, Fig. 5

Die Linsensubstanz, *substantia lentis*, besteht aus den Linsenfasern, *fibrae lentis*, langen, faden- oder bandförmigen Bildungen von sechsseitig-prismatischer Gestalt und kolbig verdickten Enden. Ihre Dicke ist 2—4, ihre Breite 5—10 μ. Man kann dreierlei Arten von Fasern an der ausgebildeten Linse unterscheiden: Hauptfasern, Uebergangsfasern und Zentralfasern. Erstere bilden den Hauptteil der Linsensubstanz, und zwar die Mantelschicht, *substantia corticalis lentis*, sie haben glatte Ränder und einen länglichen Kern in der Nähe des Aequators, wo sie ohne Grenze (s. ob.) in das Linsenepithel übergehen. Die Uebergangs- und Zentralfasern dagegen sind kernlos[1]), haben wellige oder zackige Ränder und bilden den festeren Linsenkern, *nucleus lentis*[2]). Die Fasern der Linse werden durch eine geringe Menge Kittsubstanz miteinander verbunden.

Die Linse enthält weder Gefässe noch Nerven.

5. Glaskörper und Strahlenbändchen.

Glaskörper, *corpus vitreum*, und Strahlenbändchen, *zonula ciliaris* (Zinnii) gehören genetisch zusammen. Es sind ektodermale (retinale) Stützgewebe, die mit den Stützelementen der Netzhaut in inniger Verbindung stehen und aus diesen hervorgehen. Der Glaskörper besteht aus feinen Fäserchen, die durch Verflechtung ein mit Flüssigkeit erfülltes Maschenwerk bilden, das sich gegen die Netzhautoberfläche verdichtet und eine Art Grenzschicht bildet (sogen. membrana hyaloidea). Namentich in den vorderen Bezirken der Netzhaut sieht man das Flechtwerk der Grenzschicht auch beim Erwachsenen noch mit den Müllerschen Radiärfasern der Netzhaut in Verbindung stehen[3]). Ausser dem Faserwerk kommen im Glaskörper noch ganz vereinzelt Zellen, und zwar hauptsächlich Wanderzellen, daneben aber auch einzelne sternförmige, fixe Zellen vor. Tab. 50, Fig. 1 u. 2 Tab. 51, Fig. 2 Tab. 52, Fig. 3

Die zonula ciliaris besteht lediglich aus ziemlich festen und starren Fäserchen, die ihren Ursprung von den Zellen der pars ciliaris retinae im Bereiche des orbiculus ciliaris nehmen[4]). Sie laufen durch die Täler zwischen den Ciliarfortsätzen zur Linse, wo sie in der Aequatorialgegend in 3 Reihen an der Linsenkapsel inserieren, 1. an der Vorderfläche, 2. am Aequator selbst, 3. an der Hinterfläche.

[1]) Ursprünglich sind auch diese Fasern kernhaltig. Die Kerne gehen jedoch in den Zentralfasern stets, in den Uebergangsfasern meist zugrunde.

[2]) Ueber den Verlauf der Fasern, Linsensterne etc. siehe Sobotta, deskript. Anat. dies. Verl. 1904—07

[3]) Noch deutlicher ist dieser Zusammenhang mit den dicht von der ora serrata gelegenen zylindrischen Zellen der pars ciliaris retinae.

[4]) Die Zonulafasern hängen mit den Zellen der pars ciliaris retinae gerade so zusammen wie die des Glaskörpers mit den Radiärfasern der Netzhaut, nur mit dem Unterschiede, dass sie von weiter vorn gelegenen Zellen des orbiculus ciliaris entspringen. Sie sollen sogar die ganze Zelle durchsetzen und in der Grenzschicht (Kittlinie) zwischen den Epithelzellen der pars ciliaris und den Pigmentepithelien enden.

Digitized by Google

Fig. 1. Sagittaler Durchschnitt des oberen **Augenlides** des Menschen (28jährig †). Uebersichtsbild des Augenlides. Von der Meibomschen Drüse ist der untere Teil des Ausführungsganges der Länge nach getroffen, der obere Teil der Drüse aber nur angeschnitten. Es sind zwei Cilien sichtbar, von denen die eine im Ausfallen begriffen ist. Unter der Conjunctiva eine kleine akzessorische Tränendrüse (Krausesche Drüse). **Vergr. 14 : 1. Technik:** Konservierung in Müllerscher Flüssigkeit. Zelloidinschnitte. Haematoxylin-Eosin.

Fig. 2. Unteres Ende der **Meibom**schen Drüse, etwas stärker vergrössert. (Das Präparat steht umgekehrt wie das der Fig. 1.) Man erkennt mehrere in den Ausführungsgang übergehende Alvei. **Vergr. 25:1. Technik** wie bei Fig. 1.

Fig. 3. Teil eines Durchschnittes des oberen Lides des Menschen (21 jährig †) bei etwas stärkerer Vergrösserung. **Gegend der Cilien,** Mollsche Drüse. **Vergr. 25 : 1. Technik** wie bei Fig. 1.

Fig. 4. **Conjunctiva palpebrarum** in der Gegend nahe dem Fornix (vom oberen Lide wie Fig. 1). Man sieht das geschichtete Zylinderepithel mit Becherzellen, ferner darunter die an Lymphzellen reiche Schleimhaut. **Vergr. 100 : 1. Technik** wie bei Fig. 1.

Fig. 5. Teil eines queren Durchschnittes des knorpligen **äusseren Gehörgangs** des Menschen (28jährig †). Man sieht die dicke, schleimhautartige Auskleidung des Ganges durch die umgewandelte äussere Haut mit den Talgdrüsen und den glandulae ceruminosae; auf diese folgt der Knorpel. **Vergr. 15 : 1. Technik:** Konservierung in Müllerscher Flüssigkeit. Zelloidinschnitte. Haematoxylin-Eosin.

Fig. 6. Einige Drüsenschläuche einer **glandula ceruminosa** des Präparates der Fig. 5 bei stärkerer Vergrösserung. Man sieht die bräunlichen Pigmentkörnchen in den Drüsenzellen und die glatte Muskulatur an der Basis des Epithels. **Vergr. 120 : 1. Technik** wie bei Fig. 5.

Fig. 7. Durchschnitt eines Schneckenganges der **Gehörschnecke** eines neugeborenen Kindes. Uebersichtsbild des ductus cochlearis. **Vergr. 50 : 1. Technik:** Konservierung in Platinchloridosmiumessigsäure. Entkalkung mit Salpetersäure. Färbung mit Haematoxylin-Eosin.

Erklärung der Bezeichnungen für Fig. 1—7.

ac = Alvei der Meibomschen Drüse
ati = arcus tarseus inferior
bd = Bindegewebe
bg = Blutgefässe
bz = Becherzellen
ci = Cilien
ci$_1$ = im Ausfallen begriffene Cilie
ci$_2$ = leerer Haarbalg einer Cilie
cop = conjunctiva palpebrarum
cor = Corium
dc = ductus cochlearis
deglc = Ausführungsgang der Mollschen Drüsen
deglt = Ausführungsgang der Meibomschen Drüse
ep = Epithel
epid = Epidermis
fe = Fettzellen
glc = glandula ciliaris (Moll)
glce = Ohrschmalzdrüsen
glla = akzessorische Tränendrüse
glm = glatte Muskelfasern
glse = Talgdrüsen
glt = Meimbomsche Drüse
gsp = ganglion spirale
kn = Knochen
kno = Knorpel
l = Lumen
lgsp = ligamentum spirale
lspm = lamina spiralis membranacea
lspo = lamina spiralis ossea
mc = musculus ciliaris (Riolani)
mp = musculus palpebralis
mt = membrana tectoria
mts = Sehne des musculus tarsalis
mv = membrana vestibularis
nf = Nervenfasern
nl = Ansammlungen lymphatischen Gewebes
ogsp = organon spirale (Corti)
pc = Perichondrium
pf = Pfeilertunnel
pi = Haare des äusseren Gehörgangs
posp = prominentia spiralis
s = Sekret
scu = scala vestibuli
sct = scala tympani
stsu = stratum subcutaneum
t = tarsus
tp = tunica propria
tpl = lymphatische Schleimhaut

Digitized by Google

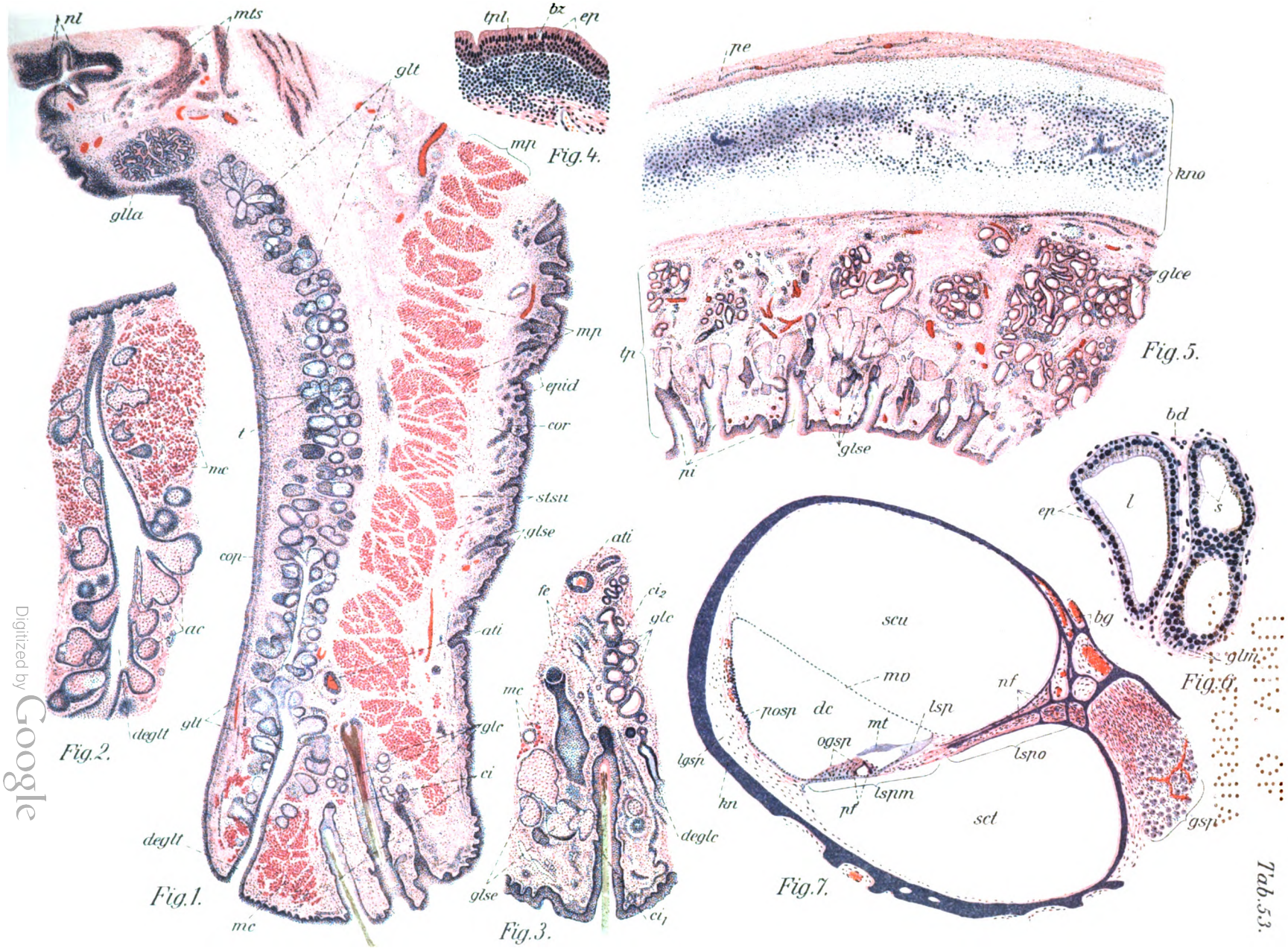

Digitized by Google

Tab.53.

UNIV. OF
CALIFORNIA

Digitized by Google

An letzterer heften sich nur sehr feine Fasern an. Die vorderen und mittleren Zonulafasern sind deutlich zu Bündeln geordnet, die Einkerbungen am Aequator der Linse erzeugen. Die Räume zwischen den Zonulafaserbündeln und dem Linsenäquator werden als *spatia zonularia* (Canalis Petiti) bezeichnet. Tab. 51, Fig. 2

Der Glaskörper ist beim Erwachsenen völlig gefässfrei. Im embryonalen Zustand enthält er die *vasa hyaloidea*, Fortsetzungen der vasa centralia retinae, die in einem, auch später meist noch erhaltenen Kanal (canalis hyaloideus) nach der Hinterfläche der Linse laufen. Auch Nerven enthält der Glaskörper nicht. Die Dicke der Fasern ist sehr verschieden; neben sehr feinen, kommen auch sehr dicke (bis 35 μ) vor.

6. Augenlider und Bindehaut.

Die Augenlider, *palpebrae*, sind Faltenbildungen der äusseren Haut, welche auf der vorderen Seite den gewöhnlichen Charakter der äusseren Haut zeigen, auf der hinteren von Konjunktivalschleimhaut überzogen sind. Tab. 53, Fig. 1—3

Man unterscheidet am Augenlid, von vorn nach hinten gerechnet, folgende Schichten: 1. die äussere Haut mit Lanugohaaren, Haarbalgdrüsen etc., 2. subkutanes Gewebe, 3. den M. orbicularis oculi, pars palpebralis, 4. lockeres Bindegewebe mit den Hauptgefässen des Lides, 5. den Lidknorpel, tarsus, mit der Tarsaldrüse, 6. die Conjunctiva palpebrarum.

Die äussere Haut des Augenlides ist äusserst fein und dünn, zeigt aber sonst keine Besonderheiten. Sie geht zwischen äusserem und innerem Lidrand allmählich in die Conjunctiva über. Am Lidrand finden sich in der Nähe der vorderen Kante, in zwei- bis dreifacher Lage angeordnet, stärkere Körperhaare, die Wimpern, *cilia*, welche sich durch einen sehr regelmässigen und relativ häufigen Wechsel[1]) von den übrigen stärkeren Körperhaaren auszeichnen, so dass man oft Kolbenhaaren begegnet. Sie besitzen auch Haarbalgdrüsen (sogen. Zeiss'sche Drüse), aber keine Arrektoren. Tab. 53, Fig. 1 u. 3

In der Gegend der Cilien findet sich eine tubulöse Drüse, *glandula ciliaris* (Mollsche Drüse), welche ihrem Baue nach eine Knäueldrüse ist und den grösseren Knäueldrüsen (ähnlich denen der Achselhohle) zugerechnet werden muss. Ihr Knäuel ist aber schwach entwickelt und wenig kompakt, der Drüsenschlauch selbst sehr weit. Ein Teil der Muskelbündel des dicht unter der dünnen Lidhaut gelegenen *m. palpebralis* schiebt sich hier zwischen Cilien und innerem Lidrand ein und wird als *m. tarsalis* (ciliaris Riolani) bezeichnet. Dieser umgreift mit (quergestreiften) Bündeln auch die Mündung der glandula tarsalis in wechselnder Ausdehnung. Die Hauptmasse des m. palpebralis dagegen liegt durch eine geringe Menge lockeren, subkutanen Bindegewebes von der äusseren Haut des Lides getrennt, Fettgewebe findet sich nur in der Basis der Lider[2]). In diesem, zwischen Muskel und Lidknorpel gelegenen, an der Basis des Lides auch fetthaltigem Bindegewebe, Tab. 53, Fig. 1 u. 3 Tab. 53, Fig. 1 u. 2

[1]) Die Lebensdauer der Cilie wird auf 100–150 Tage geschätzt im Gegensatz zur Lebensdauer des Kopfhaares (1500 Tage).

[2]) Es bestehen individuelle und namentlich Rassenverschiedenheiten in bezug auf das Vorkommen von Fettgewebe im Lide.

Digitized by Google

finden sich die grösseren Gefässe und Nervenstämme des Lides; in der Nähe der Cilienwurzeln der arcus (arteriosus) tarseus inferior.

Tab. 53, Fig. 1 Der Lidknorpel, *tarsus*, ist kein eigentlicher Knorpel, sondern wird von dichtem geformten Bindegewebe gebildet, dessen Bündel so fest verfilzt sind, dass das Gebilde Knorpelkonsistenz erhält. Er wird seiner ganzen Länge nach durchsetzt von der *glandula tarsalis* (Meibom), einer Art Talgdrüse [1]), die im feineren Tab. 53, Bau vollkommen mit den Haarbalgdrüsen übereinstimmt. Sie besitzt einen langen, Fig. 1 u. 2 mittleren Gang, welcher ringsum von Drüsenalveolen besetzt ist. Der kurze, aber weite, nicht mehr Alveolen tragende, eigentliche Ausführungsgang zeigt geschichtetes Pflasterepithel und mündet dicht vor der inneren Lidkante aus. Der tarsus ist nicht so hoch wie das Lid selbst [2]).

Die Hinterfläche des tarsus wird von der Lidbindehaut, *tunica conjunctiva* Tab. 53, *palpebrarum* überzogen, die mit dem tarsus verwachsen ist. Ihre Schleimhaut ist Fig. 1 u. 4 reich an Lymphzellen und Plasmazellen, welche in der Gegend des fornix conjunctivae auch solitäre Follikel bilden können (*noduli lymphatici conjunctivales*). Papillen besitzt die Schleimhaut der conjunctiva palpebrarum nicht; das Epithel ist ein geschichtetes Zylinderepithel mit mehreren Lagen rundlicher Zellen und oberflächlicher Zylinderzellschicht [3]). Häufig finden sich Becherzellen. In der Gegend des freien (oberen beim oberen Lide) Randes des tarsus und meist noch in dessen Substanz aufgebettet kommen kleinere Drüsen vor vom Baue der Tränendrüse, sogen. Krausesche Drüsen, *glandulae mucosae conjunctivales* (lacrimales accessoriae). Ferner bildet das Epithel hier und gegen den fornix conjunctivae hin oft recht Tab. 53, Fig. 1 starke Einbuchtungen, Konjunktivalbuchten, wodurch papillenartige, an lymphatischem Gewebe meist sehr reiche Bildungen entstehen (sogen. Papillarkörper).

An den oberen freien Rand des tarsus des oberen Lides setzt sich die Sehne des *M. levator palpebrae superioris* [2]). Man kann an dieser eine vordere, rein-bindegewebige Ausstrahlung unterscheiden, die in das zwischen M. palpebralis und tarsus gelegene (zentrale) Bindegewebe übergeht, und eine hintere, mit der sich der aus glatten Muskelfasern bestehende M. tarsalis (superior) so innig verbindet, dass quergestreifte Muskulatur des Levator palpebrae und glatte Fasern kaum zu trennen sind.

Die Bindehaut, *tunica conjunctiva*, zerfällt in die Lidbindehaut, *tunica conjunctiva palpebrarum*, und die Augenbindehaut, *tunica conjunctiva bulbi*. Am Uebergang beider findet sich der *fornix conjunctivae (conjunctiva mobilis)*. Der Bau der Lidbindehaut ist oben bereits beschrieben worden. Die conjunctiva bulbi unterscheidet sich von der conjunctiva palpebrarum dadurch, dass das Epithel ein geschichtetes Plattenepithel ist mit niedrigen Papillen. Am Hornhautrande geht es in das Cornealepithel über (s. ob. p. 215).

Beim Menschen sehr rudimentär, bei vielen Säugetieren stark ausgebildet ist das dritte Augenlid, *plica semilunaris conjunctivae*. Es ist von geschichtetem

[1]) Sie liefert das *sebum palpebrale*.

[2]) Näheres siehe Sobotta, descript. Anat. dies. Verl. 1904–07.

[3]) Der Charakter der Conjunctivalepithels wechselt an den verschiedenen Orten (s. a. u.). Selbst im Bereiche des Lides finden sich Verschiedenheiten.

Digitized by Google

Plattenepithel überzogen, ebenso die caruncula lacrimalis, die ausser Talgdrüsen auch Knäueldrüsen besitzt.

Die Blutgefässe der Augenlider bilden anastomotische arterielle Bögen; einen dem Lidrand näheren, meist stärkeren, arcus tarseus inferior, und den in der Lidbasis gelegenen arcus tarseus superior, von denen aus Kapillaren zum tarsus, zur Muskulatur und Haut der Lider gehen. Im Gegensatz zum Augapfel besitzen die Augenlider Lymphgefässe, die ein conjunctivales, ein prätarsales und ein subkutanes Kapillarnetz bilden, die miteinander in Verbindung stehen. Ob die Lymphgefässe der conjunctiva bulbi mit den Saftlücken der Hornhaut (s. a. ob. p. 215) am Cornealrande zusammenhängen, ist unentschieden. Tab. 53 Fig. 1 u. 3

Auch an Nerven sind die Augenlider reich. Sie bilden Geflechte in der Conjunctiva, dem Tarsus und der Haut. Neben freien Endigungen im Epithel der ersteren kommen (subepitheliale) Endkolben (s. ob. p. 113) vor, die bis zum Hornhautrand reichen.

7. Der Tränenapparat.

Der Tränenapparat, *apparatus lacrimalis*, besteht aus den Tränendrüsen, den Tränenröhrchen und dem Tränennasengang mit dem Tränensack.

Die Tränendrüsen, *glandulae lacrimales* (superior et inferior) sind zusammengesetzte tubulöse Drüsen mit mehreren Ausführungsgängen. Die Tubuli[1]) sind ausgekleidet von einem bald kubischen (sekretleeren Zustand), bald zylindrischen (sekretvoller Zustand) Epithel[2]) und haben relativ weite Lumina. Im Drüsenepithel sind verschiedenartig geformte Granula beobachtet worden, darunter konstant auch Fetttröpfchen; ferner finden sich interzelluläre Sekretkapillaren. Auf das Drüsenepithel folgt eine sehr zerstreute und durchaus nicht kontinuierliche Lage platter kontraktiler Zellen mit fibrillärer Streifung (Myoepithelzellen), dann die strukturlose membrana propria. Tab. 52, Fig. 5 u. 6

Das interstitielle Gewebe der Tränendrüse ist auffällig stark entwickelt und reich an Lymphzellen sowohl wie Fettgewebe. Die Drüse (namentlich die untere) macht daher auch schon makroskopisch einen wenig kompakten Eindruck.

Die grösseren und mittleren Ausführungsgänge der Drüse besitzen zweireihiges zylindrisches Epithel. Die Verbindung mit den Tubuli dagegen geschieht durch relativ enge Kanalabschnitte mit einschichtigem, niedrig-kubischen Epithel (Schaltstücke)[3]); Sekretröhren fehlen.

Die Blutgefässe verhalten sich ähnlich wie bei den Speicheldrüsen; es bilden sich dichte Kapillarnetze um die Tubuli. Die Nerven sollen nicht bloss die membrana propria durchbohren und interzellular, sondern sogar intrazellular enden.

---

[1]) Sie ähneln in gewisser Beziehung den mehr alveolären Endkammern der Parotis, sind aber durch weiteres Lumen und meist erheblich stärkeres Kaliber ausgezeichnet.

[2]) Manche Autoren unterscheiden zweierlei Formen von Drüsenzellen; hohe Zellen, deren Höhe nach dem Sekretionszustand wechselt, und niedrige Zellen, die wesentlich dunkler erscheinen und Sekretmassen besitzen, die den ganzen gegen die Lichtung gelegenen Teil der Zelle erfüllen, so dass Kern und Protoplasma auf einen schmalen Raum an der Zellbasis zusammengedrängt sind.

[3]) Sie entsprechen den Schaltstücken der Mundspeicheldrüsen nicht ganz.

Digitized by Google

Die Tränenröhrchen, *ductus lacrimales*, besitzen ein geschichtetes Pflasterepithel, eine an elastischen Fasern reiche tunica propria und quergestreifte Muskelfasern der pars lacrimalis m. orbicularis oculi.

Tränensack, *saccus lacrimalis*, und Tränennasengang, *ductus nasolacrimalis*, haben zweireihiges, z. T. (namentlich gegen die Nasenhöhle hin) flimmerndes Zylinderepithel. Im Bereiche des Tränensackes kommen auch kleine tubulöse Drüsen vor. Die membrana propria ist sehr reich an Lymphzellen und weiten Kernen, ähnlich wie die Schleimhaut der Nasenhöhle.

XII. Das Gehörorgan.

1. Aeusseres Ohr.

Das äussere Ohr, *auris externa*, besitzt ein knorpliges Gerüst aus elastischem Knorpel und zeigt sonst den Bau der äusseren Haut, nur ist diese ziemlich dünn und besitzt wie die Gesichtshaut überhaupt nur sehr niedrige Papillen.

Tab. 53, Fig. 5 Der äussere Gehörgang, *meatus acusticus externus*, hat eine teils knorplige (elastischer Knorpel), teils knöcherne Wand, welcher unmittelbar die Schleimhaut aufsitzt. Letztere ist eigentlich eine Fortsetzung der äusseren Haut. Sie ist im Bereiche des knorpligen Abschnitts des Gehörgangs von beträchtlicher Dicke (1—1½ mm), sonst (knöcherner Teil und Trommelfell) dünn und zeigt wie die äussere Haut geschichtetes Pflasterepithel mit starken Haarbalgdrüsen und Haaren [1]), ferner besonders grosse Knäueldrüsen, die sogen. Ohrschmalzdrüsen [2]), *glandulae ceruminosae*. Diese haben sehr grosse Knäuel mit weitem Lumen, hohem Epithel und deutlichen glatten Muskelfasern (Myoepithelzellen), wie die Achseldrüsen (s. ob. p. 212). Die Ausführungsgänge sind im Vergleich zu anderen Knäueldrüsen kurz.

Tab. 53, Fig. 6 Die Drüsenepithelien enthalten regelmässig gelblich-bräunliche Pigment- und häufig auch Fettkörnchen.

Das Trommelfell, *membrana tympani*, bildet die Grenze von äusserem Ohr und Mittelohr. Es ist infolgedessen auf seiner dem Gehörgang zugekehrten Fläche von einer sehr dünnen, papillenlosen [3]) Fortsetzung der äusseren Haut („Schleimhaut" des Gehörganges) überzogen *(stratum cutaneum)*, während die an die Paukenhöhle grenzende Fläche der Haut von der Paukenhöhlenschleimhaut bedeckt ist *(stratum mucosum membranae tympani)*. Zwischen beiden Ueberzügen liegt die an elastischen Fasern äusserst arme, bindegewebige, dünne Grundplatte der Haut, *lamina propria membranae tympani*. Sie wird auf der Paukenhöhlenseite aus zirkulären, auf der Gehörgangsfläche aus radiären Fasern gebildet. Ausserdem sind platte, sehnenzellenähnliche Bindegewebszellen vorhanden. Im Bereiche der pars flaccida fehlt die Grund-

[1]) Ausser feinen Lanugohaaren finden sich am Eingang in den meatus acusticus externus stärkere Körperhaare, *tragi* genannt.

[2]) Das Ohrschmalz, *cerumen*, ist nicht oder wenigstens zum grössten Teile nicht das Sekret der glandulae ceruminosae, sondern in erster Linie das der reichlich in der Gehörgangswand entwickelten Talgdrüsen.

[3]) Nur an der Stelle der stria malleolaris ist die Haut dicker, das corium deutlich entwickelt und oft auch papillentragend (sogen. Cutisstrang).

Digitized by Google

platte; an ihre Stelle tritt eine geringe Menge lockeren Bindegewebes. Die Radiärfasern der lamina propria gehen an deren Peripherie in den sehnenartigen, stärker elastischen anulus fibrosus über.

Die Blutgefässe des äusseren Ohres verhalten sich wie die der äusseren Haut. Ueber die äussere Fläche der Grundplatte des Trommelfells verläuft eine kleine Arterie im corium des Cutisstranges in der stria malleolaris und löst sich in radiär verlaufende Aeste auf; ihr entspricht eine gleichverlaufende Vene[1]). Auch der Schleimhautüberzug des Trommelfells enthält ein feines Kapillarnetz. Ferner kommen Lymphgefässe im Trommelfell vor (wahrscheinlich in allen drei Schichten, hauptsächlich aber der Hautschicht). Ebenso sind reichliche, z. T. mit besonderen Endapparaten versehene, z. T. frei intraepithelial endigende Nerven vorhanden.

2. Das Mittelohr.

Das Mittelohr umfasst die Paukenhöhle mit ihrem Inhalt (Gehörknöchelchen) und die Ohrtrompete. Die Paukenhöhle, *cavum tympani*, ist von einer dünnen Schleimhaut, *tunica mucosa tympani*, ausgekleidet. Diese sitzt dem Periost des Knochens überall fest auf, besteht aus einer dünnen, bindegewebigen, aber gefässreichen *tunica propria* und einem einreihigen kubischen Epithel, das vielfach, namentlich am Boden der Paukenhöhle, Flimmerhaare trägt. Die Höhe des Epithels wechselt, auf den Gehörknöchelchen und der Paukenhöhlenfläche des Trommelfells wird es fast platt. Drüsen fehlen in der Paukenhöhlenschleimhaut.

Die Gehörknöchelchen bestehen fast ganz aus kompakter, lamellärer Knochensubstanz mit geringen Mengen von Spongiosa im Inneren. Sie werden überzogen von der Paukenhöhlenschleimhaut und tragen an den Gelenkflächen (und der Hammer auch da, wo er sich mit dem Trommelfell verbindet) Ueberzüge von Hyalinknorpel. Die Muskeln der Paukenhöhle bestehen aus quergestreiften Fasern und zeigen keine mikroskopischen Besonderheiten.

Die Ohrtrompete, *tuba auditiva* (Eustachii), zerfällt in einen knöchernen Abschnitt, *pars ossea*, und einen knorpligen, *pars cartilaginea*. Beide unterscheiden sich nicht bloss durch die verschiedenartige Beschaffenheit ihrer Wandung, sondern z. T. auch durch abweichende Bauverhältnisse der Schleimhaut. Diese ist im knöchernen Abschnitt weit dünner als im knorpligen und geht am ostium tympanicum tubae auditivae ohne Grenze in die Schleimhaut der Paukenhöhle über. Sie trägt in der Nähe dieser ein einreihiges, stets flimmerndes Zylinderepithel, das gegen den knorpligen Teil hin allmählich an Höhe zunimmt, zwei- und schliesslich mehrreihig wird. In der Gegend des ostium pharyngeum nimmt das Epithel den Charakter des Flimmerepithels der Nasenhöhle und des oberen Abschnittes des Schlundkopfes (s. ob. p. 133) an und enthält sehr häufig Becherzellen. Tab. 54

Die tunica propria ist im Bereiche der pars ossea dünn und wie die der Paukenhöhle drüsenfrei[2]); in der pars cartilaginea nimmt die Schleimhaut an Dicke Tab. 54, Fig. 1 u. 2

[1]) Ausserdem findet sich auch noch ein Venenplexus am Trommelfellrande.

[2]) Nur kryptenartige Vertiefungen kommen in der pars ossea vor, und zwar besonders da, wodie knöcherne Wand dünn oder unvollständig ist, ferner die ebenfalls von der Tubenschleimhaut ausgekleideten cellulae tubariae (siehe Sobotta, deskript. Anat. dies. Verl. 1904—07).

Digitized by Google

Fig. 1. Querschnitt der **pars ossea tubae auditivae** und des musculus tensor tympani mit den angrenzenden Knochenabschnitten (28jährig †). Das Präparat zeigt den Durchschnitt des canalis musculotubarius mit seinem septum. Im semicanalis musculi tensoris tympani liegt ausser Nerven und Gefässästen der Muskel mit seiner Sehne, der semicanalis tubae ist von der Schleimhaut des knöchernen Abschnittes der Eustachischen Röhre ausgekleidet. Das septum ist an der Stelle des Schnittes vollständig. Am Boden der Tube (unten) sind einzelne Schleimhautbuchten erkennbar, daneben einige mit Epithel ausgekleidete cellulae tubariae sichtbar. **Vergr. 25 : 1. Technik:** Konservierung in Müllerscher Flüssigkeit mit Formol. Entkalkung in Pikrinsäure. Zelloidinschnitte. Färbung mit Haemalaun und Eosin.

Fig. 2. Teil des auf Fig. 1 abgebildeten Querschnittes der **pars ossea tubae auditivae.** Man erkennt das zweireihige Flimmerepithel mit vielen Becherzellen, durch eine deutliche Basalmembran von der tunica propria getrennt. Letztere ist dünn, sitzt dem Knochen, beziehungsweise Periost dicht auf und enthält keine Drüsen, wohl aber Schleimhautbuchten (eine solche ist bei * angeschnitten). **Vergr. 200:1. Technik** wie bei Fig. 1.

Fig. 3. Querschnitt der **pars cartilaginea tubae auditivae** und der angrenzenden Rachenschleimhaut. Das Präparat zeigt einen charakteristischen Durchschnitt des Organs in der Nähe des ostium pharyngeum. Die dicke, hohe, mediale und die kurze, schmale, laterale Lamelle des Tubenknorpels sind sichtbar, das enge, spaltförmige Lumen des knorpeligen Teils der Tube, die drüsenreiche Schleimhaut mit den von der lateralen Tubenwand entspringenden Muskelfasern der Gaumenmuskeln. An der medialen Fläche der medialen Lamelle des Knorpels liegt die Pharynxschleimhaut mit ihren Drüsen und starker Lymphocytenansammlung unter dem (geschichteten Flimmer-) Epithel. Der dickere Teil des Tubenknorpels ist stellenweise von fetthaltigem Bindegewebe durchbrochen. **Vergr. 13 : 1. Technik:** Konservierung in Pikrin-Sublimat. Zelloidinschnitte. Färbung mit Boehmers Haematoxylin und Eosin.

Erklärung der Bezeichnungen für Fig. 1—3.

bm = Basalmembran
bz = Becherzellen
cta = Knorpel der tuba auditiva
ctall = laterale Lamelle des Tubenknorpels
ctalm = mediale Lamelle des Tubenknorpels
de = Ausführungsgänge der Pharynxdrüsen
ep = Epithel
epph = Epithel der Pharynxschleimhaut
epta = Epithel der tuba auditiva
epta$_1$ = Epithel der cellulae tubariae
glpha = Schleimdrüsen des Pharynx
glta = Schleimdrüsen der tuba auditiva
kn = Knochen
l = Lumen
ll = Lymphocytenansammlungen
m = Muskelfasern des Levator veli palatini
mtt = musculus tensor tympani
n + art = Nerv und Arterie
pe = Periost
scmt = septum canalis musculotubarii
tmph = Schleimhaut des Pharynx
tmta = Schleimhaut der tuba auditiva
tmtt = Sehne des m. tensor tympani
tp = tunica propria
* = Angeschnittene Schleimhautbucht der tuba auditiva.

Digitized by Google

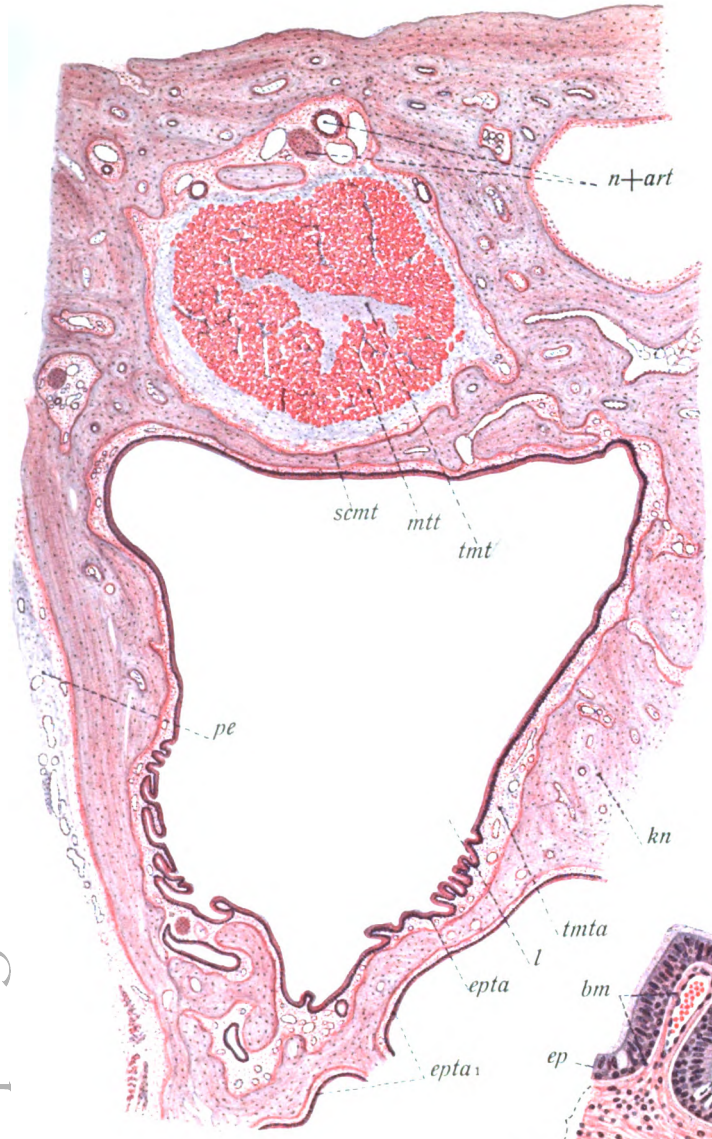

Fig. 1.

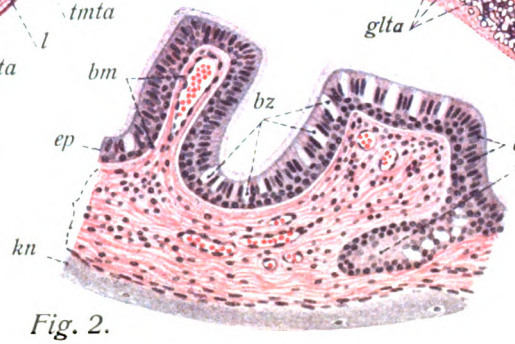

Fig. 2.

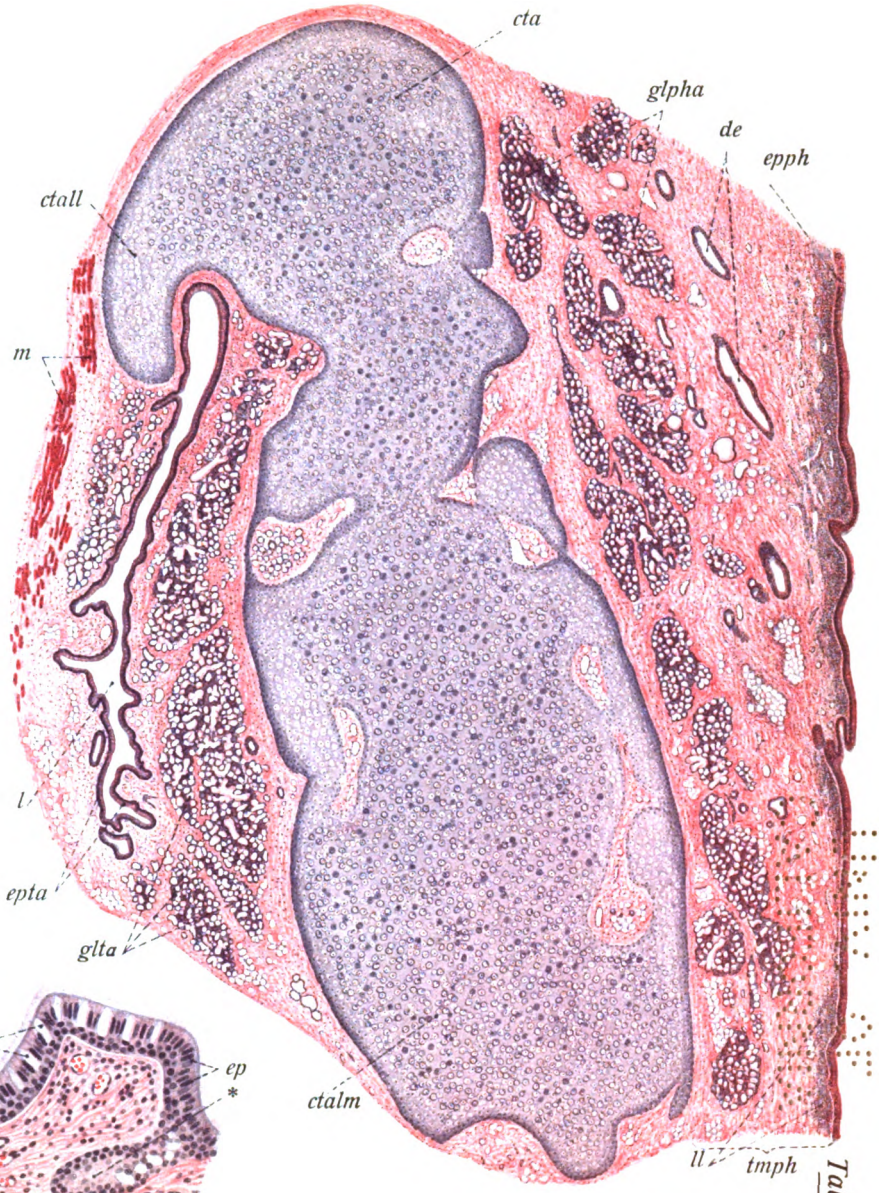

Fig. 3.

Tab. 54.

Digitized by Google

UNIV. OF
CALIFORNIA

Digitized by Google

erheblich zu und enthält tubuloalveoläre Schleimdrüsen, *glandulae mucosae tubae auditivae,* vom Charakter der Nasendrüsen. Ferner ist die Schleimhaut der knorpligen Tube reich an Lymphzellen, die in der Nähe des ostium pharyngeum *noduli lymphatici tubae auditivae* bilden können. Das Lumen ist im knorpligen Teil sehr eng, spaltförmg, im knöchernen Abschnitt dagegen weit. Der Knorpel der Tube ist in der Gegend der Grenze gegen den knöchernen Teil hyalin, je weiter gegen das ostium pharyngeum hin, desto mehr treten elastische Fasern auf, so dass das den torus tubarius bildende Knorpelende bereits aus typisch-elastischem Knorpel besteht. Tab. 54, Fig. 3

Blutgefässe sind in der Paukenhöhlenschleimhaut reichlich vorhanden, ebenso in der der tuba auditiva; sie bilden dicht unter dem Epithel ein Kapillarnetz, im knorpligen Teil der Tube auch ein tiefes Kapillarnetz um die Drüsen. Die Lymphgefässe der Paukenhöhle liegen tief und verlaufen im Periost. Nerven sind ziemlich reichlich in der Mittelohrschleimhaut vorhanden, jedoch ist die Endigungsweise noch nicht genügend bekannt.

3. Inneres Ohr.

Von den Bildungen des häutigen Labyrinthes zeigen sacculus, utriculus und Bogengänge ungefähr den gleichen, relativ einfachen Bau, während der häutige Schneckengang besondere und wesentlich verwickeltere Verhältnisse aufweist.

a) *Sacculus, utriculus,* Bogengänge.

Mit Ausnahme der Stellen der maculae, beziehungsweise cristae acusticae (s. u.) ist die Wand dieser Gänge, beziehungsweise Säckchen, ausserordentlich dünn (ca. 5 μ) und besteht 1. aus einem ganz platten Epithel, 2. einer strukturlosen Basalmembran[1]), 3. einer tunica propria, die aus Bindegewebslamellen mit Kernen besteht und 4. aus einer Lage lockeren Bindegewebes, das teils direkt mit der periostalen Auskleidung der Innenfläche der knöchernen Hohlräume zusammenhängt, teils durch feine Bindegewebszüge (ligamenta ductuum, beziehungsweise sacculorum) mit ihm verbunden ist. Nur an der der Anheftungsstelle des häutigen Ganges gegenüberliegenden Wand ist das Epithel auf eine kurze Strecke kubisch (sogen. Nahtstelle des Bogenganges). Tab. 55, Fig. 1 und 2 Tab. 55, Fig. 2

Dagegen ist an den *maculae*, beziehungsweise *cristae*, der Bau ein wesentlich abweichender, und zwar sind beide bis auf Einzelheiten (s. u.) ziemlich gleich gebaut. Erstlich erreichen Epithel wie Basalhaut und tunica propria erheblich stärkere Dicke, zweitens treten innerhalb des hohen Epithels Differenzierungen auf, die mit den hier erfolgenden Nervenendigungen zusammenhängen. Das vorher platte Epithel (s. ob.) wird schon in der Umgebung der macula zylindrisch, bleibt aber zunächst noch einschichtig. Dann geht es in das eigentliche Neuroepithel über. Dieses besteht aus einer etwa 50 μ hohen Epithellage und enthält zweierlei zellige Elemente: 1. die Haarzellen, 2. die Fadenzellen. Letztere sind hohe, die ganze Dicke des Epithels durchsetzende Elemente, deren Kerne (und Hauptteile der Zellleiber) in den tieferen Lagen des Epithels liegen. Sowohl das untere Ende der Tab. 55, Fig. 3 u. 4

[1]) An den Bogengängen bildet die Basalhaut oft kleine warzenförmige, gegen das Lumen gerichtete Fortsätze.

Digitized by Google

Fig. 1. Querschnitt des **ductus** und **canalis semicircularis** eines neugeborenen **Kindes.** Man sieht (oben) den exzentrisch im Kanal gelegenen, äusserst dünnwandigen Bogengang, durch wenige, den perilymphatischen Raum durchsetzende Bindegewebszüge, an das Periost der Innenfläche des knöchernen Kanals angeheftet. **Vergr. 55 : 1. Technik:** Konservierung in Müllerscher Flüssigkeit. Entkalkung in Salzsäure. Zelloidinschnitte. Färbung mit Haematoxylin und Eosin.

Fig. 2. Teil des in Fig. 1 abgebildeten Präparates. Man überblickt den **häutigen Bogengang** und einen kleinen Teil der angrenzenden Periost- und Knochenwand. **Vergr. 130 : 1. Technik:** wie bei Fig. 1.

Fig. 3. Teil eines senkrechten Durchschnittes durch eine **macula acustica** des **Menschen** (28 jährig †). Der Charakter des Neuroepithels mit Faden- und Haarzellen tritt deutlich hervor, ebenso die Reste der Otolithenmembran. Die Nervenfasern sind wenig deutlich. **Vergr. 345 : 1. Technik:** wie bei Fig. 1.

Fig. 4. Senkrechter Durchschnitt durch eine **crista acustica der Katze.** Das Neuroepithel mit seinen langen Hörhaaren und die Bildung der zuckerhutartigen cupula ist deutlich sichtbar. An der Basis der crista ist noch die oberflächliche Lage des Knochens mit zur Darstellung gelangt. Sehr klar treten durch die Osmiumwirkung (Schwärzung der Markscheide) die Nervenfasern hervor. **Vergr. 240 : 1. Technik:** Konservierung in Platinchloridosmiumessigsäure. Behandlung mit rohem Holzessig. Entkalkung in Pikrinsäure. Zelloidinschnitte (ohne weitere Färbung).

Erklärung der Bezeichnungen für Fig. 1—4.

bg = Blutgefässe
bm = Basalmembran + tunica propria
cap = Kapillaren
cil = Hörhaare
cup = Cupula
ep = Epithel
fz = Fadenzellen
hz = Haarzellen
k = Knochen
knr = Reste verkalkter Knorpelgrundsubstanz
l = Lumen
lgd = ligamenta ductus
ml = membrana limitans
mnf = markhaltige Nervenfasern
ot = Otolithenmembran
pe = Periost
pr = tunica propria
× = „Nahtstelle" des Bogengangs
* = Schleimtropfen (?)

Digitized by Google

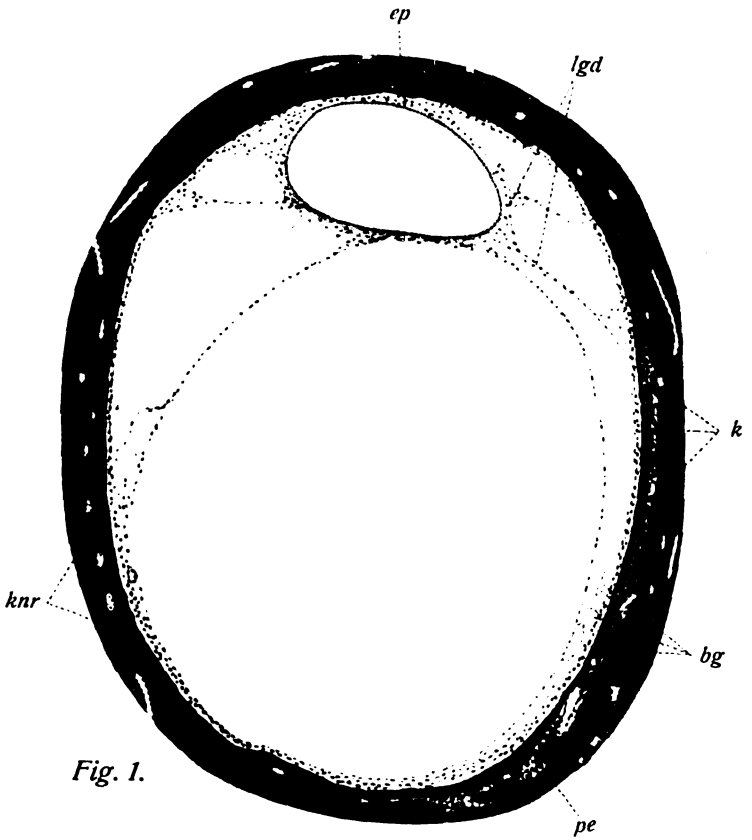

Fig. 1.

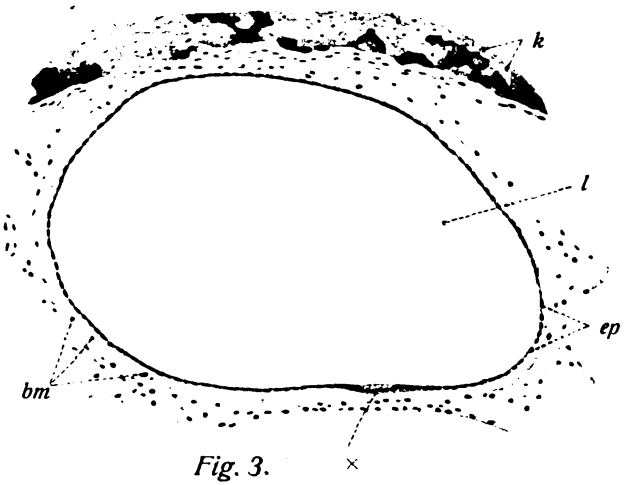

Fig. 3.

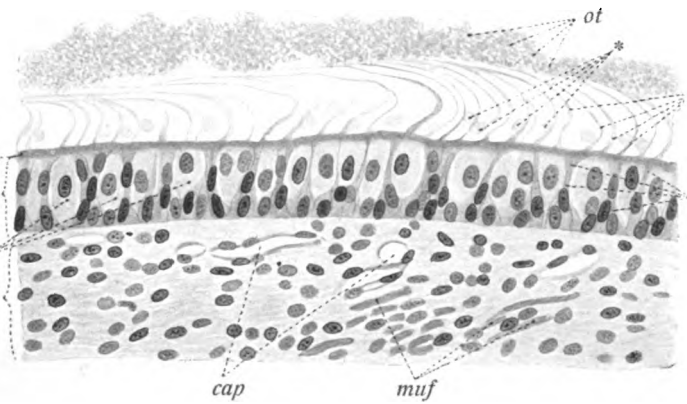

Fig. 2.

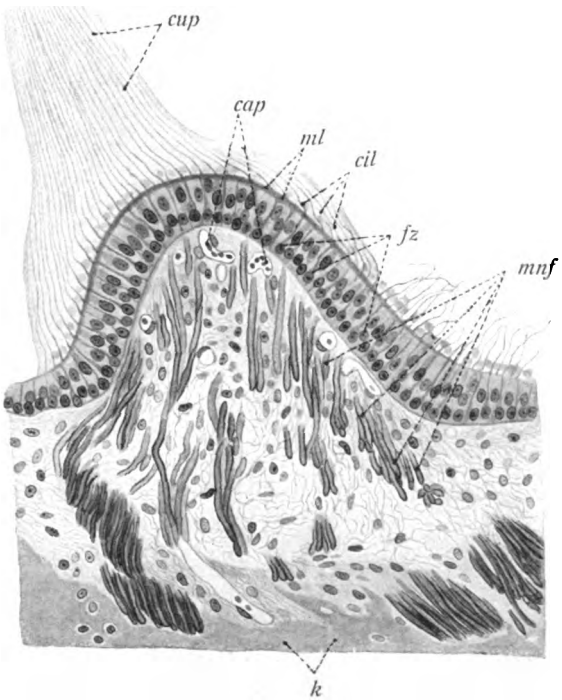

Fig. 4.

Tab. 55.

Digitized by Google

UNIV. OF
CALIFORNIA

Digitized by Google

Zelle, das der Basalhaut aufliegt, ist verbreitert, als auch namentlich das Ende des schmalen, zwischen den Haarzellen in die Höhe steigenden Fortsatzes; dieses bildet hier mit den Cuticularsäumen der Haarzellen zusammen die sogen. membrana limitans. Während die Fadenzellen (so genannt wegen ihrer fast fadenartigen Gestalt) Stützzellen darstellen, sind die wesentlich niedrigeren aber breiteren Haarzellen die Sinneszellen. Sie sind unten breit, oben etwas schmäler; der untere Teil enthält den Kern, erreicht aber nicht die Basis des Epithels. Ihre freie Oberfläche, die eine Art Cuticula zeigt, trägt auffallend lange (25—30 μ), aber sehr feine Haarbüschel, die leicht miteinander verkleben und dann die sogen. Hörhaare [1]) bilden. Mit diesen Zellen treten die Nervenfasern des n. acusticus in Verbindung. Tab. 55, Fig. 3 u. 4

Die zu den maculae, beziehungsweise cristae, laufenden Nervenfasern sind markhaltig und behalten ihr Mark, während sie die ziemlich hohe bindegewebige Erhebung der crista (die Fortsetzung der membrana propria), beziehungsweise die macula durchlaufen. Im Epithel angelangt, werden sie marklos, teilen sich und bilden einen intraepithelialen Plexus, der hauptsächlich um die Basen der Haarzellen gelegen ist und diese wie Eier im Eierbecher umhüllt. An den Seitenflächen der Zellen findet dann die Endigung der von diesem Geflecht aufsteigenden feinsten Fasern statt. Tab. 55, Fig. 4

Maculae und cristae zeigen insofern ein verschiedenes Verhalten der Oberfläche des Neuroepithels, als die Hörhaare der cristae an deren Spitze (wo die Haare mehrfach so lang sind als an der Basis), in einer homogenen Masse [2]) gelegen sind und die zuckerhutförmige *cupula* bilden, während in einer gewissen Entfernung von der Epitheloberfläche der maculae auf den ziemlich niedrigen Hörhaaren eine Otolithenmembran aufliegt. Diese stellt eine weiche Masse dar, die zahlreiche kleine (14—15 μ grosse) Kalkkristalle, die sogen. Hörsteine oder Otolithen, in grosser Zahl enthält. Sie kommt wie gesagt nur an den flachen maculae, nicht den cristae vor. Tab. 55, Fig. 4 Tab. 55, Fig. 3

b) Die Schnecke [3]).

Der Schneckengang, *ductus cochlearis*, ist ein spiralig gewundener, im Durchschnitt dreiseitiger Kanal, der im wesentlichen von einem stellenweise stark modifizierten Epithel ausgekleidet wird, das seinerseits streckenweise der periostalen Auskleidung der Innenräume der Schnecke aufsitzt, ohne dass man überall eine besondere, dem Gange eigene, bindegewebige Wand unterscheiden könnte. Die dünne *membrana vestibularis* (Reissneri) bildet seine Begrenzung gegen die scala vestibuli, während seine untere (tympanale) Wand von der *lamina spiralis membranacea* und dem freien Ende der *lamina ossea* dargestellt wird. Die laterale (peripherische) Wand des Ganges liegt dagegen dem Periost der inneren Fläche der Aussenwand der Schnecke fest an. Tab. 56 Tab. 53, Fig. 7 Tab. 56, Fig. 1 u. 2

Auf der tympanalen Wand des ductus cochlearis ist das Epithel des Ganges zu einem sehr kompliziert gebauten Neuroepithel umgestaltet, dem eigentlichen Gehörorgane, *organon spirale* (Corti), während auf der vestibularen und lateralen

[1]) Auf der Spitze der crista bilden die hier sehr langen Haarbüschel eine kegelförmige, streifige Bildung, die sogen. cupula (s. u.).

[2]) Es scheint, als ob die homogene Substanz, die die langen Haare zur cupula verklebt, erst durch die Konservierung entsteht (Gerinnungsprodukt.)

[3]) Näheres über die knöcherne Schnecke etc. siehe Sobotta, deskript. Anat. dies. Verl. 1907.

Digitized by Google

Fig. 1. Mittlerer Längsschnitt der **Gehörschnecke der Katze**. Uebersichtsbild. Im modiolus die (durch Osmiumwirkung) dunklen Nervenfasermassen des r. cochleae nervi acustici, seitlich seine Abzweigungen in die membrana spiralis ossea mit dem Spiralganglion. Der Schneckengang ist sechsmal im Schnitt getroffen. Man erkennt seine Teilung in scala tympani, ductus cochlearis und scala vestibuli. **Vergr. 25 : 1. Technik: Konservierung** in Platinchloridosmiumessigsäure. Abspülen in Methylalkohol, Behandeln mit rohem Holzessig. Zelloidinschnitte. Einlegen in Kanadabalsam ohne weitere Färbung.

Fig. 2. Der mittlere linke Schneckengang der Fig. 1 bei stärkerer Vergrösserung. Uebersichtsbild des Cortischen Organs und des Schneckenganges überhaupt. **Vergr. 80 : 1. Technik:** wie bei Fig. 1.

Fig. 3. Cortisches Organ des obern linken Schneckenganges der Fig. 1 bei stärkerer Vergrösserung. Teilbild der Struktur des Cortischen Organs. Die Stützsubstanz der Pfeilerzellen ist sehr dunkel gefärbt. **Vergr. 300 : 1. Technik:** wie bei Fig. 1.

Fig. 4. Flächenansicht eines Stückes des Cortischen Organs aus der Mittelwindung der menschlichen Schnecke (etwas schematisiert). Die Figur ist so orientiert, dass sie mit dem benachbarten Durchschnitt der Fig. 3 ohne weiteres verglichen werden kann. Die Pfeiler, die in tieferer Lage liegen, sind durchscheinend dargestellt; dabei tritt der Längenunterschied zwischen äusseren und inneren Pfeilern sehr hervor. **Vergr. 400 : 1. Technik:** wie bei Fig. 1.

Erklärung der Bezeichnungen für Fig. 1—4.

ahz = äussere Haarzellen
apf = äussere Pfeiler
apf$_1$ = äussere Pfeiler (durchschimmernd) und Phalangenfortsätze der äusseren Pfeiler
bg = Blutgefässe
clz = Claudiussche Zellen
dc = ductus cochlearis
dz = äussere Deitersche Zellen
epsp = Epithel des sulcus spiralis
gsp = ganglion spirale
hcz = Hensensche Zellen
ihz = innere Haarzellen
ipf = innere Pfeiler
ipf$_1$ = innere Pfeiler (durchschimmernd) und (innere) Phalangenfortsätze der inneren Deiterschen Zellen
k = Knochen
kapf = Köpfe der äusseren Pfeiler
kipf = Köpfe der inneren Pfeiler
kpipf = Kopfplatten der inneren Pfeiler
lisp = limbus spiralis
lsp = ligamentum spirale
lspm = lamina spiralis membranacea
lspo = „ „ ossea
lty = labium tympanicum
lv = labium vestibulare
mb = membrana basilaris
mv = membrana vestibularis
mt = membrana tectoria
napf = Kern der äusseren Pfeilerzelle
n = Ast des Schneckennerven
nf = markhaltige Nervenfasern
nf$_1$ = marklose Nervenfasern im Pfeilertunnel
orgsp = organon spirale (Corti)
ph = (äussere) Phalangen
psb = prominentia spiralis
rcna = ramus cochleae nervi acustici
scv = scala vestibuli
sct = scala tympani
sp = sulcus spiralis (internus)
strv = stria vascularis
tb = tympanale Belegschicht
vsp = vas spirale
* = Phalangenfortsätze der äusseren Pfeilerzellen
\+ = Pfeilertunnel

Digitized by Google

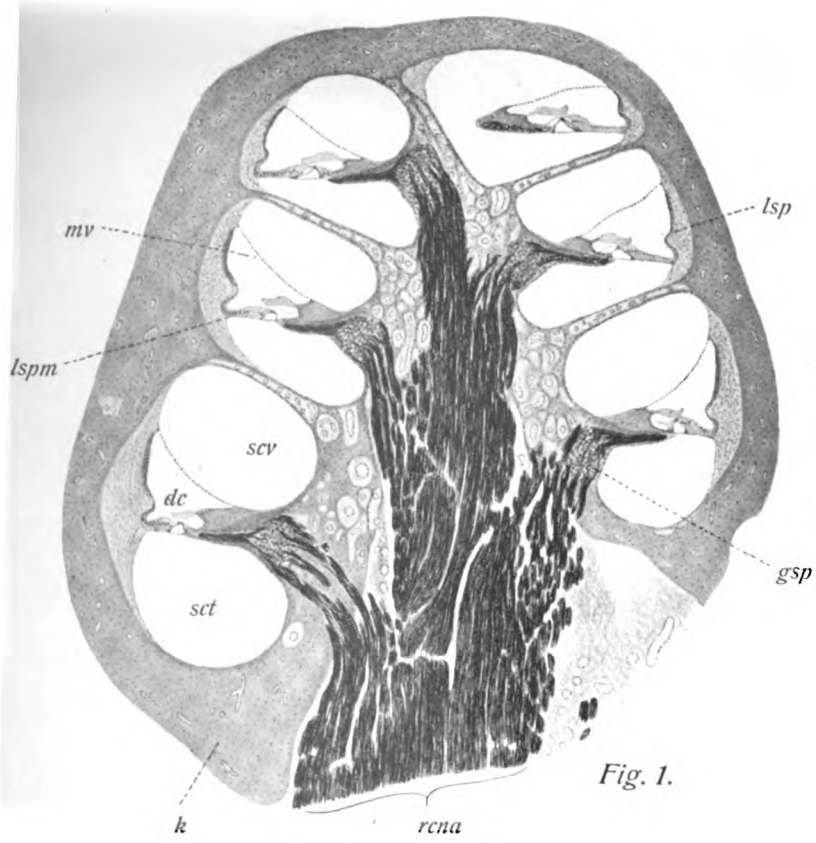

Fig. 1.

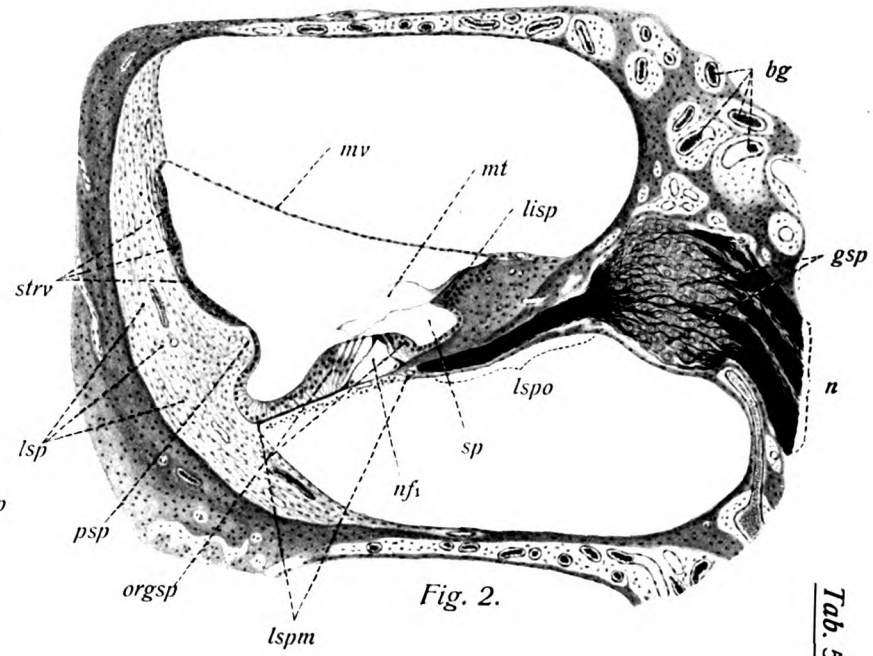

Fig. 2.

Tab. 56.

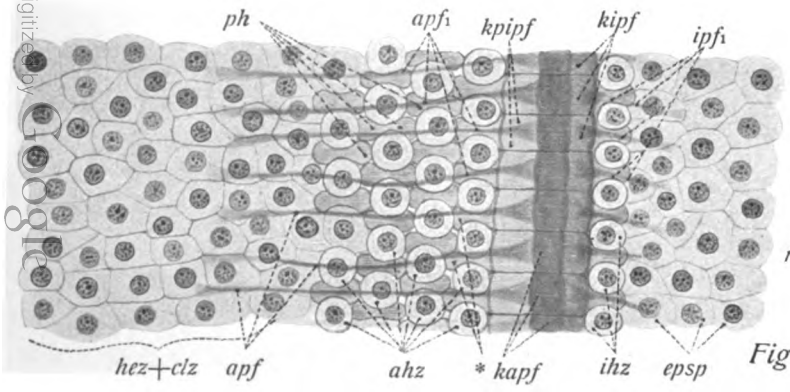

Fig. 4.

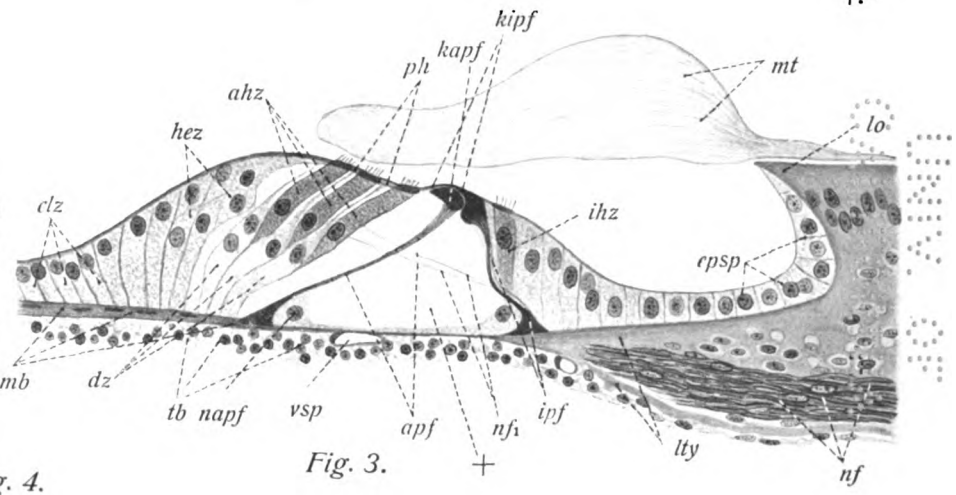

Fig. 3.

Digitized by Google

UNIV. OF
CALIFORNIA

Digitized by Google

Wand des Ganges das Epithel viel einfachere Beschaffenheit zeigt. Die membrana vestibularis ist eine sehr dünne, gerade gespannte Haut, die ductus cochlearis und scala vestibuli trennt. Sie besteht aus einer dünnen, bindegewebigen Membran mit platten Kernen, einer Fortsetzung des Periosts der scala vestibuli, und dem Epithel des ductus cochlearis, das hier eine einfache Lage niedriger Zellen bildet. Die Haut heftet sich einerseits an das Periost der lateralen Wand der Schnecke, und zwar an das obere Ende des ligamentum spirale (s. u.), andererseits auf der vestibularen Fläche der membrana spiralis ossea an, nahe deren freiem Rande, so dass noch ein Teil der knöchernen Spiralmembran die tympanale Begrenzung des ductus cochlearis bildet. An der Ansatzstelle der membrana vestibularis ist das Periost der *lamina spiralis ossea* zum *limbus spiralis* ziemlich stark verdickt; diese Verdickung besitzt einen frei in den ductus cochlearis hineinragenden Rand, das *labium vestibulare*. Zwischen ihm und dem Labium tympanicum liegt der *sulcus spiralis (internus)*.

Tab. 56, Fig. 1 u. 2 — Tab. 53, Fig. 7 — Tab. 56, Fig. 2

Eine ähnliche, aber viel stärkere Periostverdickung findet sich an der Innenfläche der äusseren Schneckenwand, da wo die membrana spiralis membranacea ansetzt, *ligamentum spirale* genannt. Es hat einen halbmondförmigen Durchschnitt und reicht gegen die scala vestibuli hin bis über den Ansatz der membrana vestibularis hinaus, andrerseits auch bis in den Bereich der scala tympani. Es besteht aus zahlreichen Bindegewebsfasern und platten Zellen[1]). In dem ligamentum spirale und zwar dicht unter dem Epithel des ductus cochlearis, das die innere Fläche des Ligaments überzieht, liegen zahlreiche Blutgefässe. Die Kapillaren dringen bis dicht an und anscheinend selbst in das mehrreihige Epithel ein (vaskularisiertes Epithel). Man nennt diese Strecke die *stria vascularis*.

Tab. 56, Fig. 1 u. 2

Die stria vascularis wird nach unten (gegen die Ansatzstelle der membrana spiralis) zu begrenzt durch einen, beim Menschen in den oberen Abschnitten des Schneckenganges oft nicht mehr deutlichen Vorsprung, die *prominentia spiralis*[2]). Unterhalb dieser ist das Epithel des ductus cochlearis einschichtig kubisch[3]).

Tab. 53, Fig. 7 — Tab. 56, Fig. 2

Die tympanale, d. h. die der scala tympani zugewandte Wand des ductus cochlearis lässt zwei Abschnitte unterscheiden, den 1. inneren, der Schneckenachse zugekehrten limbus spiralis (s. ob.), der dem freien Ende der membrana spiralis ossea aufsitzt und 2. die eigentliche membrana spiralis membranacea. Nur letztere trägt das Cortische Organ.

Der *limbus spiralis* hat ähnlichen Bau wie das ligamentum spirale, d. h. er besteht aus ziemlich zellreichem Bindegewebe, das ohne Grenze in das Periost der lamina spiralis ossea übergeht. Andrerseits aber bildet der limbus spiralis radiär gestellte, durch deutliche Furchen getrennte Platten, die gegen das labium vestibulare vorspringen. Sie werden als Huschkesche Gehörzähne bezeichnet, ihre

Tab. 53, Fig. 7 — Tab. 56, Fig. 2

[1]) Man nennt die Stelle des Ansatzes der membrana spiralis membranacea an eine hier vorspringende Kante des ligamentum spirale auch wohl crista spiralis, die Ansatzstelle der membrana vestibularis crista membranae vestibularis (hie ist auch eine kleine Verdickung).

[2]) In dieser liegt ein kleines Oefäss, *vas prominens* (kleine Vene).

[3]) Man nennt den Abschnitt zwischen prominentia spiralis und Ansatzstelle der lamina spiralis membranacea auch *sulcus spiralis externus*.

Digitized by Google

Zahl auf 2500 geschätzt. Das hier sehr platte, in die Furchen zwischen den Gehörzähnen eindringende Epithel des ductus cochlearis überzieht die Oberfläche der
Tab. 53, Fig. 7 Bildungen. Auf dem platten Epithel liegt eine feinradiärstreifige, eigenartige cuti-
Tab. 56, cularе Bildung auf, die *membrana tectoria*. Am labium vestibulare verdickt sie sich
Fig. 2 u. 3 erheblich zu einer frei hervorragenden Haut, die über den sulcus spiralis (internus) hinweg ragt und die Oberfläche des Cortischen Organs bedeckt. Ihr freier, meist etwas dünnerer und umgebogener Rand endet etwa in der Gegend der äussersten Haarzelle (s. u.). Ob die Haut normalerweise den Zellen des Cortischen Organs aufliegt oder dicht über ihnen frei schwebt, ist unsicher. Wahrscheinlich berührt sie die Haare der Haarzellen (s. u.) eben.

Das eigentliche Cortische Organ liegt zwischen sulcus spiralis internus und
Tab. 53, Fig. 7 externus auf der membrana spiralis membranacea. Während die beiden sulci von
Tab. 56, einfachem, kubischen Epithel des ductus cochlearis ausgekleidet werden (das des
Fig. 2—4 sulcus externus wird als Claudiussche Zellen bezeichnet, s. u.), ist das Epithel des Cortischen Organs stark differenziert. Aber auch seine bindegewebige Unterlage, die *membrana basilaris*, lässt verschiedene Eigentümlichkeiten erkennen. Sie ist eine Fortsetzung des Periosts der lamina ossea und der Gewebsmasse des limbus spiralis, besteht aber lediglich aus starren geraden Fasern, die sich zwischen labium tympanicum und ligamentum spirale ausspannen. Sie werden als Gehörsaiten (Cortische Fasern) bezeichnet. Ihre Zahl wird auf 24000 berechnet, ihre Länge nimmt von der Basalwindung der Schnecke gegen die Spitzenwindung hin kontinuierlich zu, ebenso wie die Breite der lamina membranacea selbst[1]). Auf der tympanalen Fläche der Membran liegt ein relativ weiches Bindegewebe auf, das aus feinen, senkrecht zur Faserung der membrana basilaris verlaufenden Bindegewebsbündeln und zahlreichen, gleichgerichteten, spindelförmigen Zellen besteht. Man bezeichnet
Tab. 56, Fig. 3 diese Bildung als tympanale Belegschicht.[2])

Das Cortische Organ, *organon spirale*, besteht aus sehr verschiedenartigen epithelialen Elementen, von denen die sogen. Pfeilerzellen als Hauptstützzellen des Organs dienen. Sie finden sich in spiraliger Anordnung in zwei Reihen, die als äussere und innere Pfeiler bezeichnet werden. Beide Pfeiler sind gegeneinander
Tab. 56, geneigt (der längere äussere wesentlich stärker als der kürzere innere) und um-
Fig. 2—4 schliessen einen Tunnel, d. h. einen dreiseitigen Raum, dessen Basis die membrana spiralis bildet. Dieser Raum nimmt gegen die Schneckenspitze an Höhe und namentlich Breite kontinuierlich zu. Der innere, d. h. der Schneckenachse zugekehrte Pfeiler besteht aus einer breiten Fussplatte, die — ausser der starren deutlich streifigen Stützsubstanz des Pfeilers selbst — eine geringe Menge, an den Tunnelraum grenzende Protoplasmamasse und den Kern der Zelle erkennen lässt. Vom Fuss erhebt sich ein schmaler Körper, der hauptsächlich aus der dichtstreifigen Stützsubstanz besteht und nach oben in eine Verdickung übergeht, den sogen. Kopf. Dieser trägt an seiner Oberfläche eine ebene, verbreiterte Platte, die Kopfplatte, während seine gegen den Aussen-

[1]) Die Cortischen Fasern haben, namentlich in der inneren, d. h. der Schneckenachse zugekehrten Hälfte ihrer Breite wenig, oft auch gar keine Kerne. Ihre Länge schwankt von ca. 100 (Basalwindung) bis nahe an 300 μ (Spitzenwindung).

[2]) Zwischen der Unterfläche der häutigen Spiralmembran und der tympanalen Belegschicht läuft ein kleines Gefäss
Tab. 56, Fig. 4 (kleine Vene oder Kapillare), *vas spirale*.

Digitized by Google

pfeiler gerichtete Fläche eine konkave Pfanne für diesen bildet. Der äussere Pfeiler ähnelt dem innern, ist aber länger. Seine Fussplatte zeigt Protoplasma und Kern ebenfalls an der gegen den Tunnelraum gekehrten Fläche. Der Kopf ist konvex und passt in die konkave Pfanne des Innenpfeilers, wird aber von dessen Kopfplatte überdeckt [1]). Die Pfeiler sind als Cuticularbildungen der Pfeilerzellen aufzufassen. Ihre (breiteren) Füsse und Köpfe schliessen sich an die benachbarten Pfeilerzellen unmittelbar an, so dass eine zusammenhängende cuticulare Gewebsbildung entsteht. Die schmalen Körper der Pfeiler dagegen lassen zwischen sich nicht unbeträchtliche Zwischenräume, durch welche der Tunnel mit den Nachbarräumen (s. a. u.) in Verbindung steht. Die Zahl der inneren Pfeiler (6000) ist grösser als die der äusseren (4500), so dass von Zeit zu Zeit ein innerer mit zwei äusseren „artikulieren" muss. Tab. 56, Fig. 3 u. 4

An die Pfeiler legen sich die übrigen epithelialen Elemente des Cortischen Organs innig an. Es sind das erstlich die Haarzellen, die eigentlich Sinnesepithelien, zweitens die Deiterschen Zellen, die ähnlich wie die Pfeilerzellen den Stützzellen zuzurechnen sind. Die Haarzellen ähneln den entsprechenden Zellen der maculae und cristae acusticae. Sie sind kurz zylindrisch, an der Basis, die nicht annähernd bis an die Basalmembran reicht, abgerundet. Der Kern liegt in der Basis, darüber ein fadenförmig gebauter Spiralkörper (Hensen), über diesem, der Zellkuppe nahe das Centrosoma. Die Oberfläche der Zelle trägt einen deckelartigen Cuticularsaum mit etwa 20 [2]) langen, aber starren Haaren. Man unterscheidet eine Reihe innerer [3]) und 3—4 Reihen äusserer Haarzellen. Die kürzeren inneren Haarzellen liegen der Innenfläche (d. h. der der Schneckenachse zugekehrten Fläche) der innern Pfeilerzelle dicht an (s. a. u. Anm.), während die äusseren Haarzellen nach aussen vom äusseren Pfeiler liegen. Es berühren sich aber weder die 3 oder 4 nebeneinandergelegenen äusseren Haarzellen untereinander, noch berührt die innere Reihe den äusseren Pfeiler, sondern es schieben sich die Deiterschen Stützzellen dazwischen, die ihrer eigenartig gestalteten oberen Enden wegen auch Phalangenzellen genannt werden. Tab. 56, Fig. 3 u. 4

Man unterscheidet 3—4 äussere [4]) und eine innere Reihe von Deiterschen Zellen. Es sind das längliche, an ihrer Basis breite Zellen, die nach oben zu in einen schmalen Fortsatz auslaufen. Die breiteren Zellbasen sitzen auf der Basalmembran auf und schliessen ziemlich eng aneinander, während die schmalen Fortsätze die Haarzellen zwischen sich fassen und bis an die Epitheloberfläche reichen. Hier bilden die Fortsätze hantel- oder biskuitförmige Verbreiterungen, die ihrer Aehnlichkeit mit Phalangen (der Hand oder des Fusses) wegen als Phalangen bezeichnet werden. Diese Phalangen legen sich so aneinander, dass sie mit ihren Höhlungen den Raum für die Tab. 56, Fig. 3 u. 4

Tab. 56, Fig. 4

[1]) Nach aussen erstreckt sich vom Kopfe des äusseren Pfeilers ein sogen. Phalangenfortsatz (s. u.) gegen die Kuppe der ersten äusseren Haarzelle. Die Pfeilerköpfe sind fest miteinander verkittet. Tab. 56, Fig. 4

[2]) Bei Tieren sind es erheblich weniger.

[3]) Die Zahl der inneren Haarzellen wird auf 3300, die äusseren auf 13000 geschätzt.

[4]) Die Zahl der Deitersschen Zellen stimmt mit der der Haarzellen überein oder ist vielleicht nur um eine geringer, da die Kuppen der inneren Reihe der äusseren Haarzellen zwischen den Phalangen der äusseren Pfeiler liegen (s. p. 248 Anm.). Vielleicht geht die äusserste Deiterssche ohne scharfe Grenze in die Hensenschen Zellen über.

Digitized by Google

Kuppe einer Haarzelle bilden. Durch die ganze Länge der Deitersschen Zelle geht ein starrer, fester Faden hindurch, der in den Phalangenfortsatz ausläuft [1]).

Zwischen der innern Reihe der äussern Haarzellen und dem äussern Pfeiler bleibt ein freier Raum, der sogen. Nuelsche Raum. [2]) Er steht mit dem Pfeilertunnel in Verbindung (s. a. ob.). An die äussere Reihe der (äusseren) Deitersschen Zellen schliessen sich zunächst hohe, dann immer niedriger werdende Epithelzellen an, die sogen. Hensenschen Zellen, die allmählich in die als Claudiussche Zellen bezeichnete Auskleidung des sulcus spiralis externus (s. ob. p. 245 Anm.) übergehen [3]).

Die Haarzellen haben nun als eigentliche Sinnesepithelien innige Beziehungen zum *ramus cochleae nervi acustici*, dessen Fasern an ihnen enden. Letztere sind die peripherischen Fortsätze der bipolaren Zellen des *ganglion spirale*, das sich in
Tab. 56, der Basis der lamina spiralis ossea bandartig ausbreitet. Durch die Löcher des
Fig. 1 u. 2 labium tympanicum der lamina ossea verlassen die vom Ganglion kommenden markhaltigen, plexusbildenden Fasern die knöcherne Schnecke, verlieren ihr Mark und treten teils direkt zu der Reihe der inneren Haarzellen, teils indem sie nacheinander
Tab. 56, den Pfeilertunnel und Nuelschen Raum durchsetzen, zu den äusseren Haarzellen.
Fig. 2 u. 3 Dort endigen sie in ähnlicher Weise wie an den Zellen der maculae und cristae acusticae (s. ob. p. 243).

Was die Blutgefässe des Labyrinths anlangt, so stammen diese von der *arteria auditiva interna*, von der ein kleiner Ast (a. labyrinthi) zum Labyrinth zieht. Diese spaltet sich bald in zwei Aeste, *arteria vestibularis* und *arteria cochlearis communis*. Letztere zerfällt wieder in einen *ramus vestibulocochlearis* und *ramus cochlearis proprius*. Die art. vestibularis geht zur lateralen und oberen Hälfte des sacculus, zum utriculus und zu den angrenzenden Abschnitten der ductus semicirculares lateralis und superior. Sie zerfallen hier in ein weitmaschiges Kapillarnetz, das nur an den cristae und maculae dichter ist. Der ramus vestibulocochlearis der arteria cochlearis communis versorgt die übrigen Teile von sacculus, utriculus und Bogengängen, verhält sich hier wie die art. vestibularis, geht aber mit einem anderen Aste auch zur Basalwindung der Schnecke. Die ramus cochlearis proprius dagegen versorgt den übrigen Teil der Schnecke, indem sie mit dem r. cochleae des Nerven in den canales longitudinales modioli verläuft. Von hier aus verzweigen sich die feineren Aeste, bilden Kapillaren im ganglion spirale, in der lamina spiralis membranacea und an den Wänden der scalae tympani und vestibuli (stria vascularis — s. ob. p. 245).

Die Venen des Labyrinthes haben einen von den Arterien abweichenden Verlauf. Das Blut der Bogengänge und z. T. auch des utriculus fliesst durch die *vena aquaeductus vestibuli* in den sinus petrosus superior [4]). Das Blut von der Schnecke, z. T. [5]) dem Sacculus und dem Reste des utriculus wird durch die *vena aequaeductus cochleae* abgeleitet, während die dritte Schneckenvene, *vena spiralis modioli*, das Blut des Restes der Schnecke in die vena auditiva interna führt. Letzteres geschieht so, dass sich die Kapillaren der lamina spiralis in einer in der pars membranacea gelegenen kleinen Vene *(vas spirale)* sammeln und von hier aus zu den oberhalb des Spiralganglions gelegenen vena spiralis

[1]) Ausser der innern Deitersschen Zelle, die sich mit ihrem Fortsatz an den innern Pfeiler anlegt, soll sich noch die nach aussen folgende Epithelzelle (sogen. Grenzzelle) zur Stützzelle umbilden. Die Kuppe der inneren Haarzelle würde dann zwischen den Phalangenfortsätzen dieser beiden Zellen liegen, die der innern Reihe der äusseren zwischen den Phalangenfortsätzen der äussern Pfeiler. Durch die aneinanderstossenden Phalangen der Deitersschen Zellen wird eine (durch die Kuppen der Haarzellen) durchlöcherte Haut gebildet, sog. *membrana reticularis*.

[2]) Auch zwischen den einzelnen Haarzellen und der äussersten Haarzelle und den Hensenschen Zellen können solche Räume vorkommen.

[3]) Man nennt den von den Claudiusschen Zellen bedeckten Teil der häutigen Spiralmembran auch die zona pectinata (weil er die Cortischen Fasern durchschimmern lässt), den vom Spiralorgan bedeckten Teil zona tecta. Ersterer ist gefässlos.

[4]) Näheres siehe Sobotta, deskript. Anat. dies. Verl. 1904—07.

[5]) Die vena aquaeductus cochleae nimmt das Blut der knöchernen Wandungen der Schnecke und das der Basalwindung auf (s. a. u.).

Digitized by Google

modioli ziehen. Die Spiralblattvene führt also das Blut der lamina spiralis ab, während die Wurzeln der Schneckenvenen, die zum aquaeductus cochleae ableiten, ihr Blut aus der knöchernen Schneckenwand beziehen auf dem Wege der vena spiralis, die aus einer vena spiralis superior und vena spiralis inferior besteht. Ihre Wurzeln beginnen mit den kleinen Venen der prominentia spiralis und umkreisen die untere Wand der scala tympani, um in die unterhalb des Spiralganglion gelegene *vena spiralis* einzumünden. Die obere nimmt das Blut der Schneckenkuppel und der oberen Windung auf, die untere das der Basalwindung und den angrenzenden Teil der Mittelwindung.

Das innere Ohr hat keine eigentlichen Lymphgefässe, da es von weiten Lymphräumen, den perilymphatischen Räumen[1]) umgeben ist. Durch den ductus perilymphaticus des aquaeductus cochleae stehen sie in Verbindung mit dem Subarachnoidealraum.

XIII. Das Geschmacksorgan.

Als Geschmacksorgan dienen die Geschmacksknospen (Schmeckbecher). Sie sind in das Epithel der Mundhöhle eingebettet und finden sich hauptsächlich an der Zunge (papillae vallatae, foliatae und z. T. fungiformes), daneben auch am Kehldeckel und gelegentlich im weichen Gaumen. Sie haben längliche, ovale, oft fast kuglige Gestalt. Ihre Basis sitzt der Basalmembran des Epithels fest auf, ihre Kuppe reicht fast bis an die Epitheloberfläche; zu dieser ist ihre Längsachse stets senkrecht orientiert. Die Länge beträgt ca. 70—80 μ, die Breite 40—50 μ. Da wo die „Spitze" der Knospe an die Epitheloberfläche stösst, findet sich eine kleine, grubenförmige Vertiefung des Epithels, der Geschmackskanal oder -porus. Tab. 24, Fig. 2 u. 3 Fig. 35 u. 36

Es sind zweierlei Zellen, die die Geschmacksknospe zusammensetzen, Stützzellen und Sinneszellen. Erstere nehmen die Peripherie der Knospe ein und stellen lange, gebogene, kernhaltige Zellen dar, die gegen das Zentrum der Knospe ihre konvexe Fläche kehren. Ihre basalen Enden sind meist dicker wie die oberen gegen den Geschmacksporus gerichteten[2]). Diese Zellen liegen in mehreren Lagen übereinander, die inneren sind weniger stark gebogen als die äusseren. Sie haben einen ziemlich hellen Plasmaleib und rundlichen Kern. Die Geschmackszellen stellen die Sinneszellen dar; es sind lange, gerade, spindelförmige Zellen, die nur an der Stelle des in wechselnder Höhe gelegenen Kernes verdickt sind. Sie nehmen hauptsächlich das Zentrum der Knospe ein, liegen aber auch hier nicht sämtlich nebeneinander, sondern werden von einzelnen mittleren Stützzellen getrennt. Der Kern ist länglich-rund, das Protoplasma dunkel. Das obere, kegel- oder zylinderförmig gestaltete Ende der Zelle trägt eine glänzende, ziemlich dicke, stiftförmige Cuticularbildung, den Geschmacksstift, der in den Geschmacksporus hineinragt, deswegen auch Stiftzellen genannt. Fig. 35 u. 36

Ausser den halbmondförmigen Stützzellen sollen bei manchen Tieren andere, grosse, verästelte Stützzellen an der Knospenbasis (Basalzellen) vorkommen. Ferner sind auch unter dem Epithel gelegene Zellen, sogen. Geschmackskörner beschrieben worden, deren nervöse Natur zweifelhaft ist.

Die Nervenfasern des nervus glossopharyngeus, die in der Schleimhaut reichlich kleine Ganglien bilden, treten als marklose Fasern ins Epithel, wo man intergemmale, d. h. in die Geschmacksknospe selbst eintretende und intragemmale

[1]) Näheres siehe Sobotta, deskript. Anat. dies. Verl. 1907.

[2]) Es kann auch das Umgekehrte der Fall sein.

Digitized by Google

zwischen den Knospen gelegene intraepitheliale Fasern unterscheiden kann. Erstere bilden ein feines Geflecht in den Knospen und enden an den Geschmackszellen, letztere bilden einen perigemmalen Plexus.

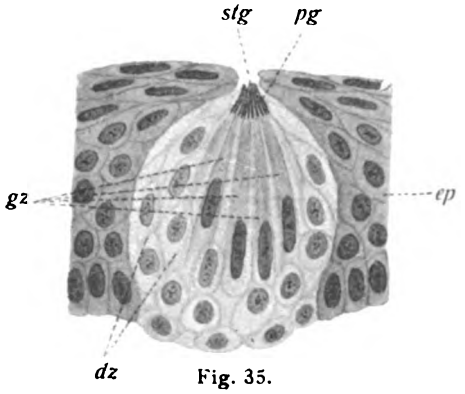

Fig. 35.

Fig. 35. **Senkrechter Durchschnitt einer Geschmacksknospe der papilla foliata des Kaninchens.** *Vergr. 500:1.* Technik: Konservierung mit Osmiumdämpfen. Paraffinschnitte. Färbung mit Alaunkarmin.

Fig. 36. **Geschmacksknospe aus einem Durchschnitt der papilla foliata des Kaninchens.** Man sieht die Knospe von der Gegend des Geschmacksporus aus und erkennt besonders deutlich den Kreis der Geschmacksstiftchen. *Vergr. 500:1.* Technik: Konservierung mit Zenkerscher Lösung. Paraffinschnitte. Färbung mit Haemalaun und Eosin.

Fig. 36.

Erklärungen der Bezeichnungen für Fig. 35 und 36.

ep = geschichtetes Pflasterepithel
dz = Deckzellen
gz = Geschmackszellen
pg = Geschmacksporus
stg = Geschmackstiftchen.

XIV. Das Geruchsorgan.

Sitz des Geruchsorgans ist die sogen. regio olfactoria der Nasenhöhle (s. ob. p. 153). Es handelt sich hier um kein abgeschlossenes Organ wie bei den höheren Sinnesorganen. Die oben (p. 153) schon erwähnten Riechzellen sind gleichsam ins Epithel verlagerte Ganglienzellen. Sie gehen unmittelbar in eine der marklosen Olfactoriusnervenfasern über.

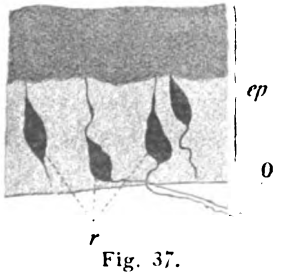

Fig. 37.

Fig. 37. **Senkrechter Durchschnitt der Riechschleimhaut eines Hingerichteten.** *Vergr. 250:1.* (Präparat von Professor K. W. Zimmermann, Bern.) Das Präparat ist nach der Golgischen Methode behandelt. Der obere Teil des Epithels war durch schwarze Niederschläge unkenntlich. Man erkennt den Zusammenhang der Olfactoriusfasern mit den Riechzellen.

Erklärung der Bezeichnungen.

ep Epithel
o Olfactoriusfasern
r Riechzellen.

Digitized by Google

C. Allgemeine mikroskopische Technik[1]).

I. Das Mikroskop und seine Anwendung.

Die Untersuchung des mikroskopischen Baues der menschlichen und tierischen Gewebe und Organe geschieht mit Hilfe des (zusammengesetzten[2]) Mikroskopes.

Mikroskope in verschiedener Grösse und Ausstattung werden in guter Qualität von zahlreichen Firmen geliefert, worüber man das Nähere aus den vortrefflich ausgestatteten Katalogen der betreffenden Fabriken ersieht (C. Zeiss-Jena; E. Leitz-Wetzlar; W. u. H. Seibert-Wetzlar; R. Winkel-Göttingen; Voigtländer & Sohn, Braunschweig; C. Reichert-Wien u. a.). Man erwirbt zweckmässig ein solches Instrument, das sich allmählich zu einem, für alle Zwecke brauchbaren vervollständigen lässt. Am vorteilhaftesten ist jedoch — genügende Mittel vorausgesetzt — die Anschaffung des grossen mikrophotographischen Statives von Zeiss u. a. F., da dieses Instrument nicht nur für alle mikroskopischen, sondern auch gleichzeitig für mikrophotographische Arbeiten verwendbar ist.

Ich gebe hier von den Firmen Leitz, Reichert, Seibert, Winkel und Zeiss je drei empfehlenswerte Zusammenstellungen, die sich natürlich auch an der Hand der Kataloge der Firmen entsprechend modifizieren lassen, und zwar je eine kleine Ausrüstung, eine mittlere und eine grosse. Die ersteren beiden sind so zusammengestellt, dass die kleine eben noch für alle histologischen und auch bakteriologischen Untersuchungen genügt, die mittlere bereits für alle Zwecke vollkommen ausreicht, ferner sind solche Zusammenstellungen gewählt, die sich leicht durch Nachbeschaffung von Immersion und eventuell Beleuchtungsapparat komplettieren lassen, so dass die erste Anschaffung für gewöhnliche histologische Arbeiten genügt, aber durch die spätere Nachbeschaffung für feinere histologische und bakteriologische Arbeiten vervollständigt werden kann. Alle genannten Mikroskope haben grobe Einstellung durch Zahn und Trieb.

Firma Leitz (Katalog 43). 1. Kleine Ausrüstung: Stativ II b mit Gelenk zum Umlegen, alte Mikrometerbewegung, quadratischer Tisch mit Revolver für 3 Objektive, Objektiven 1, 3, 7, Okularen I und III **M. 145.—**. Immersion $^1/_{12}$ und Beleuchtungsapparat Mk. 125.— bis 130.—, zusammen also **Mk. 270.—** bis **275.—**. Etwas besser ist das mit neuer Mikrometerbewegung ausgestattete Stativ G, das den Preis um Mk. 25.— erhöht. 2. Mittlere Ausrüstung: Stativ E mit neuer Mikrometerbewegung, rundem Tisch, mit Beleuchtungsapparat etc., Revolver für 3 Objektive, Objektiven 1, 3, 7 a (Fluorit), Immersion $^1/_{12}$, Okularen I, III, IV **Mk. 365.—**. 3. Grosse Ausrüstung: Stativ A mit Beleuchtungsapparat etc., Revolver für 3 Objektive, Objektiven 1, 3, 6 a (Fluorit), 8 (Fluorit mit Korrektionsfassung), Immersion $^1/_{16}$ (Fluorit), Okulare 0, I, III, IV **Mk. 610.—**.

Firma Reichert (Katalog 26, beziehungsweise Nachtrag). 1. Kleine Ausrüstung: Stativ VI mit Gelenk und Beleuchtungsapparat, rundem Tisch, Revolver für 3 Objektive, Objektiven 0, 3, 7 a, Okularen II und IV Mk. 169.—; Immersion 18 b Mk. 100.—, also mit Immersion **M. 269.—**; ein

[1]) Es werden hier in Kürze eine Anzahl von Regeln für den Gebrauch des Mikroskopes und die Herstellung mikroskopischer Präparate nach allgemein gebräuchlichen und bewährten Methoden gegeben, insbesondere kurz diejenigen technischen Vorschriften erwähnt, nach denen die grosse Mehrzahl der im Buche abgebildeten Präparate hergestellt sind. (Spezielle Angaben siehe auch bei den Tafelerklärungen unter Technik.)

[2]) Ein zusammengesetztes Mikroskop besteht aus Objektiv und Okular (s. u.), während ein einfaches Mikroskop (Lupenstativ) nur (schwach vergrössernde) Objektive hat.

Digitized by Google

Okular mehr Mk. 5.— — **Mk. 274.—**. 2. Mittlere Ausrüstung: Stativ H II (4a) mit Gelenk, rundem Tisch, Beleuchtungsapparat und Handhabe, sonst ähnlich wie bei der kleinen Ausrüstung, 3 Trockensysteme (1a, 3, 7a), Immersion 18b, Okulare II, III, IV, Revolver für 3 Objektive **Mk. 489.—** (ohne Immersion Mk. 100.— billiger). 3. Grosse Ausrüstung: Stativ A I mit weitem Tubus, rundem Tisch, Gelenk, neuer Mikrometerbewegung, Beleuchtungsapparat etc., Revolver für 3 Objektive, Objektive 1a, 2, 6a†, 8a† (mit Korrektion), Immersion 1/12, Apert 1,30, Okulare II, III, IV **Mk. 629.—**.

Firma Seibert (Katalog 34). 1. Kleine Ausrüstung: Stativ 6B mit quadratischem Tisch, Mikrometerbewegung am abgeschrägten oberen Ende der Säule. Objektiven 00, 2, 5, Okularen 1 und 3, Revolver für 3 Objektive **Mk. 157.—**; mit Immersion und Beleuchtungsapparat Mk. 120.— mehr = **Mk. 277.—**. 2. Mittlere Ausrüstung: Stativ mit neuer Mikrometerbewegung und rundem Tisch mit Beleuchtungsapparat, Revolver für 3 Objektive, Objektiven 00, 2, 5½ (Fluorit), Immersion 1/12, Okularen 1, 3, 4 **Mk. 363.—** (ohne Immersion **Mk. 263.—**). 3. Grosse Ausrüstung: Stativ I mit Beleuchtungsapparat, neuer Mikrometerbewegung, rundem Tisch etc., Revolver für 3 Objekte, Objektiven 00, 2, 5 (Fluorit), 6b mit Korrektion, Immersion 1/12 Fluorit, Okulare 0, 1, 3, 4, Kompensationsokulare 4, 6, 8 **Mk. 649.—**; mit Kreuztisch Mk. 100.— mehr.

Firma Winkel (Ausgabe 1908, beziehungsweise Nachtrag). 1. Kleine Ausrüstung: Stativ 4 (Nachtrag) mit viereckigem Tisch, alter Mikrometerbewegung, umlegbar, Revolver für 3 Objektive, Objektive 00, 3, 6, Okulare 2, 4 **Mk. 177.—**. Mit Immersion, 1,8 mm, und Beleuchtungsapparat (Mk. 130.—) **Mk. 307.—**. Statt des Stativs 4 Münchener Modell Stativ 6 mit neuer Mikrometerbewegung Mk. 25.— mehr. 2. Mittlere Ausrüstung: Stativ 2b mit rundem Tisch, alter Mikrometerbewegung, umlegbar, mit Beleuchtungsapparat und Objektführer (Kreuztisch), Revolver für 3 Objektive, Objektiven 00, 3, 7, Immersion 1,8 mm, Okularen 2, 3, 4 **Mk. 417.—** (ohne Immersion Mk. 110.— weniger). 3. Grosse Ausrüstung: Stativ 1 mit neuer Mikrometerbewegung, rundem Tisch, Ausrüstung mit Fluoritsystemen 40 mm, 13 mm, 4,5 mm und 1,4 mm Immersion, Kompensationsokularen 2, 3, 4, 5, Objektiv G, Komplanationsokulare 1 und 2 und Revolver für 3 Objektive **Mk. 999.—**, ohne Kreuztisch **Mk. 924.—**.

Firma Zeiss (Katalog 33 von 1906 und Nachtrag 259 von 1909). 1. Kleine Ausrüstung: Stativ V mit oder ohne Kippvorrichtung (Unterschied im Preis Mk. 10.—), alte Mikrometerbewegung, mit rundem Tisch, Revolver für 3 Objektive, Objektive a2, A, D, Okulare 2 und 4 **Mk. 179.—** (umlegbar **Mk. 189.—**); mit Immersion 1/12 (Mk. 125.—) und einfachem Beleuchtungsapparat (Mk. 24.—) **Mk. 328.—** (beziehungsweise **Mk. 338.—**). 2. Mittlere Ausrüstung: Stativ III mit neuer Mikrometerbewegung, rundem Tisch (zu diesem Instrument können alle Teile, Beleuchtungsapparat, Kreuztisch etc., ohne weiteres nachbezogen werden). a) Revolver für 3 Objektive, Objektive a2, AA, C, E (Fluorit), Okulare 2, 3, 5 = Mk. 375.—; b) etwas weniger gut ausgestattet: Revolver, Objektive a2, A, D, Okulare 2, 3, 5 = Mk. 310.—. Zur Komplettierung: Immersion 1/12 (M. 125.—) und Beleuchtungsapparat (Mk. 35.— bis 45.—), komplett also **Mk. 470.—** bis **545.—**. 3. Grosse Ausrüstung mit Apochromaten: Stativ I C mit mikrophotographischem Tisch und Nebenapparaten für Mikrophotographie, Schlittenwechsler für 5 Objektive, Objektive a*, A, Apochromat 16 mm, 8 mm, 4 mm, Immersion 3 mm, Ap. 1,40, Kompensationsokulare 4, 8, 12, Huyghenssche Okulare 2, 3, 5 **Mk. 1353.—**.

Die Zusammenstellung lässt sich leicht an der Hand der Kataloge variieren. Man achte bei der Auswahl darauf, dass die Vergrösserungen der Objektive mit den Okularen möglichst aneinanderausschliessen, am besten so, dass Objektiv x mit dem stärksten Okulare stärkere Vergrösserung ergibt, als das nächst stärkere mit dem schwächsten Okulare. Die Verwendung stark vergrössernder Okulare für starke Trockensysteme und Immersionen ist zu vermeiden. Okulare mit mehr als zehnfacher Vergrösserung sind in der Regel nicht mehr brauchbar. Hier bestehen grosse Differenzen bei den einzelnen Fabrikaten (bei Zeiss hat z. B. das stärkste Okular 5 eine nur 9fache Vergrösserung, während z. B. Leitz, der 6 Okulare anfertigt, bis auf 16 [Okular V], Seibert bis auf 14 [Okular 4] geht). Die Kompensationsokulare, die mit den Apochromaten (s. u.) (beziehungsweise auch Fluoritsystemen) Verwendung finden, können viel ausgiebiger benutzt werden, auch solche stärkerer Vergrösserung.

Jedes Mikroskop besteht aus folgenden 4 Hauptteilen: (1) dem Tubus, d. h. einem zylindrischen Rohr, das als Träger für den eigentlichen optischen Apparat

Digitized by Google

des Mikroskopes dient, für Objektiv und Okular, (2) der Säule, d. h. einem vertikalen, soliden Metallteil, der einerseits den (3) Objekttisch trägt, andererseits die Verbindung des ganzen Instrumentes mit dem (4) Fusse, einer horizontalen, meist hufeisenförmigen Metallplatte vermittelt. Die Säule zerfällt in den unteren, unterhalb des Objekttisches gelegenen Unterteil und den oberhalb des Tisches gelegenen Oberteil. Letzterer dient als Tubusträger; er enthält gleichzeitig die Einstellvorrichtungen des Mikroskopes. Eine erschöpfende Beschreibung dieser Teile, die z. T. nicht unerheblich, je nach Grösse und Konstruktion des Instrumentes, variieren, kann hier nicht gegeben werden (s. darüber die vortrefflichen Kataloge der Fabriken); es sollen nur folgende, für alle Instrumente zutreffenden Angaben gemacht werden. Der Unterteil der mit der (meist hufeisenförmigen) Fussplatte verbundenen Säule ist massiv. Er besitzt bei mittleren und grösseren Instrumenten dicht unterhalb des Mikroskoptisches ein Gelenk, in welchem der ganze Oberteil des Instrumentes geneigt werden kann (bis zur Horizontalen), ferner trägt er (bei kleineren Instrumenten) den kreisrunden, auf der einen Seite ebenen, auf der anderen konkaven Beleuchtungsspiegel, der gelenkig beweglich ist und sowohl nach vorn und hinten wie seitlich geneigt werden kann. Bei grösseren Mikroskopen ist der Spiegel meist mit dem sogen. Kondensor (s. u.) verbunden.

Der Mikroskoptisch ist bei den kleineren Instrumenten eine horizontale, viereckige, fest mit der Säule verbundene, in der Mitte kreisförmig durchlochte, geschwärzte Metall- oder Hartgummiplatte. Zwei Klammern, die in kleine, in der Gegend der hinteren Ecken des Vierecks gelegene Löcher eingesteckt werden, dienen zum Halten der Präparate. Grössere Mikroskope haben meist kreisrunde Tische, die aus einer unteren, mit der Säule festverbundenen, und einer oberen, durch Schrauben beweglichen Platte bestehen [1]). An der Unterfläche der Tischplatte kleinerer Mikroskope befindet sich eine drehbare Blende mit einer Anzahl verschieden grosser Oeffnungen, die durch Einschnappen dieser Scheibenblende in einen Stift etc. auf die Oeffnung des Mikroskoptisches zentriert werden können. Mikroskope mittlerer Grösse haben statt dessen sogen. Zylinderblenden [2]), d. h. es sind kleine, aus geschwärztem Messing bestehende Zylinder mit verschieden grossen Oeffnungen vorhanden, die in einen gleichfalls zylindrischen Blendungsträger von grösserem Durchmesser eingesetzt werden. Letzterer ist meist in einer Hülse an der Unterfläche des Tisches angebracht, aus der er herausgezogen werden kann.

An Stelle der Zylinderblenden tritt bei allen grösseren Mikroskopen der Abbesche Beleuchtungsapparat oder Kondensor, ein aus zwei oder meist drei dicken Glaslinsen von kurzer Brennweite gebildetes System, das geeignet ist, das Licht des Mikroskopspiegels dicht über der Ebene des Mikroskoptisches zu konzentrieren. Der in zylindrischer Metallfassung gelegene Kondensor wird entweder in eine entsprechende Hülse eingeschoben oder — wie das bei allen grösseren Instrumenten der Fall ist — es ist der ganze zur Beleuchtung des mikroskopischen

[1]) Grössere Instrumente sind oft mit Tischen versehen, die in zwei senkrecht zueinander stehenden Richtungen durch Schrauben bewegt werden und mit Skalen zur Ablesung der Einstellung versehen sind, sogen. Kreuztische. Meist sind solche Tische dann auch drehbar.

[2]) An Stelle der auswechselbaren Einsätze wird neuerdings vielfach eine Iriszylinderblende verwandt (s. a. u.).

Digitized by Google

Präparates dienende Mechanismus, d. h. Kondensor (mit Irisblende s. u.) und Spiegel an einer vertikalen, mit Zahnstange versehenen Metallplatte befestigt, die bei der Neigung des Mikroskopes in den oben genannten Gelenken mit geneigt wird. Die Zahnstange dient zur Auf- und Abwärtsbewegung des Kondensors mittels einer seitlich angebrachten Schraube. Unterhalb des Kondensors ist eine, in seitlich ausklappbarem Rahmen gelegene Irisblende angebracht, die es ermöglicht, jede beliebig grosse Oeffnung zu erzeugen.

Wichtiger als der eben beschriebene, unterhalb des Objekttisches gelegene Unterteil des Mikroskopes ist der Oberteil. Er ist bei grossen und kleinen Instrumenten insofern etwas verschieden gestaltet, als der obere Teil der Säule bei letzteren eine den Tubus aufnehmende federnde Hülse trägt, in welcher der Tubus für die grobe Einstellung des mikroskopischen Bildes mit der Hand auf und ab bewegt wird. Alle mittelgrossen und grossen, neuerdings selbst auch kleinere Mikroskope haben zur Bewegung des Tubus eine an dessen Hinterfläche befestigte Zahnstange, die in entsprechende Zähne eines Triebrades eingreifen, das durch zwei grosse, an der Seite des Tubusträgers gelegene Handhaben, die Triebschrauben, bewegt wird („Einstellung mit Zahn und Trieb"). Ferner trägt der Tubusträger bei allen Mikroskopen die sogen. Mikrometerschraube, d. h. die Einrichtung zur Feineinstellung. Diese geschieht entweder (in einer Prismenführung) von einem am obern Ende des Tubusträgers gelegenen Schraubenkopfe aus, oder es finden sich unterhalb der Triebschrauben zwei walzenförmige, mit Teilung[1]) versehene kleine Handhaben für die Feineinstellung.

Der Tubus aller mittleren und grösseren Mikroskope ist ein Doppeltubus, d. h. in einem etwas weiteren, äusseren Rohr steckt ein von oben her herausziehbares, engeres mit einer Teilung, an der die jeweilige (durch Herausziehen des Tubus variierbare) Tubuslänge abgelesen werden kann. Das untere, etwas konisch verjüngte Ende des Tubus trägt ein Schraubengewinde zur Aufnahme der Objektive, während das offene obere Ende des inneren Tubus zum Einstecken der Okulare dient.

Objektive und Okulare, namentlich die ersteren, stellen allein den optischen Apparat des Mikroskopes dar, bringen also die Erzeugung des mikroskopischen Bildes zustande. Alle anderen Teile des Mikroskops sind Hilfsapparate; sie bilden das sogen. Mikroskopstativ.

Die Objektive sind Linsensysteme, deren Einzellinsen in einer zylindrischen oder konischen Metallfassung fest vereint sind[2]). Die dem mikroskopischen Objekt zugekehrte (untere) Linse, die bei Betrachtung des Objektives von aussen ohne weiteres sichtbar ist, heisst die Frontlinse. An der entgegengesetzten Seite des

[1]) Die Verschiebung um 1 Teilstrich bedeutet bei diesen neueren Mikrometerbewegung (je nach Konstruktion und Firma) Hebung oder Senkung um 0,001—0,002 mm, während die Drehung um den Wert eines Teilstriches der gleichfalls geteilten Schraube am oberen Ende der Säule 0,01 mm bedeutet. Die neuere Einrichtung, die von verschiedenen Firmen nach verschiedenen Prinzipien konstruiert wird, ist also weit feiner als die alte.

[2]) Nicht alle Objektive haben eine unveränderlich feste Fassung. Zur Korrektion der Dicke der Deckgläser (s. u.) der mikroskopischen Präparate haben die stärkeren Trockensysteme Fassungen, die so eingerichtet sind, dass das vordere Linsensystem (Frontlinse) gegen das hintere bewegt werden kann, wobei die für jede (zwischen 0,1 und 0,2 mm schwankende) Deckglasdicke nötige Veränderung der Stellung abgelesen werden kann (sogen. Korrektionsfassung). Bei anderen Objektiven (z. B. Zeiss a°, Winkel O) dient eine ähnliche Fassung zur Veränderung der Vergrösserung eines und desselben Objektives.

Digitized by Google

Objektives liegt das Gewinde zur Befestigung mit dem untern Tubusende. An der Grösse der Frontlinse kann man sofort erkennen, ob man es mit schwach oder stark vergrössernden Objektiven zu tun hat: je kleiner die Frontlinse, um so stärker die Vergrösserung des Objektives (infolge der stärkeren Brennweite).

Die mikroskopischen Objektive, namentlich die sogen. Apochromaten, geben ein vergrössertes, farbenreines Bild des zu mikroskopierenden Objektes. Sie werden entweder mit beliebig gewählten Buchstaben oder Nummern bezeichnet (wobei die ersten Nummern [1, I] oder Buchstaben [A, a] die schwächsten Vergrösserungen bedeuten), oder sie tragen als Bezeichnung die Brennweite in Millimeter wie die Apochromaten (16 mm, 8 mm, 2 mm etc.)[1]). Je nach der Brennweite ergeben die mikroskopischen Objektive eine Eigenvergrösserung von ca. 5 bis 170fach. Man unterscheidet sogen. Trockensysteme und Tauch- oder Immersionssysteme. Letztere werden derart verwandt, dass die bei den Trockensystemen zwischen Frontlinse des Objektives und Deckglas des mikroskopischen Präparates befindliche Luftschicht durch Wasser (Wasserimmersion) oder Zedernholzöl (Oel- oder homogene Immersion) ersetzt wird. Die Immersionssysteme, namentlich die meist verwandten homogenen, sind Objektive mit geringer Brennweite, also starker Vergrösserung, bei denen als Ersatz für die schwächer brechende Luft das stark brechende Zedernholzöl dazu verwandt wird, um eine höhere numerische Apertur der Objektive zu erreichen.

Die Brauchbarkeit eines mikroskopischen Objektives starker Vergrösserung hängt nicht bloss von der Brennweite seiner Linsen ab, deren Vergrösserung sich nicht ins Ungemessene steigern lässt, sondern in erster Linie auch von der numerischen Apertur (a), d. h. dem Produkt des Brechungsindex (n) des Objekt und Objektiv trennenden Mediums (Luft, Wasser, Oel) und des Sinus des halben Oeffnungswinkels des Objektives (u) ($a = n \times \sin u$). Da der Brechungsindex von Luft 1 ist, kann kein Trockensystem eine Apertur von 1 erreichen (stets weniger), weil sin u stets kleiner sein muss als 1. Verwendet man aber das Zedernholzöl mit dem Brechungsindex 1,52, so erreicht man im günstigsten Falle eine Apertur von 1,40 bei einer Oelimmersion. Eine solche hat bei gleicher Brennweite ein viel grösseres Auflösungsvermögen mikroskopischer Strukturen, als wenn die Apertur nur 1,30 beträgt.

Die Okulare sind weit einfachere optische Bestandteile des Mikroskops. Sie bestehen aus zwei in einem zylindrischen Rohrstück vereinigten plankonkaven Sammellinsen, deren plane Flächen nach oben und unten (also nach aussen) gerichtet sind. Das obere Ende des Okulars besitzt einen, über den Umfang des Mikroskoptubus herüberragenden Rand, der das zu tiefe Hineingleiten des Okulares verhindert. Man nennt die obere Linse des Okulars auch die Augenlinse, die untere die Kollektivlinse. Zwischen beiden, im Innern des meist kurzen Okulartubus, liegt eine (feste) Blende, die so angebracht ist, dass das von Objektiv und Kollektivlinse entworfene (reelle) Bild in die Ebene der Blende fällt. Die Bezeichnungen der Okulare sind meist willkürliche wie bei den gewöhnlich gebrauchten Huyghens'schen Okularen (0, 1, 2 etc. oder O, I, II etc.), wobei dann 0 oder 1 (I) das am schwächsten, 4 oder IV das am stärksten vergrössernde Okular bedeutet, oder die Bezeichnungen sind wie bei den Kompensationsokularen so

[1]) Die nicht apochromatischen homogenen Immersionen der meisten Firmen tragen als Bezeichnung meist noch heute die (ungefähre) Brennweite in Brüchen englischer Linien ($^1/_{12}$, $^1/_{16}$).

Digitized by Google

gewählt, dass die Nummerbezeichnung die Eigenvergrösserung des Okulars bedeutet (2, 4, 6, 8, 12, 18). Das stärker vergrössernde Okular unterscheidet sich von dem schwächer vergrössernden ausser durch geringeren Durchmesser (geringere Brennweite) der Augenlinse auch durch die geringere Länge[1]), so dass man unter den meist in Mehrzahl (2 bis 4) den Mikroskopen beigegebenen Okularen das schwächere durch die grössere Länge leicht erkennt. Der Wechsel der Okulare geschieht durch Einschieben in die obere Oeffnung des Mikroskoptubus.

Da man meist 3 Objektive verschiedener Brennweite (und damit Vergrösserung) für die Mehrzahl der Arbeiten mit dem Mikroskope nötig hat, tragen die grösseren und meist auch mittleren Mikroskope eine als Revolver bezeichnete Auswechselvorrichtung, d. h. es ist am Gewinde des untern Tubusendes eine kleeblattförmige, durchlochte Platte angeschraubt, die eine drehbare, kleeblattförmige Scheibe trägt mit 3[2]) zur Aufnahme von Objektiven bestimmten Gewinden. Durch Drehung der unteren Scheibe kann jede der 3 Gewinde-Oeffnungen mit der Oeffnung der oberen Platte und damit dem unteren Tubusende in Verbindung gebracht werden[3]).

Für die gewöhnlichen mikroskopischen Arbeiten in der menschlichen Histologie und mikroskopischen Anatomie braucht man Trockensysteme, nur selten Immersionen, deren Handhabung für den Anfänger auch mit Schwierigkeiten verbunden ist[4]). Man wähle stets drei Trockensysteme nicht zwei, nämlich ein ganz schwach vergrösserndes[5]) (mit schwachem Okular, etwa 10—12 fach, Zeiss a* oder a_2, Seibert 00, Leitz 1* oder 1, Winkel 00 oder G, Reichert 0 und Ia), ein mittelstarkes Trockensystem (Zeiss A oder B, Leitz 3 [oder 4], Seibert 2 [oder 3], Winkel 2,3 Reichert 3,4) und ein starkes (Zeiss D, DD [oder E], Leitz 6 [oder 7], Seibert 5,5 Fl [oder $5^1/_2$], Winkel 6,7 [oder 4,5 mm], Reichert 7a, 8a, 8a+). Wer die wesentlich teureren Apochromaten gebraucht, kommt auch mit zwei solchen (16 mm und 4 mm von Zeiss) aus, braucht aber für Uebersichtsbilder noch eine schwache Achromatlinse (z. B. a_2 Zeiss). Eine homogene Immersion ist später stets leicht nachzuschaffen. Meist wird die (achromatische) Immersion $^1/_{12}$ (Preis 100—125 M.) benutzt; die sehr teuren apochromatischen Immersionssysteme sind zwar den achromatischen weit überlegen, doch kommen ihre Vorzüge völlig erst bei Anwendungen starker Okulare zur Erscheinung. An ihrer Stelle sind die den gewöhnlichen

[1]) Man lasse sich bei den starken Kompensationsokularen (8, 12, 18) nicht durch die Länge des Rohres täuschen. Die Linsen des Okulars sitzen in ganz geringer Entfernung. Diese Okulare sind nicht einfache Linsen, sondern besonders korrigierte Systeme. Aehnlich verhalten sich die Komplanationsokulare von Winkel, die eine Ebnung des häufig stark gekrümmten mikroskopischen Bildes bezwecken. Bei ihnen ist die dem Auge zugekehrte Fläche der Augenlinse konvex, nicht plan. Solche Okulare sind daher auch viel teurer als die einfachen Huyghensschen.

[2]) Ein zweiteiliger Revolver ist unpraktisch, da man durch ihn in der Benutzung seiner Objektive beschränkt ist.

[3]) An Stelle des Revolvers dient der Zeiss'sche Schlittenwechsler für feine Arbeiten, namentlich Mikrophotographie. Er ist dem Revolver insofern überlegen, als erstlich eine beliebige Anzahl Objektive ausgewechselt werden können, zweitens, weil die Objektive genau zentriert werden können, dagegen ist sein Gebrauch etwas weniger handlich als der des Revolvers. Aehnlichen Zwecken dienen die Objektivzangen anderer Firmen. 4teilige Revolver sind zu schwer und unbequem. Okularrevolver bieten keine nennenswerten Vorteile.

[4]) Es kommen nur Oelimmersionen in Betracht, Wasserimmersionen dienen nur für ganz spezielle Zwecke (Untersuchung im Wasser ohne Deckglas).

[5]) Statt eines ganz schwachen Objektes kann man zur Not eine gute Taschenlupe (namentlich die aplanatischen Lupen von Zeiss) benutzen oder auch die Okulare, indem man die Augenlinse dicht auf das Präparat legt. Die neuen aplanatischen Lupen von Zeiss ersetzen sogar trotz ihrer Kleinheit mittelstarke Trockensysteme, sie stellen gleichsam ein kleines Taschenmikroskop dar.

Digitized by Google

achromatischen Objektiven überlegenen Fluoritsysteme zu empfehlen. Sie sind wesentlich billiger als Apochromaten (bei Zeiss sind alle stärkeren Trockensysteme Fluoritlinsen.) Hat man keinen Revolver zur Verfügung, wie das oft bei kleineren Mikroskopen mit Schiebhülse für den Tubus [1]) der Fall ist, so muss man die einzelnen Objektive bei jedem Wechsel der Vergrösserung an- beziehungsweise abschrauben (s. u.).

Für achromatische Objektive, wie sie meist benutzt werden, gebraucht man die gewöhnlichen Huyghensschen Okulare. Es genügen zwei, ein schwaches (0 oder 1) und ein mittleres (2 oder 3), grössere Instrumente haben meist 3. Für den Gebrauch der Apochromaten, z. T. auch der Fluoritsysteme, sind besondere Okulare notwendig, sogen. Kompensationsokulare (s. ob.). Hier ist eine grössere Zahl Okulare (es werden meist 5—6 gefertigt) von Vorteil, weil die Apochromaten auch die Verwendung sehr stark vergrössernder Okulare gestatten [2]).

Die Vergrösserung des Mikroskopes ergibt sich aus der Vergrösserung des Objektives und des Okulars. Am leichtesten ist diese bei den Apochromaten festzustellen. Man nimmt den Quotienten aus der Bildweite (250 mm) und der Brennweite des Objektives (die auf jedem angegeben ist) und multipliziert mit der Nummer des Okulares, die ja dessen Eigenvergrösserung darstellt (s. ob.). Z. B. bei einer Brennweite des Objektives von 2 mm ergibt sich dessen Eigenvergrösserung mit 125 (250 : 2). Mit Okular 2 ist die Gesamtvergrösserung des Mikroskopes dann 250 ×, mit Okular 4 : 500 ×, mit Okular 8 : 1000 ×, mit Okular 12 : 1500 × etc. Vorausgesetzt ist dabei eine Tubuslänge von 160—170 mm [3]). Ebenso liesse sich die Vergrösserung mit Achromaten bestimmen, doch ist in der Regel weder deren genaue Brennweite noch die Vergrösserung der Okulare genügend bekannt [4]). Man muss daher die Vergrösserung meist auf anderem Wege bestimmen (s. u. p. 261 [5]).

Die meisten Firmen justieren ihre Objektive so, dass sie ein wirklich scharfes und korrektes Bild nur bei einer bestimmten Tubuslänge und bestimmten Deckglasdicke ergeben. Erstere wird mit 160—170 mm, letztere mit 0,17 mm (0,16—0,18) in der Regel angenommen. Bei schwachen und mittleren Trockensystemen und ebenso bei homogenen Immersionen spielt eine Aenderung der Deckglasdicke keine wesentliche Rolle, bei ersteren deswegen nicht, weil der Abstand der Frontlinse vom Objekt ein grosser ist (die trennende Luftsäule also eine erhebliche Länge hat), bei letzteren, weil das Immersionsöl ungefähr die gleiche Brechung hat wie das Glas [6]). Störend aber auf die Güte des Bildes ist eine Aenderung der Deck-

[1]) Mikroskope mit Schiebhülse (ohne Zahn und Trieb) für grobe Einstellung eignen sich nicht zur Verwendung mit Revolver.

[2]) Ueber Komplanationsokulare s. ob. p. 256 Anmkg.

[3]) Benutzt man Revolver (oder Schlittenwechsler), so muss man deren Höhe von der Tubuslänge abziehen, also beim Revolver auf ca. 155 mm einstellen. Zeiss korrigiert auf 160, die anderen Firmen meist auf 170 mm.

[4]) Beziehungsweise die Angaben der Kataloge sind oft nicht verwertbar, weil die Brennweiten der mit gleicher Nummer bezeichneten Objektive oft sehr schwanken (bei manchen Firmen in geradezu enormer Weise).

[5]) Die Angaben der Kataloge über die Vergrösserungen sind meist Mittelwerte, auf sie darf man sich nicht verlassen; ebenso ist eine Nachprüfung der dem Mikroskop eventuell beigegebenen Vergrösserungstabelle notwendig.

[6]) Es ist natürlich ziemlich gleichgültig, ob in dem Zwischenraum zwischen Objektiv und Objekt mehr Glas oder mehr Oel liegt. Zu dicke Deckgläser hindern aber oft die Benutzung der Immersionen, weil diese wegen ihrer kurzen Brennweite einen sehr geringen Arbeitsabstand haben. Noch schlimmere Uebelstände bringen schräg liegende Deckgläser mit sich, d. h. solche, die auf einer ungleich dicken Schicht von Kanadabalsam aufliegen (s. a. u. p. 291).

Digitized by Google

glasdicke bei starken Trockensystemen, deren Frontlinse von der Deckglasoberfläche nur durch eine sehr niedrige Luftschicht getrennt ist (s. a. u. p. 259). Deswegen werden solche Objektive auch mit einer Korrektion für Deckglasdicke versehen Durch Drehen an dem geteilten Ringe der Korrektionsfassung gegen die Marke am feststehenden Teile der Fassung kann auf eine Deckglasdicke von 0,1—0,2 mm eingestellt werden [1]).

Hat man keine Korrektionsfassung am starken Trockensystem (diese verteuert die Linse ziemlich erheblich), so kann man sich z. T. mit Aenderung der Tubuslänge helfen; bei dicken Deckgläsern (dicker als 0,17 mm) erreicht man eine gewisse Korrektion durch Verringerung der Tubuslänge (auf 160—150 mm), bei dünnen Deckgläsern verlängert man den Tubus (auf 180—190 mm).

Die Aenderung der Tubuslänge hat bei schwachen und mittleren Trockensystemen keinen nennenswerten Einfluss auf die Güte des Bildes. Es kann die Verlängerung des Tubus zu einer Vergrösserung des mikroskopischen Bildes ohne wesentlichen Schaden benutzt werden (je länger der Tubus, desto grösser das Bild, da die nach oben divergierenden Strahlen des Objektives von der Kollektivlinse des Okulars weiter oben abgefangen werden). Anders bei starken Vergrösserungen. Hier leidet die Güte des Bildes bei Aenderung der Tubuslänge sehr erheblich. Insbesondere ist es als ein schwerer und prinzipieller Fehler zu bezeichnen, wenn mit starken Vergrösserungen und lang ausgezogenem Tubus gearbeitet wird, wie man es so häufig sieht. Nur extrem dünne Deckgläser vorausgesetzt (wie solche kaum im Gebrauch sind), wäre eine solche Anordnung, d. h. eine (nur mässige) Tubusverlängerung erlaubt.

Was den **Gebrauch des Mikroskopes** anlangt, so ist für den Anfänger, der noch oft mit einem kleinen Instrument arbeitet, folgendes zu bemerken: Man nimmt das Mikroskop aus dem Kasten, Schrank etc., stellt es mit dem Beleuchtungsspiegel gegen die Lichtquelle (Tageslicht, künstliches Licht), zieht den Tubus aus der federnden Hülse und sucht sich zunächst mit dem Mikroskopspiegel Licht, indem man ein Stück halbdurchsichtigen Papiers auf die Oeffnung des Mikroskoptisches legt und den Spiegel so lange richtet, bis das Papier hellbeleuchtet ist. Dann entfernt man das Papier und ersetzt es durch das Präparat, ohne das Mikroskop zu verrücken, montiert den Tubus mit Objektiv (man dreht den Tubus in das Gewinde des Objektives, nicht umgekehrt) und Okular und senkt den in die Hülse gesteckten Tubus durch vorsichtig drehende Bewegungen, bis das Bild des Präparates nahezu scharf erscheint, dann nimmt man die Feineinstellung mit Hilfe der Mikrometerschraube vor.

Hat man ein Stativ mit Zahn und Trieb für die grobe Einstellung und mit Revolver, so montiert man den letzteren mit den drei Trockenlinsen so, dass sie der Stärke der Vergrösserung nach (im Sinne des Uhrzeigers) aufeinanderfolgen [2]).

[1]) Dieselbe Rolle wie zu dicke Deckgläser, spielen auch zu dicke Schichten Kanadabalsam zwischen Präparat und Deckglas. Ja. solche können die Untersuchung der Präparate mit Immersion unmöglich machen.

[2]) Will man Immersion verwenden, so schraubt man das schwächste Trockensystem, das man in diesem Falle in der Regel völlig entbehren kann, ab und ersetzt es durch die Immersion, die damit an den richtigen Platz kommt.

Digitized by Google

Die grobe Einstellung geschieht dann durch die Triebschraube, was viel angenehmer und sicherer ist als die Einstellung mit der Hand.

Man untersucht immer erst mit schwachen Vergrösserungen und steigert allmählich die Objektiv- und eventuell auch Okularvergrösserung [1]). Für ganz schwache Vergrösserungen muss der Planspiegel benützt werden, für mittlere und stärkere findet in der Regel der Konkavspiegel Anwendung [2]). Bei Benützung des Abbe'schen Beleuchtungsapparates soll der Planspiegel benützt werden. Es muss das geschehen behufs Ausnützung der vollen Wirksamkeit des Kondensors bei Anwendung von Immersionen, wo der Gebrauch des Apparates unbedingt erforderlich ist. Will man den Kondensor auch bei mittelstarken Trockensystemen verwenden, statt ihn gegen eine Zylinderblende etc. auszuwechseln, was unbequem ist [3]), so nimmt man besser den Hohlspiegel [4]).

Zum Auswechseln der Objektive kleiner Mikroskope ohne Revolver ziehe man den Tubus jedesmal heraus, lege den Handteller vor das Okular, damit dieses nicht herausfällt und schraube das vorher benützte Objektiv ab und das neue an; dann erst schiebe man den Tubus wieder in die Hülse. Okulare kann man auch bei eingestecktem Tubus auswechseln. Bei grösseren Mikroskopen mit Revolver geschieht das Auswechseln der Objektive durch Drehung des Revolvers. In der Regel ist die Fassung der Objektive eine derartige, dass die stark vergrössernden Linsen längere Fassung haben als die kürzeren, so dass man beim Uebergang von einer Vergrösserung zur anderen in der Regel nicht nötig hat, die grobe Einstellung mit Zahnrädertrieb in Tätigkeit zu setzen [5]).

Besondere Vorsicht erheischt die Benützung starker Trockensysteme und Immersionen. Da diese in der Regel einen sehr geringen Arbeitsabstand haben, müssen sie dem zu mikroskopierenden Objekte beziehungsweise dem Deckglase bis auf den Bruchteil eines Millimeter genähert werden. Das muss namentlich bei kleinen Instrumenten mit Schiebhülse unter Anwendung grosser Vorsicht geschehen, sonst kann leicht das Deckglas zertrümmert oder selbst bloss durch Druck auf das Deckglas das Präparat vernichtet werden; auch liegt die Gefahr einer Beschädigung der (teueren!) Linse vor, namentlich bei starken Immersionen. Man stelle daher stets das Objekt genau in das Zentrum des Gesichtsfeldes eines schwachen Objektives, ehe man das starke einschaltet. Dann wird man (einigermassen gute Zentrierung der Linsen oder des Revolvers vorausgesetzt) sicher sein, bei vorsichtigem Senken des Tubus das Objekt ins Gesichtsfeld des starken Objektives zu bekommen. Bei Anwendung einer

[1]) Starke achromatische Trockensysteme vertragen in der Regel nur mittelstarke Okulare im Gegensatz zu den Apochromaten, s. a. ob. p. 255.

[2]) Untersucht man ungefärbte Objekte oder sehr feine und helle Strukturverhältnisse, so ist oft bei mittleren und selbst starken Vergrösserungen der Planspiegel am Platz.

[3]) Bei neueren Instrumenten ist häufig ein ausklappbarer Kondensor vorhanden und an der Oberfläche einer Hülse eine gewölbte Irisblende (ein mechanisches Kunstwerkchen, das nicht allen Firmen gleich gut gelingt) zur Benützung ohne Kondensor an Stelle einer Zylinderblende.

[4]) Will man bei Anwendung schwacher Trockensysteme den Kondensor beibehalten, so kann man ihn vorteilhaft auch mit dem Triebwerk so weit senken, bis störende, vom Kondensor entworfene Bilder (Fensterkreuze etc.) verschwunden sind.

[5]) Genau ist diese Abstimmung der Höhe der Objektivfassungen nie. Bei den Schlittenwechslern (s. o. p. 256) lässt sie sich korrigieren, so dass dann die verschiedensten Objekte genau in den Fokus eingestellt sind, wenn sie mit Schlitten gewechselt werden. Immersionen werden nicht abgepasst, da man beim Uebergang vom Trockensystem zur Immersion doch erst Oel einschalten muss.

Digitized by Google

Immersion muss man einen Tropfen Immersionsöl auf das Deckglas geben, ehe man den Tubus so weit senkt, dass die Frontlinse des Objektives in das Oel taucht. Man gebe acht, dass das Oel keine Luftblasen enthält, die sehr stören. Beim Uebergang von Immersion zu starken Trockenlinsen muss das Oel vom Deckglas erst entfernt werden (am besten mit Aether). Will man nur kurze Zeit mit schwachen Linsen durchmustern, so stört das Oel nur wenig. Nach der Benützung der Immersion muss dessen Frontlinse von Oel sorgfältig gereinigt werden (am besten mittelst eines in Aether getauchten Leinwandläppchens).

Bei Anwendung mittlerer und starker Objektive vergesse man nie, die Blende in Tätigkeit treten zu lassen, da feine Strukturverhältnisse oft durch Verwendung zu weiter Blenden verloren gehen. Die an allen grösseren und mittleren Instrumenten vorhandene Irisblende gestattet ja eine ganz beliebige Abstufung der Blendung, deren Optimum leicht durch die Probe festgestellt werden kann.

Für die Behandlung des Mikroskopes seien noch folgende Regeln gegeben. Ein Mikroskop soll in allen seinen Teilen sauber gehalten und möglichst vor Verstaubung geschützt werden. Man bewahre es daher, wenn es ausser Gebrauch ist, in seinem Kasten oder Schrank auf, oder stelle es unter eine Glasglocke oder gut schliessenden Pappkasten. Die Linsenflächen, die frei zutage liegen, säubere man mit einem sauberen, weichen Leder (Hirschleder) von Staub. Objektive schraube man nie auseinander, Okulare nur dann, wenn sich Staub oder Schmutz an den inneren (konvexen) Linsenflächen befindet (Verunreinigungen des Okulars sind leicht daran zu erkennen, dass sie sich beim Drehen des Okulars im Tubus mitdrehen). Man nütze die Mikrometerschraube nach keiner Richtung zu weit aus, sondern sorge dafür, dass sie möglichst in mittlerer Stellung steht. Als Lichtquelle dient Tageslicht (am besten von der Sonne beschienene weisse Wolken), niemals aber direktes Sonnenlicht. Blauer Himmel ist wenig geeignet. Besser als schlechtes Tageslicht ist künstliches Licht, das für Anwendung von Immersionen selbst mittelgutem Tageslicht vorzuziehen ist. Sehr gut geeignet ist Gasglühlicht[1]), doch muss das an grünen und gelben Strahlen reiche, an blauen und violetten arme Licht eventuell erst durch ein blaues Glas hindurchgehen, um gefärbte Präparate unverändert erscheinen zu lassen. Am besten benützt man zur Einstellung nicht den Glühkörper selbst, sondern eine von ihm bestrahlte Mattglasscheibe.

Mit Kanadabalsam beschmutzte Linsen reinige man mit einem, in starken Alkohol getauchten Läppchen. Gut ist es, das Mikroskop von Zeit zu Zeit von geübter Hand auseinandernehmen, Schrauben etc. einfetten zu lassen[2]).

Messen und Zeichnen mikroskopischer Objekte.

Das **Messen** mikroskopischer Präparate geschieht mit Hilfe des Okularmikrometers, d. h. einer dünnen, mit Teilung versehenen Glasplatte[3]), die in die Blende des Okulares gelegt wird. Die Werte der Teilstriche bei der Benutzung im Okular sind nicht bekannt und wechseln je nach der Verwendung schwächerer und stärkerer Objektive[4]). Am leichtesten ist die Messung mit Hilfe von

[1]) Es gibt auch sehr brauchbare Mikroskopierlampen verschiedener Firmen.

[2]) Die Firma Zeiss lässt an grösseren Orten die Instrumente ihrer Fabrik durch ihre Angestellten alljährlich (kostenlos) nachsehen.

[3]) Meist eine runde Scheibe, die auf die Ocularblende aufgelegt wird; es gibt aber auch rechteckige Mikrometer, die in eine Oeffnung des Okulars eingeschoben werden.

[4]) Natürlich spielt auch das Okular eine Rolle und die Tubuslänge. Man misst am besten stets mit einem bestimmten Okular, eventuell mit einem besonderen Messokular. Meistens werden Okularmikrometer benutzt mit der Teilung 1 mm in 10 oder 20 Teile.

Digitized by Google

Apochromaten (s. o. p. 257). Benutzt man hier das als Messungsokular[1]) eingerichtete Kompensationsokular 6 und den zugehörigen Okularmikrometer, so bedeutet jeder Strichintervall des Mikrometers soviel μ (1 μ = 0,001 mm) als das Objektiv Brennweite in mm hat, Tubuslänge von 160 mm vorausgesetzt; also bei Apochromat 16 mm bedeutet ein „Teilstrich" 16 μ, bei Apochromat 8 mm 8 μ, bei Apochromat 1,5 mm 1,5 μ. Je stärker die Vergrösserung, um so geringer die Werte der Teilstriche des Mikrometers. Das gilt auch für achromatische Objektive, nur muss man bei diesen den Wert der Okularmikrometerteilstriche feststellen, und zwar mit Hilfe des Objektivmikrometers. Man tue das für sein Instrument selbst und verlasse sich nicht auf die den Mikroskopen oft beigegebenen Tabellen. Ein Objektivmikrometer hat die Form eines gewöhnlichen Objektträgers, enthält aber eine äusserst feine Teilung (1 mm in 100 Teile), die der leichteren Auffindbarkeit wegen in der Regel durch besondere Zeichen (konzentrische Ringe) angedeutet ist. Man stellt die Teilung mit dem Mikroskope ein (schwierig, Vorsicht, enge Blende!), legt den Okularmikrometer in das Okular und bringt beide Teilungen zur Deckung. Man kann nun leicht vergleichen, wieviel Teilstriche des Objektivmikrometers einem Intervall des Okularmikrometers entsprechen. Da ein „Teilstrich" des ersteren 10 μ ist, so würde ein Intervall des Okularmikrometers, wenn er einen des Objektivmikrometers deckt, ebenfalls 10 μ bedeuten, deckt ein Intervall des ersteren vier des letzteren, so ist der Wert 40 μ, decken aber vier Intervalle des Okularmikrometers einen des Objektivmikrometers, so ist der Wert jedes Intervalles 2,5 μ (4 × 2,5 μ = 10 μ). Bei mittleren Vergrösserungen wird ersteres, bei starken letzteres der Fall sein; 40 μ wird ein Okularmikrometerintervall nur bei sehr schwachen Vergrösserungen betragen.

Den Objektivmikrometer kann man auch zur Feststellung der Vergrösserung des Objektives benutzen, indem man ihn mit Hilfe eines Zeichenapparates (s. u.) auf eine horizontale Papierfläche projiziert und nachzeichnet. Man misst dann mit einem gewöhnlichen, aber möglichst genauen Massstab die Entfernung zweier Teilstriche, die am Okjektivmikrometer 10 μ beträgt. Aus der Vergrösserung, die der Teilstrich (10 μ) erfahren hat, lässt sich die Vergrösserung berechnen. Ist z. B. die Entfernung zweier Teilstriche 4 mm, so beträgt die Vergrösserung 400 mal[2]).

Das **Zeichnen** mikroskopischer Präparate geschieht entweder so, dass man mit dem linken Auge das Bild im Mikroskop fixiert und mit dem rechten Auge den nachzeichnenden Stift auf dem Papier, das rechts neben dem Mikroskop — etwa in Tischhöhe — liegt, kontrolliert, oder man benutzt besondere Zeichenapparate. Diese zerfallen in Prismen- und in Spiegelapparate. Letztere sind wegen ihrer bequemen Handhabung meist in Gebrauch. Sie bestehen im wesentlichen aus einem kleinen, durchlochten, totalreflektierenden Prisma, das auf das

[1]) Bei diesem Okular und meist auch bei anderen Messokularen kann die Augenlinse auf die Teilung des Mikrometers scharf eingestellt werden (durch Herausziehen oder Einschieben).

[2]) Solche Messungen fallen selbst bei grosser Sorgfalt oft nicht sehr genau aus, hauptsächlich wegen der Fehlerquelle der Zeichenapparate. Viel genauer ist die Feststellung der mikroskopischen Vergrösserung mit Hilfe der mikrophotographischen Kamera.

Digitized by Google

Okular des Mikroskopes mittels eines Ringes aufgesetzt wird und einem grossen, im Winkel zum Mikroskop geneigten Planspiegel. Dazu kommen eine Reihe praktischer Hilfseinrichtungen. Nur wenn der Planspiegel bis zum Anschlag (45°) geneigt ist, entstehen verzerrungsfreie Bilder auf einer horizontalen Zeichenfläche. Das Bild fällt aber dann sehr nahe an den Mikroskoptisch, selbst auf diesen. Neigt man den Spiegel weniger stark, so fällt das Bild weiter seitlich vom Mikroskop, wird aber verzerrt. Letzteres lässt sich durch entsprechende (entgegengesetzte!) Neigung der Zeichenfläche korrigieren[1]). Störend wirkt bei den sonst so handlichen Spiegelapparaten der Umstand, dass natürlich wie bei jedem Spiegel ein doppeltes Spiegelbild (ein helles und ein dunkles) entsteht. Bei den Zeichenprismen fällt dieser Uebelstand fort, sie sind aber weniger handlich als die Spiegelapparate.

Man überschätze die Leistung eines Zeichenapparates nicht. Leidliche Resultate erzielt man mit ihm eigentlich nur bei starken und allenfalls bei mittelstarken Vergrösserungen, bei schwachen Vergrösserungen wirkt die Wölbung des Gesichtsfeldes der schwachen Mikroskopobjektive sehr störend, da man für das Zentrum und die Peripherie des Gesichtsfeldes verschiedene Einstellung braucht, wodurch eine Verschiebung des Bildes erfolgt. Auch ist man unter Umständen genötigt, wegen der geringen Ausdehnung des mikroskopischen Gesichtsfeldes dieses zu wechseln, was sehr zeitraubend und im Resultat unsicher ist. Für solche Vergrösserungen benutzt man deswegen lieber Projektion mit besonderen Projektionssystemen, die ohne Okular verwendet werden. Für Zeichnungen bei schwacher Vergrösserung ist der sogen. Edingersche Zeichenapparat zu empfehlen, nur verwende man Projektionssysteme mit ganz planem Gesichtsfeld[2]). Allen Leistungen der gewöhnlichen Zeichenapparate weit überlegen ist die Mikrophotographie, nur eignen sich nicht alle Präparate gleichmässig für Aufnahme mit stärkeren Vergrösserungen.

Hilfsinstrumente für die Mikroskopie.

Ausser dem Mikroskop braucht man für die Herstellung mikroskopischer Präparate noch eine kleine Reihe relativ einfacher Hilfsmittel. Erstlich Objektträger (meist wird das sogen. englische Format benutzt: 24 × 72 mm) aus weissem Glase, am besten mit geschliffenen Kanten. Ferner Deckgläschen; es genügen für die meisten Zwecke solche von 18 oder 20 □ mm, nur für Uebersichtspräparate braucht man grössere[3]). Sie sollen möglichst 0,17 mm dick sein, keinesfalls über 0,2 mm[4]).

Für Anfertigung von Schnitten braucht man ein plankonkav geschliffenes nicht zu kurzes Rasiermesser, das mittels Streichriemens scharf zu halten ist, für Schnitte frischer Organe am besten ein sogen. Doppelmesser (es besteht aus zwei parallelen und in ihrem Abstande durch Schrauben regulierbaren Rasier-

[1]) Andrerseits darf man aber auch nicht auf geneigter Fläche zeichnen, wenn der Spiegel im Winkel von 45° also im Anschlag steht.

[2]) Als solche kann ich die geradezu unübertrefflichen Zeiss'schen Mikroplanare und die aplanatischen Lupen der gleichen Firma empfehlen (s. a. o. p. 255. Anmerk.), ebenso die ausgezeichneten Mikroluminare von Winkel. Mit solchen ausgestattet wird von dieser Firma der Edinger'sche Apparat in vorzüglicher Ausführung geliefert und stellt einen ausgezeichneten Universalapparat dar, der auch für mittlere und starke Vergrösserungen Verwendung findet. Gleichen Zwecken dienen die Mikro-Polare von Reichert und die Mikrosummare von Leitz.

[3]) Man kann Deckgläschen in allen Grössen haben und in jeder Form, rund, quadratisch, rechteckig. Runde sind teuer und meist überflüssig. Die Angaben der Handlungen über die Dicke sind recht unzuverlässig. Eine und dieselbe Packung enthält oft sehr verschiedene Dicken.

[4]) Auch zu dünne Deckgläser (nicht unter 0,1 mm) sind zu vermeiden (s. ob. p. 258). Die „grünen" Gläser (grüne Kanten) sind besser als die weissen.

Digitized by Google

messerklingen). Mehrere, möglichst feine Pinzetten, feine, auf dem Schleifstein gespitzte und geglättete Nadeln in Holzgriffen, eine feine gerade Schere und einige kleine Skalpelle vervollständigen das Instrumentarium von Stahlinstrumenten des Mikroskopikers. Empfehlenswert sind aber auch Horninstrumente, da Metallgegenstände die Berührung mit vielen, in der mikroskopischen Technik zur Verwendung gelangenden Reagentien nicht vertragen (starke Mineralsäuren, Sublimat-, Gold- und Silberlösungen etc.). Sehr brauchbar sind die im Handel befindlichen Spatel aus Horn mit stumpfwinklig gebogenen, dünnen, aber verbreiterten Enden, ferner braucht man Haarpinsel verschiedener Grösse und Igelstacheln (statt Stecknadeln für Verwendung in Flüssigkeiten, die Metall angreifen). Ein sehr brauchbares mikroskopisches Hilfsinstrument, das die Weichheit des Pinsels mit der Steifheit der Nadel verbindet, sind die kleinen Federchen der Schnepfen, die von den Jägern meist gesammelt werden. Man steckt sie mit der Pose auf eine Nadel mit Holzgriff und erhält damit ein ganz hervorragendes mikroskopisches Präparationsinstrument.

An Gläsern braucht der Mikroskopiker ausser Objektträgern und Deckgläsern eine Reihe verschieden grosser Pulverfläschchen, beziehungsweise zylindrischer Präparatengläser mit eingeschliffenen Glasstöpseln. Die Pulvergläser müssen möglichst weithalsig sein. Ferner sind graduierte Messzylinder, am besten ein grösserer (200 bis 250 ccm Inhalt) und ein kleinerer (10 bis 20 ccm Inhalt), einige Glastrichter verschiedener Grösse, kleine Pipetten, Reagenzgläser, beziehungsweise noch besser Glaskölbchen verschiedener Grösse, Glasschalen mit Glasdeckel, Glasstäbchen etc. nötig. Statt der gewöhnlich benutzten Uhrschälchen sind die dickeren, am Boden planabgeschliffenen sogen. Zimmermann-Schälchen zu empfehlen. Da auch die Ränder der Schalen geschliffen sind, lassen sich Schalen gleicher Grösse leicht zum gegenseitigen Zudecken verwenden. Man kann diese Schalen in verschiedener Grösse haben.[1]) Porzellanschalen, Filtrierpapier, Präparatenmappen etc. werden ebenfalls gebraucht.

II. Die Herstellung mikroskopischer Präparate.

1. Die Herstellung und Untersuchung frischer Präparate.

Die mikroskopische Untersuchung frischer, d. h. nicht konservierter (fixierter) Präparate kann im wesentlichen auf viererlei Art und Weise geschehen: 1. durch einfache Betrachtung, z. B. von Flüssigkeiten wie Blut, Sperma, Milch; 2. durch Ausbreiten, beziehungsweise Quetschen, 3. durch Zerzupfen, 4. durch Schneiden. Dabei muss der das Präparat umschliessende Raum zwischen Objektträger und Deckglas stets mit Flüssigkeit erfüllt sein. Als solche dient bei Untersuchungen von Körperflüssigkeiten wie Blut, Sperma, diese selbst in der Regel ohne weitere Zusatzflüssigkeit, während für die Anfeuchtung fester Gewebsbestandteile möglichst

[1]) Ausser aus durchsichtigem Glase auch weiss und schwarz.

Digitized by Google

indifferente Flüssigkeiten verwandt werden müssen, d. h. solche, welche mit den Körperflüssigkeiten möglichst isotonisch sind. Es kommen dafür in Betracht: 1. die sogen. physiologische Kochsalzlösung (0,8 bis 0,9%ige Lösung von Kochsalz in Wasser; für Kaltblüter 0,6 bis 0,7%ig), 2. noch besser als die Kochsalzlösung: die Ringersche Lösung (auf 1000 ccm dest. Wasser 6 gr Chlornatrium, 0,3 gr Chlorkalium, 0,1 gr Chlorcalcium, 0,3 gr Chlormagnesium, 0,5 gr Natriumphosphat, 1,5 gr Natriumbicarbonat, 1,0 Glykose). Für die gewöhnlichen mikroskopischen Arbeiten genügt die erstere.

1. Bei Untersuchung von Körperflüssigkeiten bringt man einen Tropfen dieser auf den Objektträger und bedeckt sofort[1]) mit dem Deckglase.

2. Durchsichtige Gewebsteile wie feine Häutchen, Netz etc. breitet man in einem Tropfen indifferenter Zusatzflüssigkeit aus und bedeckt dann mit dem Deckglase. Während im allgemeinen jedes Quetschen mikroskopischer Präparate vermieden werden muss, lässt sich für manche Fälle und festere Gewebe, z. B. Muskeln, durch einen vorsichtigen Druck auf das Deckglas oder einen an Stelle des Deckglases aufgelegten zweiten Objektträger eine gewisse Flächenausbreitung des Präparates erreichen[2]).

3. Das Zerzupfen menschlicher oder tierischer Gewebe wird in der Regel derart vorgenommen, dass man das zu untersuchende Objekt auf einen Objektträger bringt, mit einem Tropfen Zusatzflüssigkeit (s. ob.) bedeckt und mit 2 Nadeln (oder 1 feinen Pinzette und 1 Nadel) das Präparat in seine feinsten Teile zu zerlegen versucht. In der Regel werden Gewebe fasriger Struktur (Muskelfasern, Nervenfasern) zerzupft, deren Faserrichtung man schon vor oder während der Manipulation erkennt. Man muss dann danach trachten, möglichst einzelne Fasergruppen zu isolieren, dann diese Gruppen wieder in einzelne Fasern zu zerlegen. Das Zerzupfen ist, wie überhaupt die Untersuchung frischer Gewebe, eine mühsame und oft recht schwierige Verrichtung.

4. Das Schneiden frischer Gewebe oder Organe ist viel schwerer als das konservierter, weil die frischen Organe meist sehr weich und brüchig sind. Man bedient sich entweder des Rasiermessers oder des Doppelmessers; am leichtesten und ohne jede Mühe aber gelingt die Anfertigung von dünnen Schnitten frischer Organe mit Hilfe des in allen Laboratorien vorrätigen Gefriermikrotoms (s. a. u. p. 273). Mit dem Rasiermesser lassen sich leicht feste Gewebe wie Knorpel schneiden, andere wie Niere oder Leber schon wesentlich schwieriger. Deswegen benützt man für solche besser das Doppelmesser. Man führt dieses, nachdem man die Entfernung der beiden Klingen reguliert hat, so, dass man in mässig schneller Bewegung das Messer von hinten nach vorn ziehend in das Organ einsenkt, bis es fast verschwunden ist; dann knickt man es schnell winklig ab, um den Zusammenhang des zwischen

[1]) Wartet man längere Zeit, so wird die Gewebsflüssigkeit durch Verdunstung zu konzentriert (hyperisotonisch) und es treten Veränderungen z. B. der roten Blutkörperchen des Blutes ein. Bei sehr empfindlichen Objekten wie Blut, verfährt man, um Verdunstung vom Deckglasrande aus zu verhüten, auch so, dass man das Deckglas sofort nach dem Auflegen mit Rizinusöl umrandet.

[2]) Es geschieht das hauptsächlich bei der Untersuchung von Muskeln auf Trichinen, aber auch bei Untersuchung der Nervenausbreitung an vergoldeten etc. Muskeln.

Digitized by Google

den Klingen befindlichen Schnittes mit der Organsubstanz zu lösen, öffnet das Messer durch Heben der beweglichen Klinge und legt den Schnitt in Zusatzflüssigkeit, spült ihn ab und überträgt ihn aus dieser mit dem Spatel auf den Objektträger, wo er nach Bedeckung mit dem Deckglase untersucht werden kann.

Die Untersuchung frischer Organe des Menschen sollte neben der jetzt gewöhnlich geübten an konservierten Präparaten nicht vergessen werden. Viele Eigentümlichkeiten, trübe Körnelungen des Protoplasma der Drüsenzellen, Fetttröpfchen etc. erscheinen im frischen Zustand viel deutlicher als am konservierten Präparat.

Sehr geeignet sind Präparate frischer Gewebe, um Reaktionen unter dem Deckglase und z. T. direkt unter Kontrolle der mikroskopischen Beobachtung auszuführen. Man verfährt dabei so, dass man das Reagens z. B. Essigsäure in Tropfenform mittels eines Glasstabes an den einen Deckglasrand bringt und durch ein Stück flach auf den Objektträger, neben das Deckglas gelegten Fliesspapiers von der entgegengesetzten Seite die ursprüngliche (indifferente) Zusatzflüssigkeit wegsaugt. In gleicher Weise lässt sich Farbstoff (für frische Gewebe sehr geeignet ist Pikrokarmin s. u.) zusetzen und unter dem Deckglas färben. Nach vollendeter Färbung wird der Farbstoff in gleicher Weise wieder abgesaugt und durch Glycerin ersetzt.

2. Die Herstellung konservierter Präparate.

A. Die Konservierung oder Fixierung.

Das Wesen der Konservierung menschlicher und tierischer Gewebe und Organe ist die Anwendung einer Substanz, die die protoplasmatischen etc. Eiweissstoffe des Organismus in den Zustand der Gerinnung versetzt. Infolgedessen werden auch die Gewebe durch die Konservierung härter und fester als sie vorher waren. Es gibt zahllose Substanzen, welche auf die tierischen Eiweisskörper eine derartige Wirkung ausüben. Auch die Zahl der in der menschlichen Histologie verwandten ist eine ausserordentlich grosse, so dass hier nur eine bescheidene Auswahl aus den zur Konservierung menschlischer Gewebe empfohlenen Substanzen getroffen werden kann. Die gebräuchlichsten Konservierungsmittel für menschliche Gewebe sind folgende:

a) Konservierung durch Wärme

(Erhitzung auf die Gerinnungstemperatur des Eiweisses).

Diese Methode findet in der normalen menschlichen Histologie nur eine beschränkte Anwendung, nämlich auf die Konservierung der sogen. Deckglastrockenpräparate. Man verfährt dabei so, dass man einen Tropfen der zu untersuchenden Körperflüssigkeit (Blut, Sperma) zwischen zwei Deckgläser bringt, diese dann vorsichtig auseinanderzieht und in der Luft trocknen lässt. Oder man streicht mit dem Pinsel etwas Körperflüssigkeit auf den Objektträger (Ausstrich-Präparate). Nun, d. h. nach dem Trocknen, zieht man das mit der Pinzette gefasste Deckglas zwei bis dreimal ziemlich schnell durch eine Flamme, wobei eine Erhitzung auf Eiweisskoagulationstemperatur stattfindet. Derartig konservierte Deckglastrockenpräparate lassen sich weiter behandeln (Färben, Waschen, Trocknen, Einschliessen in Kanadabalsam s. u. p. 289).

Digitized by Google

b) Konservierung durch Flüssigkeiten.

Als allgemeine Regeln für diese, weitaus in den meisten Fällen zur Anwendung kommende Methode der Konservierung menschlicher Gewebe und Organe seien folgende hier vorausgeschickt. Man verwende möglichst reichlich Konservierungsflüssigkeiten, wenn irgend möglich mindestens das hundertfache Volumen des zu konservierenden Objektes. Man nehme für die Konservierung möglichst kleine Stückchen; solche von 1—3 cm sind am geeignetsten. Viele Konservierungsflüssigkeiten dringen in Stücke von 1 ccm schon nicht mehr genügend ein. Flache und dünne Objekte werden natürlich leichter durchtränkt als dicke und kurze. Deswegen lässt sich eine Steigerung der Dicke der zu konservierenden Objekte wohl in zwei, nicht aber in allen drei Dimensionen ohne Schaden vornehmen. Da die Konservierungsflüssigkeit den Geweben in der Regel Wasser entziehen, bildet sich um das zu konservierende Objekt herum leicht eine stark verdünnte Zone der Konservierungsflüssigkeit. Es ist daher zu empfehlen, das zu konservierende Objekt öfters im Glase vorsichtig herumzuschütteln[1]). Man konserviert im allgemeinen bei Zimmertemperatur, mitunter auch bei Bruttemperatur[2]). Grosse Objekte, von denen man mikroskopische Uebersichtspräparate herstellen will, werden auch wohl während der Wirkung der Konservierungsflüssigkeit in der Kälte gehalten (auf Eis), um Fäulnis im Innern zu verhüten, da die Konservierungsflüssigkeit oft mehrere Tage braucht, um das Zentrum sehr grosser Objekte (ganzer Gehirne) zu erreichen. Konservierungsflüssigkeiten, die längere Zeit (einen Tag und länger) einwirken sollen, müssen in der Regel öfters gewechselt werden.

Es gibt keine universell brauchbare Konservierungsflüssigkeit. Die eine ist für das eine Organ gut verwendbar, für ein zweites weniger gut, für ein drittes gar nicht. Mit der einen Konservierungsmethode erhält man gute Uebersichtsbilder, aber nicht Präparate zum Studium feinster Strukturen und umgekehrt. Die Konservierungsflüssigkeiten dringen sehr verschieden schnell in die verschiedenen Gewebe etc. vor. Je nachdem wähle man für grosse Objekte die eine, für kleine die andere Flüssigkeit. Nicht alle Gewebe werden von den Konservierungsmitteln gleichmässig durchdrungen, manche, wie feste Bindegewebshäute und Septen, glatte Muskulatur in grösserer Menge sind dem Eindringen der Konservierungsflüssigkeit sehr hinderlich. Oft dringt der eine Bestandteil einer zusammengesetzten Konservierungsflüssigkeit schneller oder weniger schnell ins Innere des Objektes als der oder die anderen. Die Konservierung mikroskopischer Objekte ist weniger leicht, als sie aufs erste erscheint. Sie misslingt oft auch bei peinlicher Beobachtung aller Vorschriften. Man benutze möglichst nur chemisch reine Reagentien aus guten Fabriken. Präparate, die in der Konservierungsflüssigkeit ihre Form verlieren, müssen festgesteckt oder festgebunden werden (z. B. Stränge, Häute etc.). Verschiedene Konservierungsmittel erzeugen bereits eine unmittelbar oder bei ent-

[1]) Es gibt dazu auch besondere Apparate. Recht brauchbar sind die mittels Uhrwerk aufziehbaren Schaukelapparate für photographische Entwicklung.

[2]) Dann geht die Konservierung schneller vor sich (z. B. bei Müllerscher Flüssigkeit in 10 bis 12 Tagen, statt 2 bis 3 Wochen).

Digitized by Google

sprechender Nachbehandlung auftretende Färbung mancher Gewebe wie die sogen. Osmiumsäure, Gold- und Silberlösungen (s. u.).

In der grossen Mehrzahl der Fälle ist das konservierte Präparat durch den Akt der Konservierung selbst noch nicht für die weitere Behandlung geeignet. Es bedarf vielmehr in der Regel einer Nachbehandlung. Die meisten Konservierungsflüssigkeiten müssen durch Wässern aus dem Objekt erst wieder entfernt werden, dann muss eine Härtung in Alkohol (von meist steigendem Gehalt) erfolgen (s. u. p. 272.).

Die gebräuchlichsten Konservierungsflüssigkeiten für menschliche[1]) Gewebe und Organe sind:

1. **Absoluter Alkohol,** d. h. Alkohol von 98—99,5° Gehalt an chemisch reinem Aethylalkohol. Seine Verwendnng in der menschlichen Histologie ist jetzt nur noch eine beschränkte. Empfehlenswert ist absoluter Alkohol als Konservierungsmittel für manche Drüsen (namentlich Speicheldrüsen) und Blutgefässe. Dauer der Konservierung 1—5 Stunden. Man verwende nicht zu grosse Stücke (bis ½ ccm). Da der absolute Alkohol den Geweben sehr stark Wasser entzieht und der wasserhaltige Alkohol seiner Schwere nach nach unten sinkt, lege man das zu konservierende Präparat auf viel Watte oder hänge es auf. Auch für manche Strukturverhältnisse der Nervenzellen (Nissl-Körper s. u. p. 288) wird Konservierung in absolutem Alkohol angewandt. Die Färbung gelingt leicht. Nachbehandlung in Alkohol (Härtung) unnötig. Längeres Aufbewahren der konservierten Stücke geschieht besser in 90%igem Alkohol.

2. **Alkohol-Aether** (gleiche Teile absoluten Alkohols und Aethers) wird nur zur Konservierung von Bluttrockenpräparaten gebraucht. Dauer der Konservierung 1—5 Minuten. Man lege das (trockene) Präparat so in die Flüssigkeit (Glasschale), dass die Schicht nach oben sieht. Nach erfolgter Konservierung lässt man die Präparate wieder trocknen. Darauf kann gefärbt werden.

3. **Müllersche Flüssigkeit,** eine der ältesten und bewährtesten Konservierungsflüssigkeiten. Sie besteht aus 20—25 gr doppelchromsauren Kalis und 10 gr schwefelsauren Natrons (Glaubersalz) auf 1000 gr Wasser und findet Verwendung für die meisten Organe des Körpers, namentlich das Zentralnervensystem. Für mehrere Färbungen dieses (karminsaures Natron, Weigertsche Markscheidenfärbung) ist Konservierung mit Müllerscher Flüssigkeit Vorbedingung. Sie liefert insbesondere gute Uebersichtspräparate, dringt gut und gleichmässig in die Gewebe ein und erlaubt die Konservierung grosser Stücke (bis mehrere ccm, selbst ganzer Gehirne[2]). Dagegen erhält sie Kernstrukturen schlecht und ist überhaupt für Anfertigung von Präparaten zum Zell- und Kernstudium wenig geeignet. Die Dauer der Konservierung beträgt wenigstens 1 Woche, meist (für einigermassen grosse Stücke) 2—5 Wochen, selbst länger. Die Flüssigkeit härtet gleichzeitig, so dass Präparate, die längere Zeit (4—6 Wochen) in der Flüssigkeit waren, zugleich schneidbar sind (ohne nachträgliche Härtung in Alkohol). Häufiger Wechsel der

[1]) Es gibt ausser den hier aufgezählten Lösungen noch eine grosse Anzahl z. T. sehr guter, die hauptsächlich zur Konservierung embryologischen Materials dienen.

[2]) Dann muss die Kältewirkung (s. o. p. 266) hinzukommen. Besser ist für diesen Fall Müllersche Flüssigkeit mit Formol und Injektion dieser Mischung in die Blutgefässe.

Digitized by Google

in grosser Quantität (100—200fache des Volumens) zu verwendenden Flüssigkeit ist notwendig (anfangs täglich, dann zweimal wöchentlich, dann wöchentlich, jedenfalls aber, sowie die Flüssigkeit sich trübt). Die Nachbehandlung geschieht in der Regel so, dass gründlich in (fliessendem oder oft zu wechselndem) Wasser ausgewaschen wird, dann Härtung in allmählich verstärktem Alkohol erfolgt. Letzterer muss im Dunkeln gehalten werden[1]). Für manche Zwecke (Weigertsche Markscheidenfärbung des Zentralnervensystems) darf nicht in Wasser ausgewaschen werden. Bei Färbung des Zentralnervensystems mit karminsaurem Natron wird Wässern und Härten in Alkohol erst nach der Färbung vollzogen (s. a. u. p. 279).

Die mit Müllerscher Flüssigkeit konservierten Präparate nehmen fast alle Farbstoffe gut an, selbst nach längerer Aufbewahrung in Alkohol, scheinen aber leicht die Neigung zu haben, später abzublassen.

4. **Formol (Formalin).** Das käufliche Präparat ist eine 40%ige Lösung von Formaldehyd in Wasser. Es wird gewöhnlich, wie für makroskopische Zwecke, in 10%ige Verdünnung angewandt (10 ccm käuflichen Formals auf 100 gr Wasser), kann aber für mikroskopische Zwecke auch wesentlich konzentrierter benützt werden. Die Verwendungsmöglichkeit ist eine ziemlich universelle. Ebenso kann die Dauer der Konservierung beliebig lange bis auf Monate und Jahre ausgedehnt werden, ferner ist Nachbehandlung mit anderen Konservierungsflüssigkeiten (Müllersche Flüssigkeit[2]), Pikrinsublimat u. a.) möglich und oft von Vorteil. Selbst Kernstrukturen werden, namentlich von stärkeren Lösungen gut fixiert. Die Färbbarkeit nach Formolbehandlung ist eine gute. Auswaschen vor der Alkoholhärtung ist unnötig, Steigerung der Alkoholkonzentration nicht erforderlich (die Objekte kommen aus Formol gleich in 90%igen Alkohol, der auch den unangenehmen Geruch des Präparates beseitigt). Formolpräparate eignen sich besonders gut zur Verwendung mit dem Gefriermikrotom.

5. **Müllersche Flüssigkeit mit Formol** (Müller-Formol) wird so bereitet, dass man zu 100 ccm Müllersche Flüssigkeit 10 ccm Formol setzt. Sie findet die gleiche Anwendung wie die Müllersche Flüssigkeit, hat vor dieser aber den Vorteil voraus, dass das Formol sehr schnell in die Gewebe eindringt und auch bei sehr grossen Objekten eine wirksame Konservierung erfolgt. Nach 8tägiger Einwirkung (häufiges Wechseln, wie bei der Müllerschen Flüssigkeit!) wird mit Müllerscher Flüssigkeit allein weiter behandelt. Die nachfolgenden Manipulationen sind die gleichen wie bei dieser.

6. **Alkohol-Formol** (= Alkohol 96%ig, 2 Teile + Formol 1 Teil) wird für Darstellung der Schleimgranula empfohlen. Dauer der Konservierung 2 Tage. Nach der Nachbehandlung in Alkohol 96%ig, muss mit alkoholischen Lösungen gefärbt werden.

7. **Sublimat** (Quecksilberchlorid). Man benutzt von dieser sehr schnell und gut konservierenden Substanz gewöhnlich eine heissgesättigte Lösung in physiolo-

[1]) Selbst nach langem Wässern enthalten die Präparate noch Chromsalz. Dieses wird durch Alkohol extrahiert. Unter Einwirkung des Lichtes fällt aber das Chromsalz aus dem Alkohol aus. Tritt keine Gelbfärbung mehr ein (keine Chromsalzextraktion), so kann im Hellen weiter behandelt werden.

[2]) Auf diese Weise kann man Präparate, die lange in Formol lagen, für Weigertsche Markscheidenfärbung etc. verwenden.

Digitized by Google

gischer Kochsalzlösung. (Nach dem Erkalten füllt ein Teil das Sublimat kristallinisch aus). Die Lösung enthält bei Zimmertemperatur ca. 7 % Sublimat. Die Dauer der Konservierung ist kurz (1—6 Stunden). Es wird ohne auszuwässern in Alkohol steigender Konzentration nachbehandelt. Dabei setzt man dem Alkohol stärkerer Grade (70 %ig und 90 %ig) tropfenweise eine Lösung von **Jod** in Alkohol absolutus zu (mit Alkohol verdünnte Jodtinktur), bis eine leichte Braunfärbung auftritt. Sobald diese verschwindet, muss von neuem Jod zugesetzt werden. Das Jod dient zur Entfernung der fast stets in den Präparaten sich bildenden Sublimatniederschläge. Das Sublimat eignet sich für die Konservierung vieler menschlicher Gewebe und Organe (Lymphdrüsen, lymphoider Organe überhaupt [Milz], Thymus, mancher Drüsen [1]) u. a.), erhält Kern- und Zellstrukturen vorzüglich, dringt aber nicht besonders schnell in die Tiefe, man konserviere daher nur kleine Stücke. Es findet nicht mehr so verbreitete Anwendung wie die folgende Lösung. Metallinstrumente werden von Sublimat und sublimathaltigen Gemischen stark angegriffen; sind daher möglichst zu vermeiden.

8. **Zenkersche Flüssigkeit.** Sie ist eine Kombination der Müllerschen Flüssigkeit mit Sublimat unter gleichzeitigem Essigsäurezusatz [2]). Man löst 5 gr Sublimat in 100 ccm Müllerscher Flüssigkeit (in der Wärme; das Sublimat bleibt gelöst und fällt nicht aus); dazu kommen 5 ccm Eisessig (kurz vor dem Gebrauche zuzusetzen, weil der Eisessig bei längerem Stehen verdunstet; auf je 20 ccm Flüssigkeit 1 ccm Eisessig). Dauer der Konservierung 12—24 Stunden, bei grösseren Stücken eventuell noch länger. Die Nachbehandlung geschieht wie bei der Müllerschen Flüssigkeit (Auswässern, Nachhärtung in Alkohol von steigendem Gehalt), nur muss, ähnlich wie bei der Sublimatkonservierung, Jodbehandlung vorgenommen werden. Die Zenkersche Flüssigkeit eignet sich zur Konservierung der meisten Gewebe und Organe des Körpers mit Ausnahme des Zentralnervensystems und dürfte somit mit der Müllerschen Flüssigkeit zusammen die universellste Verwendung finden können. Sie übertrifft diese darin, dass die Konservierung, namentlich der feineren histologischen Verhältnisse (Protoplasma und Kern) eine bessere ist, so dass insbesondere auch indirekte Kernteilungen etc. gut erhalten werden. Dagegen hat sie gegenüber der Müllerschen Flüssigkeit zwei Nachteile: 1. sie dringt schwerer ein wie diese (man darf daher nur relativ kleine Objekte — bis höchstens 1 ccm — konservieren) 2. die Färbbarkeit der Präparate lässt sehr schnell nach, namentlich wenn mit Zenkerscher Lösung konservierte Objekte längere Zeit in Spiritus aufbewahrt werden [3]).

9. **Pikrin-Sublimat** [4]), eine Mischung gleicher Teile einer gesättigten wässerigen Pikrinsäurelösung und heissgesättigten wässerigen Sublimatlösung [5]). Dauer der

[1]) Ungeeignet ist Sublimat für den Hoden, dessen Struktur direkt leidet, dagegen ist die Zenkersche Mischung für die Konservierung von Hoden brauchbar.

[2]) Statt der Essigsäure wird auch die gleiche Menge Formol empfohlen.

[3]) Man tut deswegen gut, wenn irgend möglich das Material sofort zu verarbeiten und zu färben. Geht das nicht, so nimmt man vorteilhaft Stückfärbung vor (Boraxkarmin). Bis zu einem gewissen Grade lässt sich die Färbbarkeit besser erhalten, wenn man die mit Zenkerscher Flüssigkeit konservierten Objekte in pikrinsäurehaltigem Alkohol aufbewahrt. In Paraffin eingebettete Präparate behalten ihre Färbbarkeit viel länger, verlieren sie aber allmählich auch.

[4]) Für embryologische Zwecke wird die Lösung mit ebensoviel destilliertem Wasser verdünnt.

[5]) Es kann die unter 7. genannte Kochsalzsublimatlösung benutzt werden.

Digitized by Google

Konservierung 12—24 Stunden und länger. Nachbehandlung wie bei Sublimatkonservierung (also ohne auszuwässern). Die Pikrinsäure geht allmählich bei der Alkoholnachbehandlung in Lösung (der Alkohol färbt sich gelb). Pikrinsublimat kann ebenfalls ziemlich universell gebraucht werden, ähnlich wie die Zenkersche Flüssigkeit. Sie steht dieser in bezug auf das Resultat der Konservierung bei vielen Geweben und Organen etwas nach, hat aber den Vorteil, dass die mit ihr konservierten Objekte sich sehr leicht färben und ihre Färbbarkeit sehr lange behalten, selbst nach längerer Aufbewahrung in Spiritus [1]).

10. **Chromsäurelösung** kann in verschiedenen Konzentrationen Verwendung finden. Sehr dünne Lösungen mazerieren (s. a. u. p. 292). Für histologische Zwecke ist eine 0,25 %ige Lösung am meisten zu empfehlen unter eventuellem Zusatz von 1 %oo Eisessig **(Chromessigsäure)** [2]). Dauer der Konservierung 6—24 Stunden (man nehme grosse Mengen Flüssigkeit!), danach Auswaschen und Alkoholhärtung (im Dunkeln). Da die chromatischen Substanzen des Kernes gut, die achromatischen ziemlich gut konserviert werden, eignet sich die Chromsäurelösung für Herstellung von Kernteilungsbildern (Salamanderlarven etc.). Gute Resultate ergibt auch die Konservierung des ganzen Augapfels, da die Chromsäurekonservierung die Objekte sehr starr macht, so dass durch die nachfolgende Alkoholbehandlung nicht leicht Schrumpfungen eintreten. Die Färbbarkeit ist eine gute, leidet aber leicht bei längerer Aufbewahrung der Objekte in Alkohol.

11. **Kaliumbichromatessigsäure** (Tellyesniszky) besteht aus 3 %iger Lösung des Chromsalzes mit 5 % Essigsäure. Dauer der Konservierung 12—48 Stunden, Auswaschen, Nachhärtung in Alkohol steigender Konzentration. Ist für die meisten menschlichen Gewebe und Organe geeignet, wirkt ähnlich, aber schneller als Müllersche Flüssigkeit, erhält aber Kernstrukturen besser als diese. Dagegen ist die Färbbarkeit der Präparate eine schlechtere.

12. **Kaliumbichromat-Formol** (Kopsch) besteht aus 80 ccm 3½ %iger Lösung von Kalibichromat und 20 ccm Formol (Mischung geschieht am besten erst kurz vor dem Gebrauche). Dauer der Konservierung 12—24 Stunden, Nachbehandlung in 3½ %iger Chromsalzlösung ohne Formol (einige Tage), dann Auswässern und Alkoholhärtung. Die Mischung dient als (billiger) Ersatz der Golgischen Kaliumbichromatosmiumsäure (s. u.) und zur Konservierung von Organen, namentlich Drüsen, Darm- und Magenwand, wobei manche Arten von Sekretgranulationen gut zur Darstellung gelangen. Die Färbbarkeit ist eine ziemlich gute.

13. **(Ueber-) Osmiumsäure** (Osmiumtetroxyd) wird in 1—2 %iger Lösung benutzt [3]). Dauer der Konservierung 12—24 Stunden [4]), dann Auswaschen und Nachhärtung in Alkohol. Die Osmiumsäure erhält manche Epithelstrukturen gut, schwärzt

---

[1]) Nur sorge man dafür, dass der Spiritus pikrinsäurehaltig bleibt.

[2]) Statt Essigsäure wird auch Ameisensäure verwandt, namentlich für embryologische Zwecke (Chromameisensäure).

[3]) Das Präparat ist z. Z. sehr teuer (1 gr ca. 8 M.) und wird in kristallinischer Form in kleine Glasröhrchen (à ½ und 1 gr) eingeschmolzen verkauft. Man öffne das Röhrchen (mit der Feile) erst, nachdem man die nötige Menge reinen destillierten Wassers bereit gestellt hat, da die Substanz schnell verdunstet. Es löst sich ziemlich schwer und wird in Lösung durch das Licht zersetzt (dunkle Flaschen).

[4]) Man kann auch die (sehr stark reizenden — Vorsicht!) Osmiumdämpfe auf das frische Präparat wirken lassen (Feststecken mit Igelstacheln auf den Korken). Nachher einlegen in die Flüssigkeit selbst.

Digitized by Google

das Fett und fettähnliche Substanzen, auch das Nervenmark, eignet sich auch zur Darstellung mancher Neuroepithelien gut, dringt aber sehr schlecht in Präparate ein (kleine Stücke!). Meist wird nicht die reine Osmiumsäure, sondern ihre Gemische gebraucht. Färbung gelingt nach Osmiumkonservierung nur schlecht (am besten Karminfarbstoffe), doch findet durch die Osmiumbehandlung selbst bereits eine bräunliche bis schwärzlichgraue Färbung der Gewebe statt.

14. **Chromosmiumessigsäure** (Flemmingsche Flüssigkeit). Auf 45 ccm 1%iger Chromsäurelösung kommen 12 ccm 2%ige Osmiumsäure und 3 ccm Eisessig. In gut verschlossener Flasche (mit Glasstöpsel!) zu halten, weil die Essigsäure leicht verdunstet[1]). Eine sehr teure, aber auch sehr gute Konservierungsflüssigkeit, die 24—48 Stunden (auch länger) verwandt wird. Dann wässert man gut aus (bis zu 24 Stunden) und härtet in Alkohol nach. Die Lösung konserviert besonders gut Zell- und Kernstrukturen namentlich Kernteilungen (Mitosen), aber auch viele Organe, besonders Hoden, nur dringt sie sehr langsam (und oft sehr ungleich) vor. Man darf daher nur sehr kleine Stückchen in die Lösung bringen. Wegen ihres hohen Preises verwendet man weniger Konservierungsflüssigkeit als sonst üblich ist (20—30 faches Volumen). Die Färbung mit manchen Farbstoffen gelingt schlecht, am besten geeignet ist Safranin (s. u.). Statt dieser sogen. „starken" Flemmingschen Lösung lässt sich vorteilhaft oft die (billigere) schwache Lösung verwerten: Chromsäure 0,25%ig 100 ccm, Osmiumsäure 2%ig 5 ccm, Eisessig 0,1 ccm. Diese Mischung dringt etwas besser ein wie die stärkere, zeigt aber natürlich geringe Osmiumwirkung.

15. **Platinchloridosmiumessigsäure** (Hermann) hat die gleiche Zusammensetzung wie das starke Flemmingsche Gemisch, nur enthält sie Platinchloridlösung (1%ig) statt Chromsäure. (Platinchloridlösung 1%ig 45 Teile, Osmiumsäure 2%ig 12 Teile, Eisessig 3 Teile). Die Nachbehandlung und Konservierungsdauer ist die gleiche wie bei der Flemmingschen Lösung, ebenso die Verwendungsmöglichkeit. Anstatt einer Nachfärbung kann man eine Schwärzung mit rohem Holzessig eintreten lassen, wobei das Auswässern fortfällt. (Nach der Konservierung wird mit Methylalkohol abgespült, dann in Holzessig auf 12—24 Stunden gelegt, dann erst Alkoholhärtung.) Die Hermannsche Lösung ist für die Konservierung des Gehörorgans (Cortisches Organ), anderer Neuroepithelien, Nervenendkörperchen (Lamellenkörperchen) etc. sehr geeignet.

16. **Kaliumbichromatosmiumsäure** nach Golgi, beziehungsweise Ramon y Cajal, besteht aus 8 Teilen einer 2%igen Lösung von doppeltchromsaurem Kali und 1 Teil 1%ige Osmiumlösung (bezw. 4 Teile 3%iger Kaliumbichromatlösung und 1 Teil 1%iger Osmiumsäurelösung). Sie dient lediglich als Konservierungsmittel für die nachfolgende Silberimprägnation der Elemente des Zentralnervensystems (s. u. p. 286).

17. **Salpetersäure** wird in 3—5%iger Lösung zur Konservierung verwandt. Sie wirkt sehr energisch, es genügen daher meist wenige Stunden der Einwirkung.

[1]) Nachträglicher Ersatz der verdunsteten Essigsäure ist nicht empfehlenswert, da man nicht weiss, wieviel verdunstet war. Ein zuviel an Essigsäure ist aber schädlich.

Digitized by Google

Diese Konservierungsmethode eignet sich besonders zur nachträglichen Behandlung mit doppeltchromsaurem Kali. Man erhält eine sehr brauchbare Fixierung vieler Organe; besonders schön wird die Netzhaut, speziell deren Neuroepithel.

Ueber Goldchlorid und Silbernitrat siehe bei den Färbemethoden (p. 283).

B. Die Nachbehandlung konservierter Präparate.

Fast alle Konservierungsmittel erfordern eine Nachbehandlung (Härtung) in Alkohol steigender Konzentration, oft muss ein Auswaschen der Konservierungsflüssigkeit vorhergehen. Man verwendet am besten vier verschiedene Konzentrationen von Alkohol zur Härtung der konservierten Präparate, Alkohol von 45%, 65%, von 75% und von 90%. Letzteren stellt man sich aus dem käuflichen (ca. 96—97%igen) am leichtesten so her[1]), dass man 950 ccm Spiritus und 50 ccm Wasser nimmt. Ungefähr 75%igen Alkohol erhält man bei einer Mischung von 800 ccm Spiritus und 200 ccm Wasser, ungefähr 65%igen bei Mischung von 700 und 300. 45%igen Alkohol erhält man durch Mischung gleicher Teile 96%igen Alkohols und Wassers (man nehme stets destilliertes Wasser). Nach Konservierung mit sublimathaltigen Flüssigkeiten muss Nachbehandlung mit Jodlösungen (Jodtinktur oder Jodjodkaliumlösung) erfolgen. Diese lässt man beim 75%igen Alkohol beginnen und setzt sie beim 90%igen solange fort, bis keine Entfärbung des Jodes mehr eintritt[2]).

Bei Konservierung in Chromsäure oder Chromsalzlösungen muss der Alkohol im Dunkeln gehalten werden. Im 90%igen Alkohol können die meisten Präparate ohne Schaden längere Zeit verbleiben. In selteneren Fällen bringt man die Präparate nicht erst in schwachen, sondern gleich in starken, selbst in absoluten Alkohol.

C. Das Schneiden konservierter mikroskopischer Präparate.

In der grossen Mehrzahl der Fälle wird die Untersuchung an konserviertem Material so vorgenommen, dass man feine Schnitte anfertigt und diese betrachtet; in seltenen Fällen werden die Präparate durch Isolieren, einfaches Ausbreiten, Zerzupfen hergestellt (s. darüber a. o. p. 264). Die Anfertigung der Schnitte geschieht entweder aus der freien Hand mit Hilfe des Rasiermessers oder man bedient sich besonderer Schneideapparate, der sogen. Mikrotome.

Beim Schneiden mit dem Rasiermesser (s. ob. p. 262)[3]) muss sowohl die konkave Fläche des Messers wie auch das Objekt mit 70 bis 90%igem Alkohol gut befeuchtet werden. Ist das zu schneidende Objekt zu klein oder besitzt es nicht die genügende Härte und Festigkeit, um direkt angefasst werden zu können, so benützt man sogen. Klemmleber oder Hollundermark, in die man das Objekt einklemmt. Erstere ist gut gehärtete (in Alkohol) menschliche Leber[4]), die

[1]) Eine genauere Berechnung ist unnötig. In der Regel kennt man die Konzentration des zu verdünnenden Alkohols gar nicht genau; diese schwankt auch meist recht erheblich.

[2]) Der Alkohol soll dunkelbraunfarbig werden. Sowie er sich entfärbt, muss von neuem tropfenweise Jod hinzugesetzt werden. Das Jod soll der Färbung schädlich sein und das spätere Ausblassen der Farben veranlassen. Man kann es durch kurze Behandlung der entjodeten Schnitte in dünner (1‰) Lösung von unterschwefligsaurem Natron entfernen.

[3]) Sehr geeignet sind Rasiermesser mit etwas längerer und feststellbarer Klinge.

[4]) Am besten härtet sich amyloid entartete Leber. Für sehr feine Objekte, die dünne Schnitte erfordern, ist Hollundermark vorzuziehen.

Digitized by Google

in 90% Alkohol aufbewahrt wird. Das Hollundermark legt man ebenfalls in starken Alkohol, nachdem man etwaige Holzreste an der Aussenfläche entfernt hat. Man klemmt das zu schneidende Objekt, z. B. Darm- oder Magenwand, Netzhaut oder Hornhaut des Auges in einen klaffenden Einschnitt der Leber oder des Markes, drückt dann das Präparat fest ein und fertigt zunächst mit dem Messer eine glatte, Klemmsubstanz und Objekt gleichmässig durchlaufende Schnittfläche. Dabei ist darauf zu achten, dass das Messer nicht in die volle Faust gefasst wird, sondern lose mit Daumen, Zeige- und Mittelfinger geführt wird. Der Daumen ruht (am Messergriffe) auf der Seite der Messerschneide, die beiden anderen Finger auf der Seite des Messerrückens, die Hand umgreift den Griff von oben her (d. h. der Handrücken sieht nach oben). Die Messerklinge wird nun in horizontaler Richtung ziehend durch das zu schneidende Objekt geführt, indem man möglichst weit am hinteren Ende der Schneide ansetzt und gegen das vordere Ende hin durchzieht. In dieser Weise sucht man möglichst gleichmässig dünne und möglichst grosse Schnitte des Objektes zu erhalten, was auch — genügende Uebung vorausgesetzt — bei vielen Objekten leicht gelingt. Man legt die Schnitte in 90% Alkohol, sucht die besten heraus und bringt sie in destilliertes Wasser, wo sie zunächst schwimmen. Dadurch stossen sie manche Unreinlichkeiten (lose anhängende Gewebsfetzen, Klemmleber- oder Hollundermarkreste) ab. Nun können die Schnitte herausgefischt und mit dem Mikroskop untersucht werden. Das kann ohne vorherige Färbung geschehen; in der Mehrzahl der Fälle aber greift man zu einer Färbung der Schnitte. Die Untersuchung ungefärbter Schnitte geschieht in Glyzerin, das eine gewisse Aufhellung der koagulierten Eiweisssubstanzen hervorruft und so die Präparate für Betrachtung mit dem Mikroskop genügend durchsichtig macht. Man kann die Präparate auch in Glyzerin aufheben (s. u. p. 290).

Um sehr feine und dünne, ferner um genau gleichmässig dünne Schnitte zu erhalten, vor allem auch um Durchschnitte durch ganze Organe anfertigen zu können, bedient man sich des Mikrotoms.

D. Kurze Angaben über Mikrotomtechnik[1]).

1. Das Einbetten der Präparate.

Die Benutzung des Gefriermikrotoms ausgenommen (die Objekte werden behufs Verarbeitung mit dem Mikrotom durch Aetherverdunstung oder flüssige, beziehungsweise feste Kohlensäure gefroren)[2]) müssen die mit dem Mikrotom zu schneidenden Präparate vorher in eine Masse eingeschlossen werden, die ihnen den nötigen Halt und die nötige Festigkeit für die Bearbeitung mit dem Mikrotom gibt. Es werden hauptsächlich zwei Methoden der „Einbettung" geübt: die mit Hilfe von Zelloidin und die Paraffineinbettung.

1. Die **Zelloidineinbettung**. Das Zelloidin (eingedickte Lösung von besonders präparierter Schiessbaumwolle in Alkoholäther, also eine Art Kollodium) kommt in Tafeln zum Verkauf, die die Konsistenz harten Speckes haben. Sie sind leicht schneidbar. Das käufliche Zelloidin ist stets wasserhaltig und für mikroskopische Zwecke nur verwendbar, wenn es durch Trocknen wasserfrei

[1]) Es kann hier nur ein ganz kurzer Abriss gegeben werden.

[2]) Die mit dem Gefriermikrotom hergestellten Schnitte kommen dann in Wasser, wo sie auftauen. Nachher können sie untersucht, gefärbt etc. werden.

Digitized by Google

gemacht ist. Zu diesem Zwecke schneidet man die Tafeln in möglichst kleine Stücke und trocknet sie (unter Schutz vor Verstaubung).

Das getrocknete wasserfreie Zelloidin wird in einer Mischung von absolutem Alkohol und Aether gelöst. Es ist für das Gelingen der Zelloidineinbettung unbedingt nötig, mit durchaus wasserfreien Reagentien zu arbeiten. Man macht und erhält die Alkoholäthermischung wasserfrei durch weissgeglühtes Kuptervitriol (im Handel als Cuprum sulfuricum siccum), das man in einen kleinen Leinwandbeutel eingenäht in die Flasche mit Alkoholäther einlegt. Mit Hilfe des auf diese Weise wasserfrei gemachten Gemisches stellt man sich drei verschieden starke Zelloidinmischungen her, eine 2%ige, eine 4%ige und eine 8%ige. Letztere ist ganz dickflüssig.

Das einzubettende Objekt muss vor dem Einlegen in das Zelloidin vollständig wasserfrei gemacht werden, d. h. es wird in mehrfach gewechselten absoluten Alkohol gebracht und dann in das oben erwähnte Alkoholäthergemisch. Je nach der Grösse des Objektes dauert die Entwässerung ½—2 Tage. Im Alkoholäther verweilen die Präparate nur einige Stunden, dann kommen sie in die dünne 2%ige Zelloidinlösung auf 1—8 Tage (je nach der Grösse des Objektes), ebensolange in die mittlere (4%ige) und schliesslich in die dicke Lösung. In letzterer können sie beliebig lange bleiben, müssen 2 (kleine Objekte) bis 14 Tage (sehr grosse Objekte) verweilen. Vorteilhaft ist es, die Objekte in der Zelloidinlösung von Zeit zu Zeit vorsichtig zu schütteln, wodurch die Durchtränkung gefördert wird.

Nach erfolgter Durchtränkung mit Zelloidin[1]) bringt man das einzubettende Objekt in eine flache Glasschale, orientiert es für die spätere Schnittrichtung und giesst so viel dicke (8%ige) Zelloidinlösung in die Schale, dass das Objekt gut bedeckt ist. Die Schale wird einige Stunden fest zugedeckt, so dass jede Verdunstung von Alkoholäther verhindert wird (Deckel mit Vaselin bestreichen!), damit alle Luftblasen entweichen können, dann stellt man die Schale ohne Deckel in ein weites Präparatenglas oder unter eine Glasglocke und setzt sie hier den Dämpfen von 70%igem Alkohol[2]) aus. Auf diese Weise verdunstet der Alkoholäther des Zelloidins sehr allmählich und es kommt zu einer langsamen, aber gleichmässigen Eintrocknung des Zelloidins. Sowie dieses in der Schale hart geworden ist (Kontrolle mit der Nadel), legt man das ganze Schälchen in 70%igen Alkohol und schneidet nach einigen Stunden das Objekt mit einer geringen Menge umgebenden Zelloidins heraus. So lässt sich das Präparat in 70—90%igem Alkohol[3]) lange aufheben, ehe es weiter verarbeitet wird.

2. Die **Paraffineinbettung.** Im Gegensatz zur Zelloidineinbettung, die auf kaltem Wege vollzogen wird, geschieht die Einschliessung in Paraffin in der Wärme. Der Prozess ist folgender: Die einzubettenden Objekte werden durch absoluten Alkohol entwässert und dann mit einem Lösungsmittel des Paraffins (Benzol, Xylol, ätherische Oele, Chloroform) durchtränkt. Empfehlenswert ist dazu das Chloroform, erstlich seiner leichten Flüchtigkeit wegen, zweitens weil es osmiertes (geschwärztes) Fett nicht löst. Man bringt die wasserfreien Stückchen, die möglichst klein sein sollen, entweder direkt in Chloroform oder in eine Mischung von Chloroform und Alkohol[4]). Nach einigen Stunden (längeres Verweilen schadet nicht) ist das Objekt genügend getränkt. Es kommt nun in eine kaltgesättigte Lösung von Paraffin in Chloroform auf 1—12 Stunden, dann entweder sofort ins Paraffin oder erst in ein bei Bruttemperatur gesättigtes Chloroformparaffin, das man (zugedeckt) auf den Paraffinofen stellt.

Das zur Einbettung benutzte Paraffin muss je nach Grösse und Härte des Objektes sowie je nach der beabsichtigten Schnittdicke von verschieden hohem Schmelzpunkt gewählt werden.

[1]) Man kann auch die Zelloidineinbettung (wenn es nicht auf feine Schnitte ankommt oder die Präparate längeres Verweilen in Zelloidin nicht vertragen) abkürzen, indem man das kurze Zeit durchtränkte Präparat (Lösung 1 und 3) mit einem Tropfen Zelloidinlösung 3 auf ein Holzstückchen auflegt und langsam antrocknen lässt.

[2]) Man stellt gleichsam eine feuchte Kammer mit 70%igem Alkohol her.

[3]) Handelt es sich um Präparate, die noch nicht gefärbt sind und die aus Konservierungsflüssigkeiten stammen, die die Färbefähigkeit beeinträchtigen (Zenkersche Flüssigkeit, Chromsäure u. a.), so ist es vorteilhaft, wenn die Objekte nicht sofort verarbeitet werden können, dem Alkohol einige Kristalle Pikrinsäure hinzuzusetzen, bis er sich gelb färbt.

[4]) Manche Objekte, die sehr empfindlich sind, verlangen eine ganz allmähliche Mischung des Alkohols und Chloroforms, ebenso ganz allmähliche Steigerung der Konzentration des Chloroformparaffins. In Chloroform schwimmen die meisten Präparate.

Digitized by Google

Grosse und harte Objekte erfordern weicheres, kleine und weiche Objekte härteres Paraffin[1]). Will man sehr feine Schnitte anfertigen, so muss man zu Paraffin von höherem Schmelzpunkt greifen, als wenn man sich mit dickeren Schnitten begnügen kann[2]). Man hält sich deswegen, wenn man über einen Paraffinofen verfügt, am besten zwei Sorten Paraffin geschmolzen vorrätig, eines von 45° Schmelzpunkt (weiches Paraffin) und solches von 56—58° (hartes Paraffin). Für weiche Objekte, von denen man sehr dünne Schnitte anfertigen will, wird man etwa 3 Teile hartes und 1 Teil weiches nehmen, für grosse und harte Präparate wird man das Verhältnis umkehren. Aus dem Chloroformparaffin bringt man die einzubettenden Objekte in geschmolzenes Paraffin. Meist hält man solches in einem sogen. Paraffinofen vorrätig. Dieser besteht aus einem kupfernen Kasten mit doppelten Wänden. Der Zwischenraum wird mit Wasser oder weichem Paraffin gefüllt. Eine mit Thermoregulator[3]) versehene Gaslampe erhält den Ofen auf konstanter Temperatur. Vorteilhaft überträgt man das Objekt erst in eine Schale weichen Paraffins, bis das Chloroform völlig verdunstet ist, dann erst in das zur Einschliessung zu benutzende Paraffin. Nach genügendem Verweilen in diesem[4]) kann das Objekt „eingebettet" werden. Man verfährt dabei am einfachsten so, dass man ein Uhrschälchen (Zimmerman-Schälchen) nimmt[5]), dessen Innenfläche mit einer Spur Glyzerin oder Vaseline ausstreicht und an den Paraffinofen stellt. Daneben setzt man eine Schale mit möglichst kaltem Wasser. Nun giesst man das Uhrschälchen voll Paraffin. Dieses erstarrt am Boden der Schale, bleibt aber sonst noch flüssig. Sofort nimmt man mit einem erwärmten Metallspattel das Präparat heraus und legt es in die Uhrschale ins noch flüssige Paraffin, wo man es schnell orientiert (mit erwärmter Nadel). Dann hebt man die Uhrschale mit dem Paraffin vorsichtig hoch und lässt sie auf dem Wasser schwimmen. Allmählich erstarrt das Paraffin. Durch Blasen der Oberfläche, später durch Aufträufeln von einigen Tropfen Wasser kann man die Oberfläche schneller zur Erstarrung bringen. Sowie sich hier eine genügende dicke Kruste festen Paraffins gebildet hat, versenkt man die ganze Uhrschale ins Wasser und kühlt das Paraffin möglichst gut und lange in fliessendem kalten Wasser (im Sommer eventuell mit Eis). Dabei löst sich die Paraffinmasse schnell und leicht aus der Schale. Das Objekt kann als „Block" aus dem Paraffin herausgeschnitten und beliebig lange (jahrzehntelang) aufbewahrt werden[6]).

Die Dauer der Paraffineinbettung schwankt je nach Grösse, Konsistenz und Gewebsart des Objektes von wenigen Minuten bis zu einigen Stunden. Objekte, die in 2—3 Stunden nicht mit Paraffin durchtränkbar sind, sollte man überhaupt nicht in dieses einbetten, da sie zu sehr schrumpfen[7]). Die Durchtränkung geht wesentlich schneller vor, wenn eine ausgiebige Behandlung mit Chloroformparaffin vorausgegangen war.

Die Vorteile der Paraffineinbettung sind die, dass man leicht sehr dünne Schnitte (bis 3 und selbst 1 μ Dicke) erhalten kann, dass es sich sauber arbeitet, die Schnitte bequem auf dem Objektträger zu befestigen (aufzukleben) sind. Auch lassen sich die eingebetteten Objekte trocken beliebig lange aufheben. Ein Nachteil ist die durch die Einbettung in der Hitze, aber auch schon durch die Chloroform- etc. Behandlung verursachte unvermeidliche Schrumpfung der Präparate. Ungeeignet zur Paraffineinbettung sind grosse Objekte und solche mit viel Muskulatur, starken Bindegewebshäuten, entkalkten Knochen (diese Gewebe schneiden sich, sowie sie in grösserer Menge vorhanden sind — auch in weichem Paraffin — schlecht und geben leicht zu Schnittartefakten Veranlassung). Die Zelloidineinbettung ist für Anfertigung von Uebersichtspräparaten in erster Linie zu

[1]) Hartes Paraffin = solches von hohem Schmelzpunkt.

[2]) Eine grosse Rolle spielt auch die Temperatur des Zimmers. Bei grosser Wärme braucht man für den gleichen Zweck weicheres Paraffin als bei kalter Temperatur.

[3]) Siehe darüber die Kataloge der Firmen (Lautenschläger-Berlin, Desaga-Heidelberg u. a.). Zur Not kann man sich bei kleinen Objekten mit einem Sandbad behelfen, auf dem das Paraffin erwärmt wird.

[4]) Man hält das Paraffin in kleinen Porzellanschalen oder Bechern geschmolzen; am besten sind solche mit Stiel oder Henkel (statt Porzellan auch Emailtöpfchen).

[5]) Statt der Uhrschälchen werden vielfach Einbettungsrahmen benutzt, d. s. winklig gebogene und gegeneinander verschiebbare Metall- oder Glasbälkchen. Sie sind meist entbehrlich, ja es arbeitet sich mit dem Schälchen besser.

[6]) Man kann mit der Nadel (durch Einkratzen) die Blöcke signieren.

[7]) Die Schrumpfung wird geringer, wenn man möglichst lange mit Chloroformparaffin durchtränkt und damit die eigentliche Paraffinbehandlung abkürzt.

Digitized by Google

empfehlen, sie wird ferner in allen übrigen Fällen zu benutzen sein, wo die Paraffineinbettung versagt. Die Schrumpfung der Präparate fällt fort, dagegen lassen sich schwerer dünne Schnitte (leicht bis 10 μ, schwieriger bis 5 μ) herstellen, namentlich fortlaufende Schnittserien geringer Dicke. Die Nachbehandlung der Schnitte (s. u. p. 290) ist z. T. eine schwierigere. Man vergesse aber nicht, dass z. B. ein Zelloidinschnitt von 5 μ einem Paraffinschnitt von 3 μ, ein solcher von 15 μ einem Paraffinschnitt von 10 μ gleichkommt, dass man also auch mit Zelloidin weniger dünn zu schneiden braucht.

2. Das Mikrotom und das Schneiden mit diesem.

Es gibt zurzeit eine grosse Anzahl von Mikrotommodellen, von denen viele empfehlenswert sind. Sie zerfallen in zwei Hauptgruppen: 1. Mikrotome, bei denen das Messer gegen das Präparat bewegt wird und 2. solche, bei denen das Präparat gegen das (feststehende) Messer bewegt wird. Die erste Gruppe zerfällt in solche, bei denen die Hebung des Präparates in einem vertikalen Schwalbenschwanzschlitten erfolgt (System Schanze, Miehe u. a.), zur Hebung des Schlittens dient eine Mikrometerschraube mit geteilter Scheibe; und in solche mit schräger Schlittenbahn, in der sich der Objekthalter vorwärts bewegt und auf diese Weise das Objekt gegen das Messer gehoben wird (System Jung). In beiden Fällen wird das Messer auf einem in horizontaler Schlittenbahn bewegten Keil befestigt. Bei der zweiten Gruppe steht das Messer fest, das Präparat wird durch z. T. recht verschiedenartig konstruierte Vorrichtungen gleichzeitig gehoben und dem Messer genähert. Die meisten Mikrotome sind sowohl für das Schneiden in Paraffin wie das in Zelloidin eingerichtet, über die Konstruktion im einzelnen und die leicht zu erlernende Handhabung der Einstellvorrichtungen siehe die Kataloge der Firmen (Jung-Heidelberg, Schanze-Leipzig, Miehe-Hildesheim, Vereinigte Werkstätten vorm. Becker, Sartorius etc. Göttingen u. a.)[1]).

Die Mikrotommesser sind nach Art der Rasiermesser in der Regel plankonkav (oder auch planplan) geschliffen. Man benutze für Mikrotome mit beweglichem Messer solche mit starkem Rücken, die weniger federn als schwache. Für grosse Zelloidinobjekte braucht man Messer mit langer Klinge (ca. 15 bis 20 cm), für Paraffinobjekte sind z. T. auch kurze Messer verwendbar (nicht zu kurze: ca. 10 cm Länge). Die plane Fläche des Messers wird nach unten gegen das Präparat gerichtet.

1. **Schneiden von Zelloidin.** Es geschieht erstlich in feuchtem Zustand, zweitens mit (möglichst) schräg gestelltem Messer. Das Präparat wird auf einem in die Objektklammer des Mikrotomobjekthalters passenden Holzblock befestigt. Dabei verfährt man so, dass man den Zelloidinblock mit dem Objekt aus dem 70 bis 90%igen Alkohol (s. ob. p. 274) entnimmt, den Block auf einige Minuten in absoluten Alkohol legt, dann die aufzuklebende Fläche kurz in Aetheralkohol taucht. Auf den Holzblock bringt man einen Tropfen 8%igen Zelloidins, drückt auf diesen den in oben angegebener Weise vorbereiteten Block fest an und lässt (unter Glasglocke) kurz trocknen. Dann bringt man den montierten Holzblock in 75 bis 80%igen Alkohol, aus dem er nach einigen Minuten entnommen und in den Objekthalter des Mikrotoms eingespannt werden kann. Es muss dabei darauf geachtet werden, dass keine Schicht Zelloidin von nennenswerter Dicke zwischen Objekt und Holzblock liegt, da das Zelloidin leicht federt. Das Objekt selbst muss also möglichst dicht auf der Oberfläche des Holzes sitzen. Ferner soll nicht zu viel Zelloidin über das Objekt hinausragen. Man stelle das Messer so schräg wie möglich; je schräger das Messer, um so besser schneidet sich Zelloidin. Messer wie Objekt werden gut mit Alkohol befeuchtet. Alkohol schwächerer Konzentration macht das Zelloidin härter, solcher von starkem Gehalt macht es weicher. Die Schnitte werden mittels eines mit Alkohol befeuchteten Pinsels vom Messer abgenommen und zunächst in Alkohol übertragen. Sie können entweder sofort in Glyzerin untersucht werden oder sie werden gefärbt. War das Objekt schon gefärbt (Stückfärbung s. u. p. 277), so werden die Schnitte nach den unten anzugebenden Vorschriften (p. 290) weiter behandelt.

2. **Schneiden von Paraffin.** Paraffin wird trocken geschnitten. Das Messer muss sauber sein, etwa haften bleibendes Paraffin mit einem Lederläppchen abgerieben werden. Man kann mit

[1]) Von den Hilfsapparaten zu den Mikrotomen ist ein Messerhalter empfehlenswert, am besten ein solcher, der die Neigung des Messers zu variieren erlaubt.

Digitized by Google

quer und mit (mässig) schräg stehendem Messer schneiden. Letzteres empfiehlt sich häufig für schwer schneidbare harte (bindegewebs- oder muskelreiche) Objekte. Die Schnitte haben oft die Neigung, sich zu rollen, man strecke sie während des Schneidens dadurch, dass man den sich rollenden Schnitt die Schnepfenfeder (s. ob. p. 263) entgegenhält. Man muss darauf achten, dass die Schnitte sich nicht verzerren, d. h. dass sie genau dieselbe Form haben wie die Oberfläche des Blockes, von dem sie abgeschnitten sind. Ist das nicht der Fall, so treten Zerrungen des Gewebes ein. Man kann durch Veränderung des Schmelzpunktes des Paraffins oder durch Aenderung der Messerneigung abhelfen[1]). Vom Messer werden die Schnitte mit der Schnepfenfeder abgehoben und in der Regel[2]) für die weitere Behandlung (Färbung etc.) auf den Objektträger aufgeklebt. Letzteres kann auf verschiedene Art und Weise geschehen. Eine sehr praktische und sichere Art und Weise ist die **Aufklebemethode** mit Hilfe von Eiweissglyzerin. Man mischt gleiche Teile von Hühnereiweiss und Glyzerin, schüttelt oder rührt sie gut durch und setzt eine Spur Thymol zur Konservierung zu. Mit dieser Lösung werden die gesäuberten Objektträger bestrichen, und zwar darf das Eiweissglyzerin nur in ganz minimaler Menge verwendet werden (man streicht mit der Fingerkuppe ein winziges Tröpfchen über das ganze Glas). Dann wird auf die Eiweissschicht destilliertes Wasser getropft (reichlich) und die anzuklebenden Schnitte auf das Wasser gelegt. Man erwärmt dieses nun dadurch, dass man den Objektträger auf ein Blechtischchen legt, das von einem Ende her mit der Spiritusflamme erwärmt wird, oder man benutzt ein Wasserbad. Die Erwärmung darf nicht bis zum Paraffinschmelzpunkt gehen. Durch die Wärme strecken sich die Schnitte und legen sich glatt (vorher sind sie meist gefaltet). Nach genügender Glättung der Schnitte lässt man das überschüssige Wasser abfliessen und bringt dann den Objektträger in einen Trockenschrank bei Bruttemperatur auf 12 bis 24 Stunden.

Vor der Weiterbehandlung der Paraffinschnitte (Färbung etc.) muss das Paraffin entfernt werden. Es geschieht das mit Hilfe von Xylol (Benzol u. a.)[3]). Aus diesem kommt der Objektträger mit dem Schnitt in absoluten Alkohol, dann in Alkohol schwächerer Konzentration[4]) und schliesslich in destilliertes Wasser. War das Präparat gefärbt (Stückfärbung), so genügt die Xylolbehandlung allein, um das Präparat sofort in Kanadabalsam einschiessen zu können (s. a. u. p. 298).

E. Das Färben mikroskopischer Präparate.

Bei weitem die meisten mikroskopischen Dauerpräparate werden durch Behandlung mit Farbstoffen hergestellt, die verschiedene Gewebsteile hervorheben. Die meist gebrauchten Färbemittel stellen die Kerne dar, andere färben das Protoplasma, elastische Fasern, Zellgrenzen, Nervenmark, Nervenendigungen etc. Für die menschliche Histologie kommen, abgesehen von einigen besonderen Methoden, bei denen Metallsalze (Gold, Silber) zur Färbung dienen, hauptsächlich drei Kategorien von Farbstoffen in Betracht: 1. das Karmin (Farbstoff der Cochenillelaus), 2. das Haematoxylin (Farbstoff des Campeche-Blauholzes) und 3. die Anilinfarbstoffe[5]). Die meisten werden als Schnittfärbemittel verwandt, d. h. die mikroskopischen (Rasiermesser- oder Mikrotom-Schnitte) werden gefärbt. Manche Farbstofflösungen eignen sich aber auch zur Stückfärbung, d. h. das ganze später zu schneidende Objekt wird mit der Farbstofflösung durchtränkt („durchgefärbt").

[1]) Es gibt zahlreiche Missstände in der Paraffintechnik, die oft selbst dem Geübten Schwierigkeiten machen. Ihre Abhilfe kann hier nicht erörtert werden. In der Regel wird man ja die Paraffintechnik unter erfahrener Leitung im Laboratorium ausüben.

[2]) Nur bei relativ dicken Schnitten fester Objekte empfiehlt es sich, die Schnitte einzeln in Xylol zu bringen (s. u. p. 290) und dann weiter zu behandeln.

[3]) Vorher erwärmt man das Präparat bis zum Paraffinschmelzpunkt.

[4]) Bei dieser Gelegenheit lassen sich eventuelle Reste von Sublimatniederschlägen (s. a. ob. p. 269) entfernen, indem man dem 90%igen Alkohol eine Spur Jod hinzusetzt.

[5]) Man muss für histologische Zwecke absolut reine Farbstoffe benutzen. Am besten bezieht man sie von Dr. G. Grübler & Co., Leipzig, Liebigstrasse 1. B.

Digitized by Google

1. Karminfärbungen.

Die gebräuchlichsten Karminlösungen sind folgende:

1. **Alaunkarmin.** Es dient zur Kernfärbung und findet meist nur auf Schnitte Anwendung. Man stellt es so her, dass man 5 gr Kalialaun in 100 ccm destillierten Wassers in der Wärme löst und 1 gr Karmin hinzusetzt. Dann wird etwa 10 Minuten gekocht und nach dem Erkalten filtriert. Da die Lösung leicht schimmelt, setzt man ihr einen Tropfen Acidum carbolicum liquefactum oder eine Spur Thymol zu. Man färbt ca. 15 Minuten lang, wäscht dann in destilliertem Wasser aus und erhält eine bläulichrote, ziemlich reine Kernfärbung.

2. **Boraxkarmin.** Es dient zur Kernfärbung und wird in erster Linie zur Stückfärbung verwandt. Man benutzt am besten die sogen. alkoholische Boraxkarminlösung, in welche die zu färbenden Stücke direkt aus schwachem (45%igen) Alkohol gebracht werden können[1]). Herstellung: 4 gr Borax und 2—3 gr guter Karmin (beste Qualität!) werden in 100 ccm warmen destillierten Wassers gelöst (gut durchschütteln!), dann werden 100 ccm 70—75%igen Alkohols hinzugesetzt. Nach einigen Stunden muss filtriert werden (geht sehr langsam vor sich). Man kann ganze Organ- und Gewebsstücke bis zu 1 und selbst 2 ccm Grösse durchfärben, wozu bis 48 Stunden nötig sind (kleine Objekte sind in wenigen Stunden durchtränkt). Die Nachbehandlung geschieht mit salzsäurehaltigem Alkohol, d. h. 75%igen Alkohol, dem man 2—5 Tropfen Salzsäure (Acidum muriaticum der Apotheken) auf 100 ccm zusetzt. Dieser wird solange gewechselt, bis er sich nicht mehr rot färbt, dann erfolgt Weiterbehandlung in sälzsäurefreiem Alkohol. Das Resultat ist eine fast reine, leuchtend rote Kernfärbung.

3. **Parakarmin** dient den gleichen Zwecken wie Boraxkarmin, färbt ebenfalls vorzugsweise Kerne und dient gleichfalls in erster Linie zur Stückfärbung. Es unterscheidet sich vom Boraxkarmin durch noch stärkeren Alkoholgehalt[2]) und durch schnellere Färbung. Die Nachbehandlung geschieht in 75% Alkohol ohne Salzsäure, ein für die Erhaltung der Gewebestrukturen nicht zu unterschätzender Vorteil. Man bereitet die Farbstofflösung, indem man die Karminsäure benützt: 1 gr dieser werden mit ½ gr Chloraluminium und 4 gr Chlorcalcium in 100 ccm 75%igen Spiritus gelöst.

4. **Pikrokarmin.** Es ist eigentlich ein Doppelfarbstoff, der ausser dem Karmin auch die (gelbfärbende) Pikrinsäure enthält. Letztere wirkt zugleich konservierend, so dass sich Pikrokarmin besonders für Färbung frischer Präparate (Gefrierschnitte, Färbung unter dem Deckglase) eignet. Das Resultat ist, wenn die Färbung gelingt, eine rote Kernfärbung und gelbliche Färbung verschiedener anderer Gewebsbestandteile. Es gibt verschiedene Vorschriften für die Zubereitung dieses nur noch wenig gebrauchten Farbstoffes (am besten ist das Ranviersche, für dessen Bereitung aber keine genaue Vorschrift existiert). Bereitung: 1 gr besten Karmins werden in 50 ccm destillierten Wassers + 5 ccm Liquor Ammonii caustici

[1]) Selbstverständlich lassen sich Schnitte mit Boraxkarmin färben (ca. 5 Minuten), Nachbehandlung ebenfalls in salzsaurem Alkohol.

[2]) Infolgedessen darf man die Präparate direkt aus 75%igem Alkohol in Parakarmin bringen.

Digitized by Google

gelöst, dann 50 ccm gesättigte wässerige Pikrinsäurelösung hinzugesetzt. Nach 2—3 tägigem Reifen (offen in weiter Schale stehen lassen) wird filtriert.

5. **Neutraler Karmin** dient nicht zur Kernfärbung, sondern als Plasmafarbstoff, wird als solcher aber so gut wie völlig von den (sauren) Anilinfarbstoffen verdrängt. Man bereitet ihn, indem man 1 gr besten Karmin in 50 ccm destillierten Wassers + 5 ccm Liquor Ammonii caustici löst. Zur Reifung und Verdunstung des Gemisches bleibt die Lösung einige Tage offen stehen und wird dann filtriert. Sie entwickelt sehr bald einen unangenehmen Geruch. In sehr stark verdünnter Lösung wirkt sie als Protoplasmafarbstoff und kann zur Doppelfärbung mit Haematoxylin verwandt werden (Dauer der Färbung in ganz blassroter Lösung 12—24 Stunden), doch muss die Karminfärbung vorausgehen. Insbesondere Knochengrundsubstanz wird durch sie leuchtend rot gefärbt. In konzentriertem Zustand wird neutrale Karminlösung zur Stückfärbung mazerierter Nervensubstanz (s. u. p. 192) benützt.

6. **Karminsaures Natron.** Es wird in 1 %iger wässeriger Lösung verwandt und liefert eine vortreffliche Stückfärbung des Zentralnervensystems, die Zellen sowohl wie Achsenzylinder darstellt. Man bringt die in Müllersche Flüssigkeit (s. o. p. 267) konservierten Stücke, welche bis 2 und 3 ccm gross sein können, direkt in die Farblösung. Hier verweilen die Stücke 2—4 Tage. Dann Auswässern des Farbstoffes und der Müllerschen Flüssigkeit (in Wasser), Nachbehandlung in Alkohol (im Dunkeln).

7. **Cochenille-Alaun** wird hergestellt, indem man 25 gr pulverisierte Cochenille und 25 gr gebrannten Alauns in 800 ccm destillierten Wassers löst und unter Umrühren (!) bis auf ca. 600 ccm eindampft, dann nach dem Erkalten filtriert (eventuell mehrmals). Der Konservierung wegen muss etwas Thymol zugesetzt werden. Es dient zur Stückfärbung (einige bis 24 Stunden), färbt bläulich rot und ausser den Kernen auch Protoplasma. Die durchzufärbenden Objekte müssen vorher mit Wasser durchtränkt werden, ebenso wird nach der Färbung in Wasser ausgewaschen.

Die grössten Vorteile der Karminfarbstoffe sind ihre bequeme Handhabung, die Sicherheit des Erfolges und die Dauerhaftigkeit der Färbung, die fast allen Einflüssen zu trotzen scheint.

2. Haematoxylinfärbungen.

Trotz der grossen Zahl von Anilinfarbstoffen, die in die histologische Technik eingeführt sind, nimmt das Haematoxylin doch immer noch die erste Stelle unter den histologischen Farbstoffen ein, zumal seine Verwendbarkeit eine sehr mannigfache ist. Soll es zur Kernfärbung gebraucht werden, so wird eine Beize meist in Gestalt von Alaun verwandt (ähnlich wie bei Karmin). Die gebräuchlichsten Haematoxylingemische sind:

1. **Haematoxylin nach Boehmer** (Alaunhaematoxylin) kann nach verschiedenen Vorschriften bereitet werden. Am besten fertigt man eine 10 % alkoholische (Alkohol absolutus) Haematoxylinlösung an, die man auch für die Herstellung des

Digitized by Google

Weigertschen und Heidenhainschen Haematoxylins verwerten kann. Hiervon setzt man ca. 5 ccm einer in der Wärme hergestellten 10 %igen Alaunlösung zu und lässt die Mischung ausreifen, d. h. lässt sie einige Tage offen stehen[1]). Dann wird filtriert. Man erhält so eine dunkelviolettblaue Lösung, die sich leicht trübt, ohne an Färbekraft zu verlieren. Das Boehmersche Haematoxylin färbt in erster Linie Kerne, daneben auch z. T. Protoplasma und manche Grundsubstanzen, namentlich Knorpelgrundsubstanz, sehr lebhaft (verkalkte Knorpelgrundsubstanz färbt sich ganz intensiv dunkelblauviolett) und ist einer der gebräuchlichsten histologischen Farbstoffe. Es wird hauptsächlich für Schnittfärbung gebraucht, lässt sich aber auch zur Stückfärbung verwenden. Schnitte verweilen 1—4 Minuten (je nach Dicke und Konservierungsart) in der sorgfältig filtrierten Lösung, werden dann gut in destilliertem Wasser abgespült und auf einige Minuten in Leitungswasser gebracht, wo erst die reinblaue Färbung (bis dahin war der Schnitt rötlichblau) auftritt. Anstatt dieser schnellen Färbung, die leicht zu einer Ueberfärbung führt, wendet man vorteilhaft die langsame Färbung an in stark verdünnter Lösung (es werden einige Tropfen in eine, am Boden mit Filtrierpapier ausgelegte und mit destilliertem Wasser gefüllte Schale filtriert). Die Färbung wird auf diese Weise meist exakter (Zelloidin bleibt ungefärbt, s. a. o. p. 2 6) und man kann den richtigen Grad der Färbung besser ermessen. Je nach der Konzentration dauert diese langsame Färbung 12—24 Stunden. Aus der verdünnten Farblösung bringt man die Schnitte sofort in Leitungswasser. Bei Ueberfärbung mit Boehmerschem Haematoxylin kann man durch salzsäurehaltigen Alkohol oder 1 %ige Essigsäure entfärben. Die ganz hellrot werdenden Schnitte kommen dann in Leitungswasser, wo sie nach einiger Zeit wieder blau werden[2]).

Das Haematoxylin färbt nicht alle Präparate gleich gut. Vielfach spielt die Konservierungsart, oft aber auch das Alter der Präparate eine Rolle. Alte Chromsäure- und Zenkerpräparate, auch sehr alte Präparate aus Müllerscher Flüssigkeit, färben sich oft sehr schlecht; Präparate aus Chromosmiumessigsäure färben sich selbst, wenn sie ganz frisch sind, schwer mit Boehmerschem Haematoxylin. Dabei wirkt die langsame Methode immer noch besser als die schnelle. Man muss eventuell in der Wärme färben (Bruttemperatur) oder die Schnitte vor der Färbung mit dünner Pikrinsäurelösung behandeln. Die letztere Methode führt oft noch zu recht brauchbaren Resultaten.

Meist wird das Haematoxylin für Doppelfärbungen (namentlich mit sauren Anilinfarben s. u. p. 282) benutzt. Die Haematoxylinfärbung muss dann reichlich kräftig sein. Für Nachfärbung mit Pikrofuchsin (s. u. p. 282) muss sogar etwas überfärbt werden.

2. **Haemalaun** dient zum Ersatz des Boehmerschen Haematoxylins und wird im grossen und ganzen wie dieses angewandt, meist aber unverdünnt benutzt. Man färbt etwas länger als mit der Boehmerschen Lösung (5—10 Minuten). Seine Vorzüge sind die, dass es nicht zu reifen braucht, also sofort nach der Herstellung gebrauchsfertig ist, ferner dass es nicht überfärbt. Dagegen färbt es stärker Zelloidin als das Boehmersche Gemisch und weniger intensiv Knorpelgrundsubstanz. Seine Zubereitung geschieht so, dass man 1 gr Haematein (nicht Haematoxylin!) in

[1]) War die alkoholische Lösung bereits alt (sie färbt sich allmählich dunkel), so geht die Reifung viel schneller vor sich.

[2]) Man kann auch die Säure dadurch neutralisieren, dass man die Schnitte aus dieser in destilliertes Wasser mit einigen Tropfen Ammoniak bringt.

Digitized by Google

50 ccm 90%igem Alkohol in der Wärme löst und mit 1000 ccm 5%iger Alaunlösung mischt. Etwas Thymolzusatz hindert Schimmelbildung.

3. **Hansens Haematoxylin** findet dieselbe Verwendung wie Boehmers Gemisch und Haemalaun. Es braucht ebensowenig wie letzteres zu reifen, da es bei der etwas komplizierten Zubereitung künstlich oxydiert wird (durch Kaliumpermanganat). Man löst 1. 1 gr Haematoxylin in 10 ccm absoluten Alkohols, 2. 20 gr Kalialaun in 200 ccm destillierten Wassers (in der Wärme, nach dem Abkühlen filtrieren). Beide Lösungen werden nach 24 Stunden gemischt und mit 3 ccm einer bei Zimmertemperatur gesättigten wässrigen Kaliumpermanganatlösung in Porzellanschale bis zum Sieden erhitzt. Nach dem Sieden (1 Minute) muss schnell abgekühlt und dann filtriert werden.

4. **Delafields Haematoxylin** wird hergestellt, indem man 1 gr Haematoxylin in 6 ccm absoluten Alkohols löst und in 100 ccm einer konzentrierten wässrigen Ammoniakalaunlösung giesst. Die Mischung bleibt 3—4 Tage am Lichte offen stehen, wird dann filtriert und mit je 25 ccm Glyzerin und Methylalkohol gemischt. Die Anwendung des Delafieldschen Haematoxylins ist die gleiche wie die des Boehmerschen, auch verwendet man vorteilhaft dünne Lösungen für langsame Färbung. Ausser der Kernfärbung tritt sehr häufig Schleimfärbung auf [1]).

5. **Eisenhaematoxylin** (Eisenalaunhaematoxylin) nach M. Heidenhain. Die Beize (Eisenalaun) und der Farbstoff werden getrennt verwandt. Man bringt die sehr dünnen Schnitte in $2^1/_2$%ige Lösung von Eisenalaun auf 3—12 Stunden, dann nach kurzem Abspülen in destilliertem Wasser in eine wässrige Haematoxylinlösung, die man sich so bereitet, dass man 1 gr des Farbstoffes in 10 ccm Alkohol absol. + 90 ccm destilliertem Wasser löst, die Lösung zur Reifung einige Wochen stehen lässt. Vor dem Gebrauch wird sie mit der gleichen Quantität destillierten Wassers verdünnt. Es wird 24—36 Stunden gefärbt. Die Schnitte erscheinen jetzt pechschwarz und werden mit dem zur Beizung benutzten Eisenalaun differenziert. Dieser entfärbt allmählich das Haematoxylin. Der Grad der Entfärbung muss kontrolliert werden, anfangs mit dem blossen Auge, dann mit dem Mikroskop [2]). Dabei kann die Differenzierung unterbrochen werden, indem man den Objektträger in einer grossen Quantität Leitungswasser abspült. Oefteres Unterbrechen der Differenzierung ist für den Verlauf des Prozesses nicht bloss nicht schädlich, sondern sogar nützlich. Nach vollendeter Differenzierung wird in Leitungswasser sehr gut abgespült (eventuell fliessendes Wasser). Es kann sowohl nachgefärbt werden (Orange, Rubin s. u.) als auch vorgefärbt (mit Bordeaux). Das Eisenhaematoxylin färbt das Chromatin der Kerne fast rein schwarz, ferner Kittleisten, Centrosomen, Zymogenkörnchen, Mitochondrien und andere Zellbestandteile. Die Färbung ist bei richtiger Differenzierung eine ungemein klare, fast reinschwarze.

[1]) Auch andere Haematoxyline färben gelegentlich Schleim, wenn auch weniger häufiger wie das Delafieldsche. Letzteres gibt eine sichere Schleimfärbung eigentlich nur bei in Flemmingscher Lösung konservierten Präparaten, wo die Kerne den Farbstoff gar nicht oder schwer, der Schleim aber leicht annimmt. Färbt man die Kerne dann noch mit Safranin rot, so erhält man eine gute Doppelfärbung. Nächst der Flemmingschen Lösung gelingt die Schleimfärbung nur noch bei Kaliumbichromatformalkonservierung mit einiger Sicherheit.

[2]) Die Kontrolle muss eventuell mit Hilfe einer Wasserimmersion geschehen.

Digitized by Google

Ausserdem wird Haematoxylin noch für einige besondere Farbenmethoden, namentlich die Markscheidenfärbung des Zentralnervensystems benutzt (s. u. p. 284).

3. Anilinfarbstoffe.

Die Anilinfarbstoffe zerfallen in zwei Hauptgruppen: 1. in die sogen. basischen Farbstoffe, 2. die sauren Farbstoffe. Erstere sind in erster Linie Kernfärbemittel (Chromatin), wenn sie auch daneben einige andere Zellbestandteile färben können. In diese Gruppe gehören Methylenblau, Safranin (rot), Bismarckbraun, Methylgrün, Thionin (blau), Gentianaviolett, Fuchsin (Magentarot), Methylviolett u. a. Die sauren Anilinfarbstoffe dagegen färben das Zellprotoplasma, Bindegewebe, Muskulatur, hierhin gehören Eosin, Erythrosin (rotgelb), Bordeaux, Kongorot, Säurefuchsin (= Fuchsin *S* oder Rubin *S*), Aurantia (gelb), Orange G., Nigrosin (schwärzlich), Lichtgrün, Bleu de Lyon u. a. Durch Mischung eines sauren und eines basischen Farbstoffes erhält man neutrale Farbstoffgemische. Man spricht von acidophilen[1]), basophilen und neutrophilen Gewebsbestandteilen, je nachdem mit welcher der drei Farbstoffkategorien sie sich färben lassen.

Die **sauren Anilinfarbstoffe** sind meist in Wasser leichtlöslich und werden in wässriger Lösung verwandt. Sie dienen zur Kontrastfärbung (Doppelfärbung) mit Kernfarbstoffen, namentlich Haematoxylin- und Karminfärbungen. Für Haematoxylin eignet sich als Gegenfärbemittel in erster Linie Eosin oder auch Erythrosin, Orange und Kongorot (rotgelb), ferner Pikrofuchsin, d. h. Fuchsin *S* in einer konzentriert wässrigen Lösung von Pikrinsäure. Man setzt von einer 1 %igen Lösung des Farbstoffes tropfenweise der Pikrinsäurelösung zu, bis dunkelgranatrote Färbung entsteht. In diese Mischung legt man die mit Haematoxylin etwas überfärbten Schnitte[2]) 1—3 Minuten, spült dann in destilliertem Wasser ab und behandelt möglichst schnell mit Alkohol weiter (s. u. p. 290), weil sonst der Alkohol die Pikrinsäure wieder herauszieht[3]). Man erhält dann eine Dreifachfärbung: Kerne blauschwarz, Bindegewebe leuchtend rot, Muskulatur, elastisches Gewebe, Nervensubstanz und Zellprotoplasma etc. gelb (van Giesonsche Färbung).

Eosin (Erythrosin, Kongorot, Orange) werden am besten so angewandt, dass die mit Haematoxylin gefärbten Präparate in eine ganz dünne Lösung (1—2 Tropfen gesättigter wässriger Eosinlösung auf 50—100 ccm destilliertes Wasser) kommen und dort 12—24 Stunden verweilen. Dann wird in 70 %igem Alkohol[4]) der überschüssige Anilinfarbstoff ausgewaschen und nach der gewöhnlichen Vorschrift (s. u. p. 290) weiterbehandelt. Färbung in konzentrierteren Lösungen ergibt viel weniger gute Erfolge. Das Resultat ist eine leuchtend rote Färbung des Bindegewebes, der glatten und quergestreiften Muskulatur etc.

Als Gegenfärbung für Karminkernfärbungen (Boraxkarmin, Parakarmin) empfiehlt sich **Lichtgrün** (in verdünnter wässriger Lösung zu verwenden wie

[1]) Statt acidophil wird häufig eosinophil gebraucht, da das Eosin der gebräuchlichste saure Anilinfarbstoff ist.

[2]) Die Schnitte müssen dünn sein, wenn die Färbung gut gelingen soll. Konservierung in Alkohol oder Sublimat (Pikrinsublimat) ist günstiger als solche mit Chromsalzgemischen.

[3]) Man kann das dadurch verhüten, dass man einige Kristalle Pikrinsäure in dem Alkohol selbst löst.

[4]) Schwacher Alkohol entfärbt Eosin etc. stark (schliesslich ganz), starker Alkohol wenig.

Digitized by Google

Eosin [1]) oder **Bleu de Lyon**. Letzteres wird im Gegensatz zu anderen sauren Anilinfarbstoffen in absolutem Alkohol gelöst und in stark (mit Alkohol) verdünnter Lösung 12—24 Stunden gefärbt. Nachher wird nur noch kurz mit absolutem Alkohol nachbehandelt.

Von den **basischen Anilinfarbstoffen** findet in der menschlichen Histologie als Kernfärbemittel hauptsächlich das **Safranin** Anwendung. Man benutzt es in einer ca. 2 %igen Lösung in 50 %igem Alkohol (oder auch 2 gr Safranin in 60 ccm 50 % Alkohol oder 1 gr Safranin, 100 ccm Alkohol absolutus und 200 ccm Wasser). Es eignet sich hauptsächlich zur Schnittfärbung. Man färbt 1—24 Stunden, entfärbt mit absolutem Alkohol (eventuell unter Zusatz von 1 Tropfen Salzsäure), bis der genügende Färbegrad erreicht ist [2]). Das Resultat einer gelungenen Safraninfärbung ist eine sehr intensive und elektive, leuchtend rotgelbe Färbung des (Basi-) Chromatins, während andere Kernbestandteile ungefärbt bleiben. Infolgedessen treten die Mitosen wegen der intensiven Färbung der Chromosomen nach Safraninfärbung sehr deutlich und oft schon bei schwacher Vergrösserung hervor. Am empfehlenswertesten ist Safranin nach Konservierung in Flemmingscher Lösung (s. a. ob. p. 271). Mit Delafieldschen Haematoxylin und Safranin erhält man Doppelfärbung (Kerne rot, Schleim blauviolett — s. ob. p. 281) [3]).

Die übrigen basischen Anilinfarbstoffe bieten als Kernfärbemittel in der menschlichen Histologie gegenüber dem Karmin und Haematoxylin keine wesentlichen Vorteile. Dagegen finden mehrere von ihnen für andere Zwecke (s. u. p. 288) Verwendung.

F. Besondere Färbungs- und Imprägnationsmethoden.

1. **Färbung elastischer Fasern**. Es gibt zwei empfehlenswerte Methoden: die Orcein- und die Resorcinfuchsinmethode (Weigert). a) Das **Orcein** (Tänzer) wird in angesäuerter Lösung verwandt. Man mischt Lösung a) Orcein 0,1, 95 %igen Alkohol 20,0 und aqua destillata 5,0 mit gleichen Teilen (oder auch mehr) von Lösung b) acid. muriatic. 0,1, 95 %igen Alkohol 20,0, aqua destillata 5,0. Das beste Mischungsverhältnis kann ausprobiert werden [4]). Nach der Färbung (24 Stunden) wird in angesäuertem 95 % Alkohol differenziert, bis die elastischen Fasern dunkelbraunrot geworden sind, während das übrige Gewebe möglichst farblos sein soll. Man kann die Kerne mit Haematoxylin nachfärben, auch noch Orange oder andere Protoplasmafärbemittel anwenden. Eignet sich nur für Schnittfärbung.

b) **Resorcinfuchsin** (nach Weigert). Die Herstellung des Farbstoffes ist kompliziert; man kann ihn fertig (trocken) bei Grübler beziehen. Nach der Modifikation von Pranther werden 0,02 gr Farbstoff in 100 gr 70 %igem Alkohol +

---

[1]) Das Lichtgrün wird durch Alkohol viel schneller entfärbt als Eosin u. a.

[2]) Vorsicht! der Alkohol entfärbt schliesslich ganz.

[3]) Das Safranin färbt das Zelloidin stark. Man muss infolgedessen dieses vor Einlegung des Präparates (s. u. p. 270) lösen.

[4]) Neuerdings wird auch Salpetersäure statt Salzsäure empfohlen. Das Orcein färbt Zelloidin ziemlich stark. Eine Entfärbung des Zelloidin, wenn man es nicht gänzlich lösen will, kann man dadurch erreichen, dass man die Schnitte aus dem zur Differenzierung dienenden angesäuerten Alkohol mehrmals in ganz verdünnte wässerige Ammoniaklösung bringt und wieder zurück in den Säurealkohol.

Digitized by Google

Ausserdem wird Haematoxylin noch für einige besondere Farbenmethoden, namentlich die Markscheidenfärbung des Zentralnervensystems benutzt (s. u. p. 284).

3. Anilinfarbstoffe.

Die Anilinfarbstoffe zerfallen in zwei Hauptgruppen: 1. in die sogen. basischen Farbstoffe, 2. die sauren Farbstoffe. Erstere sind in erster Linie Kernfärbemittel (Chromatin), wenn sie auch daneben einige andere Zellbestandteile färben können. In diese Gruppe gehören Methylenblau, Safranin (rot), Bismarckbraun, Methylgrün, Thionin (blau), Gentianaviolett, Fuchsin (Magentarot), Methylviolett u. a. Die sauren Anilinfarbstoffe dagegen färben das Zellprotoplasma, Bindegewebe, Muskulatur, hierhin gehören Eosin, Erythrosin (rotgelb), Bordeaux, Kongorot, Säurefuchsin (= Fuchsin *S* oder Rubin *S*), Aurantia (gelb), Orange G., Nigrosin (schwärzlich), Lichtgrün, Bleu de Lyon u. a. Durch Mischung eines sauren und eines basischen Farbstoffes erhält man neutrale Farbstoffgemische. Man spricht von acidophilen[1]), basophilen und neutrophilen Gewebsbestandteilen, je nachdem mit welcher der drei Farbstoffkategorien sie sich färben lassen.

Die **sauren Anilinfarbstoffe** sind meist in Wasser leichtlöslich und werden in wässriger Lösung verwandt. Sie dienen zur Kontrastfärbung (Doppelfärbung) mit Kernfarbstoffen, namentlich Haematoxylin- und Karminfärbungen. Für Haematoxylin eignet sich als Gegenfärbemittel in erster Linie Eosin oder auch Erythrosin, Orange und Kongorot (rotgelb), ferner Pikrofuchsin, d. h. Fuchsin *S* in einer konzentriert wässrigen Lösung von Pikrinsäure. Man setzt von einer 1%igen Lösung des Farbstoffes tropfenweise der Pikrinsäurelösung zu, bis dunkelgranatrote Färbung entsteht. In diese Mischung legt man die mit Haematoxylin etwas überfärbten Schnitte[2]) 1—3 Minuten, spült dann in destilliertem Wasser ab und behandelt möglichst schnell mit Alkohol weiter (s. u. p. 290), weil sonst der Alkohol die Pikrinsäure wieder herauszieht[3]). Man erhält dann eine Dreifachfärbung: Kerne blauschwarz, Bindegewebe leuchtend rot, Muskulatur, elastisches Gewebe, Nervensubstanz und Zellprotoplasma etc. gelb (van Giesonsche Färbung).

Eosin (Erythrosin, Kongorot, Orange) werden am besten so angewandt, dass die mit Haematoxylin gefärbten Präparate in eine ganz dünne Lösung (1—2 Tropfen gesättigter wässriger Eosinlösung auf 50—100 ccm destilliertes Wasser) kommen und dort 12—24 Stunden verweilen. Dann wird in 70%igem Alkohol[4]) der überschüssige Anilinfarbstoff ausgewaschen und nach der gewöhnlichen Vorschrift (s. u. p. 290) weiterbehandelt. Färbung in konzentrierteren Lösungen ergibt viel weniger gute Erfolge. Das Resultat ist eine leuchtend rote Färbung des Bindegewebes, der glatten und quergestreiften Muskulatur etc.

Als Gegenfärbung für Karminkernfärbungen (Boraxkarmin, Parakarmin) empfiehlt sich **Lichtgrün** (in verdünnter wässriger Lösung zu verwenden wie

[1]) Statt acidophil wird häufig eosinophil gebraucht, da das Eosin der gebräuchlichste saure Anilinfarbstoff ist.

[2]) Die Schnitte müssen dünn sein, wenn die Färbung gut gelingen soll. Konservierung in Alkohol oder Sublimat (Pikrinsublimat) ist günstiger als solche mit Chromsalzgemischen.

[3]) Man kann das dadurch verhüten, dass man einige Kristalle Pikrinsäure in dem Alkohol selbst löst.

[4]) Schwacher Alkohol entfärbt Eosin etc. stark (schliesslich ganz), starker Alkohol wenig.

Digitized by Google

Eosin [1]) oder **Bleu de Lyon**. Letzteres wird im Gegensatz zu anderen sauren Anilinfarbstoffen in absolutem Alkohol gelöst und in stark (mit Alkohol) verdünnter Lösung 12—24 Stunden gefärbt. Nachher wird nur noch kurz mit absolutem Alkohol nachbehandelt.

Von den **basischen Anilinfarbstoffen** findet in der menschlichen Histologie als Kernfärbemittel hauptsächlich das **Safranin** Anwendung. Man benutzt es in einer ca. 2 %igen Lösung in 50 %igem Alkohol (oder auch 2 gr Safranin in 60 ccm 50 % Alkohol oder 1 gr Safranin, 100 ccm Alkohol absolutus und 200 ccm Wasser). Es eignet sich hauptsächlich zur Schnittfärbung. Man färbt 1—24 Stunden, entfärbt mit absolutem Alkohol (eventuell unter Zusatz von 1 Tropfen Salzsäure), bis der genügende Färbegrad erreicht ist [2]). Das Resultat einer gelungenen Safraninfärbung ist eine sehr intensive und elektive, leuchtend rotgelbe Färbung des (Basi-) Chromatins, während andere Kernbestandteile ungefärbt bleiben. Infolgedessen treten die Mitosen wegen der intensiven Färbung der Chromosomen nach Safraninfärbung sehr deutlich und oft schon bei schwacher Vergrösserung hervor. Am empfehlenswertesten ist Safranin nach Konservierung in Flemmingscher Lösung (s. a. ob. p. 271). Mit Delafieldschen Haematoxylin und Safranin erhält man Doppelfärbung (Kerne rot, Schleim blauviolett — s. ob. p. 281) [3]).

Die übrigen basischen Anilinfarbstoffe bieten als Kernfärbemittel in der menschlichen Histologie gegenüber dem Karmin und Haematoxylin keine wesentlichen Vorteile. Dagegen finden mehrere von ihnen für andere Zwecke (s. u. p. 288) Verwendung.

F. Besondere Färbungs- und Imprägnationsmethoden.

1. **Färbung elastischer Fasern**. Es gibt zwei empfehlenswerte Methoden: die Orcein- und die Resorcinfuchsinmethode (Weigert). a) Das **Orcein** (Tänzer) wird in angesäuerter Lösung verwandt. Man mischt Lösung a) Orcein 0,1, 95 %igen Alkohol 20,0 und aqua destillata 5,0 mit gleichen Teilen (oder auch mehr) von Lösung b) acid. muriatic. 0,1, 95 %igen Alkohol 20,0, aqua destillata 5,0. Das beste Mischungsverhältnis kann ausprobiert werden [4]). Nach der Färbung (24 Stunden) wird in angesäuertem 95 % Alkohol differenziert, bis die elastischen Fasern dunkelbraunrot geworden sind, während das übrige Gewebe möglichst farblos sein soll. Man kann die Kerne mit Haematoxylin nachfärben, auch noch Orange oder andere Protoplasmafärbemittel anwenden. Eignet sich nur für Schnittfärbung.

b) **Resorcinfuchsin** (nach Weigert). Die Herstellung des Farbstoffes ist kompliziert; man kann ihn fertig (trocken) bei Grübler beziehen. Nach der Modifikation von Pranther werden 0,02 gr Farbstoff in 100 gr 70 %igem Alkohol +

---

[1]) Das Lichtgrün wird durch Alkohol viel schneller entfärbt als Eosin u. a.

[2]) Vorsicht! der Alkohol entfärbt schliesslich ganz.

[3]) Das Safranin färbt das Zelloidin stark. Man muss infolgedessen dieses vor Einlegung des Präparates (s. u. p. 270) lösen.

[4]) Neuerdings wird auch Salpetersäure statt Salzsäure empfohlen. Das Orcein färbt Zelloidin ziemlich stark. Eine Entfärbung des Zelloidin, wenn man es nicht gänzlich lösen will, kann man dadurch erreichen, dass man die Schnitte aus dem zur Differenzierung dienenden angesäuerten Alkohol mehrmals in ganz verdünnte wässerige Ammoniaklösung bringt und wieder zurück in den Säurealkohol.

Digitized by Google

1 gr konz. Salpetersäure[1]) gelöst (nach Verlauf einiger Wochen, oft schon früher büsst die Lösung ihre Färbbarkeit ein). Man färbt die Schnitte 12—24 Stunden, Differenzierung in Alkohol absolutus. Das Resultat ist eine dunkelblauviolette Färbung der elastischen Fasern, auch der feinsten. Man kann (rote) Kernfärbung folgen lassen (Alaunkarmin) oder auch mit Boraxkarmin vorfärben (eventuell Stückfärbung vor dem Schneiden).

2. **Färbung der Markscheiden nach Weigert**, eine für das Studium des Zentralnervensystems, namentlich des Faserverlaufes, absolut unentbehrliche Methode. Empfehlenswert sind folgende beiden Modifikationen der Methode. Voraussetzung für beide ist Konservierung in Müllerscher Flüssigkeit[2]) 4—6 Wochen, Nachbehandlung in Alkohol ohne Auswässerung (s. o. p. 272), am besten Zelloidinschnitte. Die Stücke sollen vor dem Schneiden möglichst braune, nicht grüne Farbe haben.

a) **Weigerts Methode**[3]) mit **Kupferung**. Die Schnitte, welche 20—35 μ dick sein sollen, kommen aus dem Alkohol (beim Zelloidinschneiden s. ob. p. 276) in eine Mischung von gesättigter (10 %iger) wässriger Lösung von neutralem essigsaurem Kupferoxyd + destilliertes Wasser zu gleichen Teilen auf 8—12 Stunden. Dann werden sie direkt aus der Kupferlösung in Weigertsches Haematoxylin übertragen (1 gr Haematoxylin, 10 ccm Alkohol und 90 ccm Wasser)[4]). Hier bleiben sie wenigstens 12, besser meist 24 oder selbst 48 Stunden. In dieser Farblösung werden die Schnitte ganz schwarz, die Farbe selbst gallertig. Man schüttet nun die Farbgallerte in eine grosse Schale destillierten Wassers, fischt die Schnitte heraus (Spatel) und legt sie sofort in die Differenzierungsflüssigkeit. Letztere besteht aus Borax 2 gr, Ferricyankalium 2½ gr, dest. Wasser 100 gr. Man wendet sie nicht konzentriert an, sondern stark (ca. 10fach) verdünnt[5]). Sobald die Differenzierungsflüssigkeit sich färbt, wird sie gewechselt. Allmählich werden die anfangs ganz schwarzen Schnitte klarer, die faserarmen grauen Partien hellen sich allmählich auf (werden gelbbraun), das Zelloidin entfärbt sich ganz. Je nach dem Grade der vorhergegangenen Färbung dauert die Differenzierung ½ bis mehrere Stunden. Je langsamer sie vor sich geht, desto klarer werden die Schnitte. Das Endresultat ist intensive blauschwarze Färbung aller markhaltigen Nervenfasern[6]) auf gelbem bis gelbbräunlichem Untergrund. Schnitte, die dicker sind als 40 μ[7]), empfehlen sich für diese Methode nicht, da der Untergrund zu dunkel wird und die feinen Fasern sich nicht mehr genügend abheben. Nach vollendeter Differenzierung muss sehr gut, eventuell in fliessendem Leitungswasser, gewaschen werden.

[1]) Nach der Weigertschen Vorschrift wird Salzsäure benutzt.

[2]) Statt dessen kann man auch die schneller wirkende Erlickische Flüssigkeit (statt Natrium sulfuricum: Cuprum sulfuricum) benutzen, auch Formol, doch muss nachträglich chromiert werden.

[3]) Es gibt mehrere Vorschriften für die Weigertsche Markscheidenfärbung. Die angegebene ist gut und gibt sichere Resultate. Man kann aber auch die ganzen Zelloidinblöcke (im Brutofen) kupfern.

[4]) Man kann auch wie bei der Palschen Modifikation (s. u.) Lithium zusetzen, doch ist das bei dieser Methode nicht nötig.

[5]) Je dünner die Lösung, umso hellgelber wird der Untergrund, umso durchsichtiger also auch das Präparat.

[6]) Es färbt sich nicht die ganze Markscheide, sondern nur gewisse Abschnitte (s. a. ob. p. 52), die das Haematoxylin besonders festhalten. Das gleiche geschieht vonseiten der Membran der roten Blutkörperchen, so dass diese in Weigert-Präparaten oft ganz schwarzblau erscheinen.

[7]) Am besten gelingen Schnitte von 20—30 μ Dicke.

Digitized by Google

b) Modifikation der **Weigertschen Methode nach Pal.** Sie ist für alle dickeren Schnitte zu empfehlen (können bis 60 μ und selbst dicker sein), also namentlich für sehr grosse Präparate, da die Markscheidenfärbung auf ganz hellgelbem, fast weissem Untergrund erfolgt. Ferner gestattet die Methode noch eine Nachfärbung und liefert dann besonders schöne Bilder. Voraussetzung ist guter Chromgehalt der Präparate (eventuell müssen die Schnitte in $^1/_4$%iger Chromsäure- oder 2—3%iger Chromkalilösung vor der Färbung gebeizt werden). Zur Färbung benutzt man das Weigertsche Haematoxylin, dem man aber 2 ccm einer gesättigten wässrigen Lösung von Lithion carbonicum auf 100 ccm zusetzt. Man färbt 24 bis 48 Stunden. Die Schnitte müssen ganz dunkel sein, wenn sie auch viel weniger schwarz sind als bei Behandlung nach der vorigen Methode. Dann wäscht man in destilliertem Wasser mit einigen Tropfen Lithionlösung kurz aus und differenziert in $^1/_4$%iger frischbereiteter Lösung von Kaliumpermanganat (ca. 20 bis 40 Sekunden). Die weisse Substanz sieht nun dunkel blauschwarz aus, die graue heller, aber bräunlich. Nach kurzem Abspülen kommen die Schnitte in ein Säuregemisch (Oxalsäure 1 gr, Kalium sulfurosum 1 gr, destilliertem Wasser 200 ccm). In dieser wird die graue Substanz bald weiss, ebenso klärt sich der ganze Schnitt; das Zelloidin wird völlig farblos[1]). Dann wird in destilliertem Wasser gewaschen und in Leitungswasser übertragen (mehrere Stunden). Das Resultat ist dunkelblaue Färbung der Markscheiden auf fast weissem Grunde. Es lässt sich mit Alaunkarmin etc. nachfärben (10 Minuten), wodurch die Kerne (Ganglienzellen, Glia, Ependym) rot gefärbt werden. Die feinsten Fasern (Tangentialfasern der Grosshirnrinde, Geflechte der Körnerschicht des Kleinhirns) bleiben mit dieser Methode oft aus. Hierfür ist die oben beschriebene Weigertsche vorzuziehen.

3. **Färbung der Neuroglia.** Diese wird zwar auch durch das Golgische Verfahren dargestellt; da dieses aber keine spezifische Gliafärbung liefert, sind eine Reihe z. T. sehr komplizierter und in ihrem Erfolge oft recht unsicherer Methoden zur Färbung der Neuroglia ersonnen worden. Unter den vielen sei hier nur die auch bereits mehrfach modifizierte Weigertsche erwähnt. Sie gelingt nur bei genügend frischem Material. Die Konservierung geschieht mittels 10%igen Formols und kann mit der Beizung vereint werden. Kleine bis höchstens $^1/_2$ ccm grosse Stücke kommen zur gleichzeitigen Fixierung und Beizung in folgende Lösung: $2^1/_2$ gr Chromalaun werden in 100 ccm dest. Wasser gekocht, dann 5 ccm Essigsäure und 5 gr feingepulvertes essigsaures Kupferoxyd zugesetzt. Nach dem Erkalten kommen 10% Formol hinzu. Dauer der Fixation und Beizung 8 Tage bei Zimmertemperatur, 4 bis 5 Tage bei Bruttemperatur (Wechseln der Flüssigkeit). Dann wird in Zelloidin eingebettet und geschnitten. Die Schnitte (dürfen nicht über 20 μ dick sein) kommen auf ca. 10 Minuten in eine $^1/_3$%ige Kaliumpermanganatlösung, dann in Wasser. Nun benutzt man folgende Reduktionsflüssigkeit: Man löst 5 gr Chromogen und 5 ccm Ameisensäure (spez. Gew. 1,20)

[1]) Man muss kontrollieren, ob die Differenzierung genügt. Eventuell muss der Weg von der Säuremischung bis zum Kaliumpermanganat und zurück nochmals beschritten werden. Der Prozess, der sich hier vollzieht, ist der, dass durch die Oxydation des Permanganats Mangansuperoxyd entsteht, welches in der naszierenden schwefligen Säure der Säuremischung zu dithionsaurem Mangan gelöst wird.

Digitized by Google

in Wasser und filtriert. Dann setzt man kurz vor dem Gebrauche zu 90 ccm dieser Lösung 10 ccm einer 10%igen Natriumsulfitlösung ($Na_2 S O_3$). In dieser Mischung werden die durch das übermangansaure Kali gebräunten Schnitte schnell entfärbt, bleiben aber 2 bis 4 Stunden in der Lösung. Dann kann gefärbt werden, was am besten auf dem Objektträger geschieht. Als Farbstoff dient eine heiss-gesättigte (und nach dem Erkalten vom Bodensatz abgegossene) Lösung von Methylviolett in 70—80%igem Alkohol, der auf 100 ccm 5 ccm einer 5%igen wässrigen Oxalsäurelösung zugesetzt werden. Nach der Färbung (10 Minuten) kurze Behandlung mit gesättigter Lösung von Jod in 5%iger Jodjodkaliumlösung. Die Differenzierung geschieht mit mehrfach gewechselter Mischung von Xylol und Anilinöl zu gleichen Teilen. Der Schnitt muss glatt auf dem Objektträger liegen; zwischen je zwei Prozeduren wird die überschüssige Lösung (Farbe etc.) mit Fliesspapier abgetrocknet. Die Neurogliafasern und die Kerne werden dunkelviolett.

4. **Darstellung von Zellgrenzen** und **Kittsubstanzen** durch **Silber.** Diese Methode vereinigt Konservierung und Färbung. Das Objekt wird 1 bis 5 oder 10 Minuten (je nach der Dicke) in ½—1%ige Lösung von Argentum nitricum eingelegt (im Dunkeln), dann in destilliertem Wasser abgespült (Metallinstrumente sind zu vermeiden!) und in weisser Schale in leicht mit Essigsäure angesäuertem Wasser dem direkten Sonnenlicht ausgesetzt, wo sich das Objekt bräunt. Dann wird in Alkohol verbracht und eingeschlossen (s. u.), es kann aber auch nachgefärbt werden (Kerne mit Alaunkarmin, Haematoxylin etc.) Zellgrenzen sind schwarz. Für die Darstellung der Enthotelgrenzen der Blutgefässe und der Epithelzellgrenzen der Lunge wird die Silberlösung in die betreffenden Organe injiziert (am besten in Gelatine statt in Wasser gelöst — sogen. Silberleim).

5. **Silberimprägnation (Inkrustation) Golgis** zur Darstellung der zelligen Elemente des Zentralnervensystems. Diese wird vorteilhaft (es gibt verschiedene Vorschriften) so ausgeführt, dass kleine Stückchen oder dünne Scheiben (von 3 bis 4 mm Dicke) in 8 Teile 2%igen Kaliumbichromats und 1 Teil 1%iger Osmiumsäurelösung (s. a. ob. p. 241) gebracht werden[1]). Hier bleiben sie 2—5 Tage. Dann werden sie schnell abgespült (destilliertes Wasser), mit Fliesspapier abgetrocknet und auf 2—6 Tage in eine ¾%ige Silberlösung (Argentum nitricum) verbracht, wo sich die Oberfläche der Stücke mit braunen Niederschlägen bedeckt. Dann wird in destilliertem Wasser ausgewaschen, in Alkohol gehärtet und möglichst schnell in Zelloidin[2]) eventuell auch Paraffin eingebettet. Es können dicke Schnitte angefertigt werden. Ist die Methode gelungen (sie vereinigt ebenfalls Konservierung und Färbung, was durchaus unsicher ist[3]), so sind viele Zellen des Zentralnervensystems schwarz auf hellem, gelblichem Untergrunde gefärbt, die Dendriten und z. T. Neuriten und Fasern ebenfalls intensiv geschwärzt. Daneben aber schwärzen sich auch Blutgefässe und andere Gewebsteile und treten häufig störende Nieder-

[1]) Trotz des hohen Preises der Lösung darf man nicht zu wenig nehmen, im Winter eventuell auf dem Brutschrank (25—30°) zu halten.

[2]) Dauert die Einbettung lange, so besteht die Gefahr, dass die Niederschläge sich lösen.

[3]) Man kontrolliere daher jedes Stück vor der Einbettung durch Schnitte mit dem Rasiermesser auf seine Brauchbarkeit. Eventuell kann man es nochmals in Kaliumbichromatosmiumsäure und Silberlösung behandeln.

Digitized by Google

schläge auf. Es handelt sich wahrscheinlich um feinste Niederschläge chromsauren Silbers auf der Zelloberfläche. Statt der teuren Golgischen Mischung kann man oft mit Erfolg auch das viel billigere Kaliumbichromatformol (s. ob. p. 270) verwenden. Die Schnitte verderben, wenn sie mit Deckglas bedeckt werden. Sollen sie nur mit schwachen oder mittelstarken Vergrösserungen untersucht werden, so genügt Betrachtung ohne Deckglas. Sonst verfährt man am besten so, dass man die Schnitte mit (verdünnten) photographischem Entwickler (Hydrochinon, Pyrogallol) reduziert (werden dunkel), dann in unterschwefligsaurem Natron, das chromsaures Silber löst, fixiert (Schnitte werden wieder hell). Die Niederschläge des chromsauren Silbers, welche die Zellen darstellen, werden auf diese Weise in metallisches Silber verwandelt und noch schwärzer als zuvor, der Untergrund heller, sodass man noch nachfärben kann (Alaunarkarmin, Haematoxylin u. a.).

6. **Methoden zur Darstellung der Neurofibrillen**[1]). a) Die **Methode von Ramon y Cajal:** Man legt kleine Stücke sehr frischen Zentralnervensystems von Tieren oder Embryonen[2]) in 0,75—3 %[3]) wässrige Lösung von Silbernitrat auf 3 Tage (eventuell 4—7, wenn die Stücke grösser sind) bei 30—35° Temperatur (Brutofen). Nach flüchtigem Abspülen (½—1 Minute) kommen die Stücke in die Reduktionsflüssigkeit auf 24 Stunden. Diese besteht aus einem photographischen Entwickler (Hydrochinon oder Pyrogallussäure), von dem 1 (bis 2) gr in 100 ccm destilliertem Wasser + 5—10 ccm Formol gelöst werden. Dann wird einige Minuten in destilliertem Wasser gewaschen, in Alkohol gehärtet und entwässert (schnell) und in Zelloidin oder Paraffin (weich) möglichst schnell eingebettet. Die Fibrillen kommen mit dieser Methode sehr klar aber nicht immer zur Darstellung, wohl aber die Zellen viel schöner als mit der Golgimethode.

b) Die **Methode von Bielschowsky**. In Formol fixierte Stücke des Zentralnervensystems werden auf einige Stunden in destilliertes Wasser gebracht und in dünne (10μ) Schnitte mit dem Gefriermikrotom zerlegt. Diese kommen dann (aus destilliertem Wasser) in 2 %ige Silbernitratlösung für 24 Stunden. Nach Abspülen in destilliertem Wasser gelangen die Schnitte in ammoniakalische Silberlösung. Man stellt diese so her, dass man 20 ccm einer 10 %igen Silbernitratlösung unter Schütteln tropfenweise 40 %ige Natronlauge zusetzt, wobei jedesmal ein Niederschlag von Silberoxyd entsteht. Nach Zusatz von 8—12 Tropfen bildet sich kein neuer Niederschlag mehr. Dann setzt man tropfenweise 10 %ige Ammoniaklösung zu unter Umschütteln, bis der Niederschlag von Silberoxyd eben gelöst ist. Die so erhaltene Lösung wird 4—5fach mit destilliertem Wasser verdünnt. Hier verweilen die Schnitte 5—10 Minuten, werden in destilliertem Wasser abgespült und kommen zur Reduktion in neutrale 20 %ige, mit Leitungswasser hergestellte Formollösung. Um die Präparate, in denen die Fibrillenfärbung jetzt schon sichtbar ist, haltbar zu machen, werden sie in destilliertem Wasser gewaschen und vergoldet[4]).

[1]) Es gibt noch andere z. T. sehr schöne, aber unsichere Methoden der Neurofibrillenfärbung, die vielfach auch für den Menschen noch nicht erprobt sind.

[2]) Bei Embryonen wendet man schwache, bei erwachsenen Tieren starke (3 %ige) Silberlösung an.

[3]) Für nicht ganz frisches menschliches Material wird 6 %ige Silberlösung empfohlen.

[4]) Statt Gold kann man auch Platinchlorid nehmen wie in der Photographie. Der der photographischen Technik Kundige, wird Reihenfolge und Anwendung der Vorschriften leicht verstehen.

Digitized by Google

Letzteres geschieht durch Einlegung in angesäuerte Goldlösung (10 ccm Wasser + 2—3 Tropfen 1%ige Goldchloridlösung + 2—3 Tropfen Eisessig) auf einige Minuten. Dann behandelt man mit Fixirnatron (5%ig)[1]) ca. ½ Minute. Die Prozeduren der Silberimprägnation (in nur 10%iger Formollösung) können auch im Stück erfolgen (kleine Objekte, Retina ete.), die Vergoldung wird dann im Schnitt ausgeführt.

Die Bielschowskysche Methode bringt die Neurofibrillen anscheinend in weniger scharfer und feiner Form zur Darstellung wie andere Methoden; sie erscheinen häufig zu Bündeln verklebt. Auch färbt sie nicht nur Neurofibrillen, sondern auch Bindegewebsfibrillen etc., so dass sie (modifiziert) auch für die Darstellung der feinsten **Bindegewebsfibrillen** benutzt wird. Die Modifikation nach Studnička ist für letztere Zwecke besonders geeignet. Die Objekte werden (aus Formol) erst in Alkohol verbracht und in Zelloidin eingebettet, kommen dann für 4 Tage in 3%ige wässrige Silbernitratlösung ins Dunkle. Die Behandlung ist von nun an die gleiche (ammoniakalische Silberlösung, Formol 10%ig statt 20%ig) wie oben angegeben. Selbstverständlich dürfen keine Metallinstrumente in die Silberlösungen gebracht werden.

7. **Färbung der Nissl' Körper** (Tigroid). Konservierung und Härtung 5 Tage in 90%igem Alkohol, Anfertigung von feinen Schnitten (Einbetten in weiches Paraffin oder Freihandschnitte). Färbung in Methylenblauseifenlösung (Methylenblau B Patent 3,75 gr, geschabte venezianische Seife 1,75 gr, Wasser 1000 gr) in der Wärme im Uhrglas, bis Blasen aufsteigen. Differenzierung der Schnitte in 1 Teil Anilinöl und 9 Teilen 96%igen Alkohols, bis keine Farbe mehr abgegeben wird. Trocknen mit Fliesspapier, Aufhellen in Cajeputöl, Abtrocknen, Benzin, Benzilkolophonium[2]). Statt Methylenblau kann man andere (basische) Anilinfarbstoffe nehmen, Magentarot[3]) (Fuchsin), konzentrierte wässrige Lösung von Thionin, Cresylviolett oder Toluidinblau[4]). Einlegen nach schnellem Abspülen (mit Xylol) in Kanadabalsam. Man erhält so blaue, violette oder rote Färbung der Nisslschen Granula der Nervenzellen (s. ob. p. 48). Wird gut trocknender Kanadabalsam verwandt, so halten sich die Präparate lange.

8. **Vergoldung.** Die Vergoldung dient hauptsächlich zur Darstellung der Nervenendigungen. Die Methode ist unsicher und liefert daher sehr wechselnde, aber auch oft sehr schöne Resultate. Sie vereint Konservierung und Färbung, färbt ausser den Nerven und Nervenendigungen auch die Gewebe (Kerne, Protoplasma). Von den zahlreichen Vorschriften sei hier folgende, sehr brauchbare erwähnt. Man mischt 8 ccm Goldchloridlösung 1%ig mit 2 ccm Ameisensäure und erhitzt bis zum Sieden. Nach dem Erkalten legt man nicht zu grosse Stücke, am besten dünne Objekte (Häute etc.), 1 bis 2 Stunden im Dunkeln in die Lösung, die sie zugleich konserviert, spült dann in destilliertem Wasser ab und bringt in 20%ige Ameisensäure auf 1 bis 2 Tage zur Reduktion ans Tageslicht, wo die vorher

[1]) Dem Fixiernatron soll ein Tropfen gesättigter Glaubersalzlösung zugesetzt werden.

[2]) Statt des Benzinkolophoniums kann man gut trocknenden neutralen Kanadabalsam nehmen (vorher Abspülen in Xylol, statt in Benzin).

[3]) Man benutzt eine 2%ige Lösung, die erwärmt werden muss wie die Methylenblauseifenlösung.

[4]) Diese brauchen nicht erwärmt zu werden.

Digitized by Google

gelblichen Stücke dunkelbraunviolett werden. Nach vollendeter Reduktion wird in Alkohol gehärtet, wasserfrei gemacht, eventuell eingebettet in Zelloidin. Oder man fertigt Zupf- oder Quetschpräparate und schliesst in Glyzerinleim (s. u.) ein. Metallinstrumente sind zu vermeiden. Das Resultat ist dunkelrote bis blauviolette Färbung der Nervenendigungen sowohl der motorischen wie sensiblen, namentlich der intraepithelialen.

9. **Vitale Methylenblaufärbung.** Diese kommt für menschliche Gewebe nur als supravitale in Betracht[1]). Man benutzt eine $^1/_4$—$^1/_8$%ige Lösung giftfreien Methylenblaus (für vitale Färbung) in physiologischer Kochsalzlösung. In diese legt man dünne Stücke, Häute, eventuell feine Scheiben des frischen Gewebes ein, und zwar unter Luftzutritt (!) bei Bruttemperatur[2]). Nach Verlauf von 1 bis $1^1/_2$ Stunden ist die Färbung vollzogen, was unter dem Mikroskop kontrolliert werden muss. Zur Fixierung der Färbung dient pikrinsaures Ammonium in konzentrierter wässriger Lösung oder besser noch molybdänsaures Ammon (5—8%ig) 12 bis 20 Stunden (grosse Mengen nehmen!). Nach Auswaschen in destilliertem Wasser kann weiterbehandelt werden (Schneiden, Nachfärben z. B. mit Alaunkarmin). Es färben sich die nervösen Elemente sehr elektiv, namentlich Nervenfasern und -endigungen.

10. **Färbung des Blutes.** Für die Färbung der Bluttrocken-(Ausstrich-)präparate (s. a. ob. p. 265) sind eine grosse Reihe von Färbemethoden ersonnen worden, die zum erheblichen Teil dazu dienen, die klinisch wichtigen Veränderungen des Blutes bei verschiedenen Krankheiten studieren zu können. Für normalhistologische Zwecke kommen nur wenige von ihnen in Betracht. Ausser der gewöhnlichen Haematoxylin-Eosinfärbung, die namentlich nach vorausgegangener Konservierung des Bluttrockenpräparates in Kochsalzsublimatlösung sehr schöne Bilder gibt (Erythrocyten leuchtend rot, ebenso die acidophilen Granulationen, Kerne der Leukocyten scharfgefärbt blau), aber die neutrophilen Granulationen der gewöhnlichen Blutleukocyten nicht färbt, sind zwei bekanntere Methoden zu empfehlen: a) die *Ehrlichsche Triacidfärbung*. Sie erfolgt mit Hilfe eines Gemisches von Orangegelb, Säurefuchsin und Methylgrün. Diese Lösung, die man bei Grübler fertig beziehen kann, nennt Ehrlich Triacidlösung. Färbt man Blutausstrichpräparate ca. 15 Minuten in diesem Gemisch, wäscht mit destilliertem Wasser und trocknet, so kann man in Kanadabalsam einschliessen und erhält violette Färbung der neutrophilen, braungelbe der acidophilen Granulationen; ebenso gefärbt erscheinen die Erythrocyten, während die Kerne der Leukocyten blaugrün tingiert (meist ziemlich unscharf) sind; b) sogen. *polychromes Methylenblau (Eosinmethylenblau)* nach *May* und *Grünwald*. Der Farbstoff ist in Methylalkohol gelöst und bei Grübler zu kaufen. Die Präparate werden durch den Methylalkohol zugleich konserviert, können also direkt nach dem Trocknen gefärbt werden (3 Minuten bis 24 Stunden). Dann Ausschwenken in destilliertem Wasser, dem man einige Tropfen Farbstoff zusetzt

[1]) Die eigentlich vitale Methylenblaufärbung des Nervensystems geschieht so, dass man dem lebenden Tiere Methylenblaulösung einspritzt (Blutgefässe, Bauchhöhle, subkutan).

[2]) Die Schale wird nur halb geschlossen. Man muss sehen, dass das Präparat stets von Farbstoff bedeckt bleibt.

Digitized by Google

(10 bis 15 Minuten) und kurzes Abspülen in destilliertem Wasser allein, darauf Trocknen (mit Fliesspapier), Einlegen in Kanadabalsam. Die acidophilen Granulationen werden tiefrot, die neutrophilen hellrotviolett, die basophilen (Knochenmark) scharf dunkelblau, die Leukocytenkerne blaugrünlich, die Erythrocyten hellgelbrot.

G. Einschliessen der gefärbten Präparate.

1. Einschliessen von Trockenpräparaten. Diese werden nach völliger Trocknung (z. B. Blutausstrichpräparate) mit einem Tropfen Kanadabalsam s. a. u. auf den Objektträger aufgelegt beziehungsweise mit dem Deckglase bedeckt[1]) und sind dann gebrauchsfertig.

2. Einschliessen von Schnitten. Es kommen hier in Betracht: a) Freihandschnitte (Rasiermesserschnitte), b) Zelloidinschnitte, c) Paraffinschnitte. Der Einschluss erfolgt entweder in Glyzerin oder in Kanadabalsam. Letzteres ist bei weitem das häufigste. Der Glyzerineinschluss wird so vorgenommen, dass man das Präparat aus schwachem Alkohol, besser aus destilliertem Wasser, auf den Objektträger bringt, mit einem Tropfen Glyzerin bedeckt und ein Deckglas auflegt. Das Glyzerin muss vor Verdunstung geschützt werden, indem man das Deckglas umrandet (mit Paraffin, Kanadabalsam oder besonderen dazu empfohlenen Lacken). Der Einschluss in Glyzerin hat den Vorteil, dass die feineren Strukturen ungefärbter oder schwach gefärbter Teile deutlicher bleiben als bei Einschluss in Kanadabalsam, der viel stärker aufhellt. Aber die Haltbarkeit der meisten Farben und der Präparate selbst ist im Glyzerin eine beschränkte. Ausserdem erfordert die Methode grösste Sauberkeit. Statt des flüssigen Glyzerin wird vorteilhafter die leicht schmelzbare Glyzeringelatine benutzt.

Der Einschluss in Kanadabalsam erfordert vorherige Entwässerung des Präparates und Durchtränkung mit dem Lösungsmittel des Balsams, Xylol. Bei Paraffinschnitten, die aufgeklebt sind (s. ob. p. 277), wird der Objektträger nach dem Färben und eventuellen Auswässern in schwachen, dann an Konzentration steigenden Alkohol verbracht, schliesslich in Alkohol absolutus. Aus diesem kommt er in Xylol. Dann wird der (die) Schnitt(e) mit (wenig) Kanadabalsam bedeckt und das Deckglas aufgelegt.

Freihand- und Zelloidinschnitte werden ähnlich wie Paraffinschnitte und ungefähr gleich miteinander behandelt. Sie kommen in schwachen Alkohol (soweit sie nicht schon behufs Entfärbung etc. in diesem lagen), dann in Alkohol von 90 %. Die Uebertragung geschieht am besten mit Hilfe eines genügend breiten Hornspatels, auf den sich die Schnitte flach auflegen können. Aus dem Alkohol von 90 % wird in absoluten Alkohol übertragen. Soll das Zelloidin gelöst werden, was sich mitunter empfiehlt, namentlich wenn es sich stark gefärbt hat (Safranin), so hebt man den Schnitt vorsichtig aus dem absoluten Alkohol, in dem es bereits sehr weich wird, heraus, überträgt in Alkoholäther, bis das Zelloidin

[1]) Je nachdem, ob man Deckglas oder Objektträger für den Ausstrich benutzt hatte.

Digitized by Google

völlig gelöst ist und dann erst in Xylol[1]). Soll das Zelloidin nicht gelöst werden (ist es z. B. zum Zusammenhalten des Präparates erforderlich), so entwässert man vorteilhaft nicht in absolutem Alkohol, sondern in solchem von 96 % (also unvollständig) und bringt den Schnitt nicht in Xylol, sondern in Karbolxylol, d. h. einer Mischung von 20 bis 30 gr kristallisierter Karbolsäure mit 100 ccm Xylol. Karbolxylol mischt sich einerseits noch mit Alkohol von 95 selbst 90 %, andrerseits mit Kanadabalsam. Freihandschnitte können entweder mit absolutem Alkohol und Xylol oder mit 96 %igem und Karbolxylol behandelt werden. Letzteres ist für den Anfänger bequemer.

Beim Uebertragen der Schnitte aus dem Alkohol in das Xylol (beziehungsweise Karbolxylol) schwimmen die Schnitte auf dem letzteren (weil der Alkohol leichter ist als das Xylol). Sowie sie untersinken, ist das ein Zeichen, dass der Schnitt mit Xylol durchtränkt ist. Nun kann er zum definitiven Einschluss in Kanadabalsam auf den Objektträger übertragen werden. Man verfährt dabei folgendermassen: Man schneide sich aus dünnem Klosettpapier Streifen, die breiter sind als die grösste Ausdehnung des einzuschliessenden Schnittes. Auf die satinierte (glatte) Seite des Papieres überträgt man im Xylol den Schnitt so, dass man den Papierstreifen in die Schale mit Xylol einsenkt und den Schnitt mit der Nadel zurechtlegt. Dann zieht man Papier und Schnitt gleichzeitig heraus, tropft das überschüssige Xylol mit Fliesspapier ab und legt beide, den Schnitt nach unten, auf den bereitliegenden und geputzten Objektträger. Nun drückt man das Klosettpapier von der oberen (rauhen) Seite her mit Fliesspapier an. Dadurch wird der Schnitt ganz plan auf den Objektträger gelegt. Dann zieht man das Papier ab; der Schnitt liegt fest auf dem Glase und wird sofort mit Kanadabalsam bedeckt.

Man verwende nur reinen, aus guter Quelle (Grübler) bezogenen, absolut neutralen Kanadabalsam, der schnell trocknet. Am besten solchen, der in Xylol gelöst ist[2]). Man nehme nicht zuviel, aber auch nicht zu wenig Balsam zum Einlegen, die richtige Menge lernt man bald abmessen. Der Kanadabalsam muss in absolut gleichmässig dicker[3]) Schicht zwischen Objektträger und Deckglas liegen, da sonst beide Glasflächen nicht parallel liegen (s. a. ob. p. 258). Man beschwere deswegen das Deckglas nach dem Auflegen einige Minuten lang durch eine vorsichtig aufgesetzte Bleikugel (kleines Gewicht von 2 oder 5 gr etc.). Diese drückt das Deckglas, ohne das Präparat zu schädigen, vorsichtig aber ständig gegen den Objektträger[4]).

---

[1]) Terpentinöl und ätherische Oele (Nelkenöl, Origanumöl, Bergamottöl etc.) als Ersatz für Xylol sind zu vermeiden, da die Präparate später leicht ausblassen.

[2]) Nur bei Objekten, die viel osmiertes Fett enthalten, ist Kanadabalsam in Chloroform gelöst von Vorteil, weil das Chloroform osmiertes Fett nicht löst wie das Xylol.

[3]) D. h. dünner Schicht, denn die Balsamschicht soll so dünn wie möglich sein (s. a. ob. p. 258).

[4]) Es ist unbedingt nötig, beim Einschluss gefärbter Präparate genügend grosse Deckgläser zu benutzen, weil die Farben vom Rande des Deckglases aus abblassen. Der Glasrand soll wenigstens 2–3 mm vom Rand des Präparates entfernt sein. Ferner schütze man die Präparate vor Licht, namentlich Sonnenlicht, da fast alle Anilinfarben aber auch Haematoxylin in der Sonne ausblassen.

Digitized by Google

3. Weitere Methoden der Anfertigung mikroskopischer Präparate.

Ausser der oben ziemlich ausführlich geschilderten Schnittmethode kommen zur Untersuchung mikroskopischer Präparate folgende Methoden in Betracht:

a) **Isolieren.** Ausser der mechanischen Isolierung durch Zerzupfen gibt es eine Reihe von Flüssigkeiten, die durch Lösung von Kittsubstanzen etc. isolierend wirken. Teils werden sie auf frische Gewebe angewandt und wirken dann gleichzeitig konservierend, teils finden sie auf konservierte Objekte Anwendung. Für Epithelien verwendet man am besten sogen. Drittel-Alkohol von Ranvier (1/3 Alkohol, 2/3 Wasser), in den man die frischen Gewebsstücke 5 bis 24 Stunden einlegt. Einfaches Schütteln genügt zur vollständigen Trennung der einzelnen Zellen. Will man färben, so legt man die mazerierten Stücke vor dem Schütteln in Farblösung. Ausser Drittelalkohol mazeriert auch 1 ‰ige Kaliumbichromatlösung oder ebenso stark verdünnte Müllersche Flüssigkeit Epithelzellen. Die gleichen können ebenso wie 1 ‰ige Chromsäurelösung zur Isolierung von Ganglienzellen, namentlich des Rückenmarkes, verwandt werden. Die Isolierung dauert hier ca. 8 Tage (bei Bruttemperatur 3 bis 4 Tage); Färbung mit neutralem Karmin möglich. Man fertigt am besten Ausstrichpräparate der mazerierten grauen Substanz (die Färbung geschieht vor dem Ausstrich).

Zur Isolierung von Muskelfasern dient konzentrierte[1]) Kalilauge (35 %ig), die man 1 bis 2 Stunden einwirken lässt. Noch besser gelingt das oft (für quergestreifte Muskulatur) mit einer gesättigten Lösung von chlorsaurem Kali in reiner Salpetersäure (1 bis 12 Stunden).

b) **Entkalken.** Alle Objekte, die wie Knochen, Zahnbein, Schmelz oder andere kalkhaltige Gewebe enthalten, müssen, bevor sie geschnitten werden können, entkalkt werden. Manche Konservierungsflüssigkeiten wirken bereits entkalkend (Chromsäure-, Pikrinsäuregemische), so dass z. B. feine Knochenbälkchen durch längere Behandlung mit solchen genügend entkalkt werden[2]). In der Regel aber muss nach der Konservierung und Härtung erst entkalkt werden. Es geschieht das mit Hilfe von Säuren, meist Mineralsäuren. Eine sehr schonende Entkalkungsmethode, die aber nur für kleine Objekte brauchbar ist, weil sie sehr langsam wirkt, ist die in gesättigter wässriger Lösung von Pikrinsäure[3]). Von Mineralsäuren werden meist schweflige Säure (5 %ig), Salzsäure (1/2—1 %ig), Salpetersäure (3—5 %ig) Trichloressigsäure 5 %ig verwandt. Die Präparate müssen nach der Härtung erst mit Wasser durchtränkt werden, ehe sie entkalkt werden können. Man nehme sehr grosse Quantitäten (3—500fache Volumen) Flüssigkeit und wechsle oft (anfangs täglich). Nach der Entkalkung kann auf 24 Stunden in 5 %ige Alaun- oder Lithiumsulfatlösung eingelegt werden; dann wird gewaschen und wieder gehärtet. Bei empfindlichen Präparaten kann man die ganze Prozedur des Entkalkens nach der Zelloidineinbettung vornehmen. Das Zelloidin wird von der Säure durchdrungen.

[1]) Die Kalilauge muss vollkommen konzentriert sein, sonst löst sie die Muskelfasern auf.

[2]) So kann man kleinere Embryonen nach längerem (2 bis 5 Tage) Aufenthalt in öfters gewechseltem Pikrinsublimat vollkommen entkalken. Auch Chromsäurelösung und Flemmingsche Flüssigkeit entkalken ganz gut, ebenso der salzsäurehaltige Alkohol, der zur Differenzierung der Boraxkarminfärbung (s. ob. p. 278) benutzt wird.

[3]) Die Pikrinsäure kann auch in alkoholischer Lösung benutzt werden.

Digitized by Google

c) **Schleifen.** Manche Strukturverhältnisse von Hartgebilden, wie die der Knochen und des Zahnes, werden an Dünnschliffen untersucht. Man sägt dünne, durch möglichst parallele Flächen begrenzte Scheiben des betreffenden Hartgebildes und schleift sie auf feinem, ebenen Schleifstein von beiden Seiten her, bis die Scheibe möglichst dünn geworden ist. Dann poliert man auf Leder (event. mit Hilfe von Talkum) und schliesst am besten trocken (in Luft) ein, indem man ein Deckglas aufdeckt und mit Wachs umwandet.

d) **Injektion** der Blut- beziehungsweise Lymphgefässe. Ueber die (für die Blutgefässe nicht schwierigen) Methoden siehe die speziellen Lehrbücher der mikroskopischen Technik. Es erfordern diese Methoden einige Uebung, die am besten im Laboratorium erlernt wird.

Digitized by Google

Digitized by Google

Alphabetisches Sachregister.

(Die in halbfetter Schrift gedruckten Zahlen verweisen auf Tafeln, die anderen auf Textseiten).

A.

Achsenfaden des Samenfadens [181, 182
Achsenskelet, Entstehung des 27
Achsenzylinder 51
— Entstehung des 45
— Hüllen des 49
— nackter 49, 51
— -fortsatz s. Nervenfortsatz
Adenoides Gewebe s. Lymphatisch.
Aderhaut 218, **LII, 4**
Adventitia s. Tunica externa
— der Bronchen 157
Aequationsteilungen bei d. Spermatogenese 179
Albuginea s. Tunica
Alkohol, absoluter, Konservierung durch 267 [267
— -Aether, Konservierung durch
— -Formol, Konservierung durch
Alveolargänge 159, **XXXIV, 6** [268
Alveolen 159, **XXXIV, 6**
Ameloblasten 123
Amitotische Kernteilung 9
— Zellteilung 8
Amöboide Bewegung der Zelle 8
Amphipyrenin 5
Anaphase der Mitose 9, 10, 12
Anilinfärbung v. Präparaten 282
Anisotropie d. Bindegewebsfasern 28, 35
— der Muskelfibrillen 39, 40
Anuli fibrosi 67
Aorta 69, **X, 1**
Aponeurosis pharyngis 133
Apparato reticulare von Golgi 49
Apparatus lacrimalis 237
Archoplasma 6, 11
Arteriae nutriciae d. Knochens 59
— afferentes der Nieren 167
— arciformes 166
— bronchiales 160
— efferentes der Nieren 167
— interlobulares der Nieren 167
Arteria pulmonalis 69, 159
— radialis **X, 2**
— renalis 166, **XXXVI, 1**
Arterien 66, 68
— Einteilung der 68
— grosse 69, **X, 1**
— kleinste (präkapillare) 68, **X,**
— mittlere 69, **X, 4** [**3, 5, 6**
— -rohr 66
Arteriolae rectae der Nieren 167
Asbestfasern in Hyalinknorpel 35
Astrocyten d. Neuroglia **VI, 7, 8, 9 10,** 53
Astrosphäre bei Mitose 11
Augapfel 214, **L, 1, 2**
Augenhaut, äussere 214
— -häute, Durchschnitt **LI, 6**
— -haut, innere 223, **LII, 1—3**
— — mittlere 218, **LI, 3, LII, 4**
— -lider 235, **LIII, 1, 3**
Axon 45
Axoplasma 51

B.

Balgdrüsen d. Zunge **XXIV, 4,** 131
— -höhle der Zungenbälge 131
Basalkörperchen 19, **II, 5**
Basalmembran des Dünndarms 138
Basophile Körnchen 30
Basophilie des Hyalinknorpels 35
Bauchfell 151
— -duplikaturen 151
Bauchspeicheldrüse **XXX, 4—7,**
— Bauschema der — 150 [149
Becherzellen des Dickdarms 141
— des Dünndarms 138, 139
— Funktion der — 21
Belegknochen 57, 64
Belegzellen 22
— der Fundusdrüsen 137
Bindegewebe, areoläres 29, **III, 2**
— fibrilläres 28
— — Einteilung des 29
— — Entstehung des 27
— — Grundsubstanz des 31
— gallertiges 28, **III, 5**
— geformtes 29, 31.
— in Drüsen 26
— kollagenes s. fibrilläres.
— lockeres (formlos.) 29, 31, **III, 1**
— pigmentiertes **II, 9,** 31
— retikuläres **II, 11,** 33
— Unterabteilungen des — 27
— Zellformen des — **II, 7,** 31
Bindegewebs-Bündel 28
— -fibrillen (-fasern), Entstehung der 30
— -fibrillen (-fasern), kollagene 27, 28
— -fibrillen um glatte Muskelfasern 39
— -knochen s. Belegknochen

Digitized by Google

Bindegewebs-knorpel **III, 7,** 36
— -zelle, Kern der **I, 2**
— -zellen als Auskleidungsmaterial 18
— -zellen, fixe **II, 7,** 27, 29
Bindehaut des Auges 235
Bindesubstanzgewebe **II, III, IV,** 26
— Arten und Umbildung ineinander 27
— axiales, Entstehung des 27
— embryonale Entstehung des
— Vorkommen des 27 [14, 27
Binnennetz der Nervenzellen 49
Bioblasten 3
Blase s. Harnblase
Blut 73
— -adern s. Venen
— -bestandteile, körperl. 74, 77
— -bildung, monophyletische Theorie 78
— — polyphyletische Theorie 77
— -farbstoff 74, 78
— -färbung 289
— -gefässe 65, 68, **X**
— — Entwicklung der 73
— — Injektionstechnik der 293
— gefässsystem 65
— -gerinnung 74, 77
— -inseln 78
— -körperchen, rote (farbige) 74, 77, **XI, 1—4**
— — rote, Entstehung der 78, 79
— — — Formen der 74, 75
— — weisse (farblose) s. Leuko-
— -plättchen 77, **XI, 19** [cyten
— — Grösse der 2
— -plasma 73
— -schatten 74
— -zellen als freie Zellen 2
— — weisse s. Leukocyten.
Bogengänge d. inneren Ohres 241
Bogengang, häutiger, des inneren Ohres **LV, 2,** 241
Bowmansche Drüsen 153
— Kapsel 165
Bronchen 155 [5
Bronchialäste, grosse 157, **XXXIV,**
Bronchien, Knorpel der 35
Bronchiolus respiratorius **XXXI, 3,** 157, **XXXIV, 6**
Brunnersche Drüsen 139
Brustaorta **X, 1**
Bürstenbesatz des Epithels der Harnkanälchen 165
Bürstenbesätze der Nierenepithelzellen 20
Bulbourethraldrüsen 180

C.

Calyces renales 169, 171
Canaliculi ossium 37
Canalis semicircularis des Ohres **LV, 1,** 241
Capsula fibrosa (Glissonii) der
— glomeruli 165 [Leber 145
Cartilago articularis 59
Cavum dentis 117
Centriolen 5, 6
Centroacinäre Zellen des Pankreas
Centroplasma 6 [150
Centrosoma 2, 3, 5, 6, 8, 11, 12, 19
Cervix uteri **XLV, 4, 5,** 195
Chondriconten 7, 44
Chondrin 35
Chondriomiten 7
Chondriosomen 3, 7, 21, 43
Chordae tendineae 67
Chorioidea 218, **LII, 4**
Chromatin 3, 4, 5
— -mikrosomen 5
Chromatolyse 13
Chromessigsäure, Konservierung
Chromidien 5 [durch 270
Chromomere 5
Chromosmiumessigsäure, Konservierung durch 271
Chromosomen 9, 13
— Auflösung der 5
— konstante Zahl bei den Tierspecies 179 [270
Chromsäure, Konservierung durch
Chylusgefässe, zentrale, des Dünndarms 139
Ciliarkörper 219, **LI, 2 4**
Cilien s. Flimmerhaare
— **LIII, 3,** 235
Cohnheimsche Felderung 41
Colloid 160
Columna renalis 166
Conjunctiva palpebrarum **LIII, 4,**
Cor 66 [236
Corium 203, **XLVII, 7**
Cornea 214, **LI, 7—8**
Corpora cavernosa penis 175
Corpus cavernosum urethrae **XXXIX, 5,** 175
— ciliare 219, **LI, 2, 4**
Corpusculum renis 161, 163
Corpus Highmori 176
— luteum menstruationis **XLIII, 2,** 191, **XLIV, 1**
— spongiosum der weiblichen Urethra 171
— uteri 195, **XLV, 1**
— vitreum 233
Cortisches Organ **LVI, 3, 4,** 243, 245, 246
Cowpersche Drüse 173
Crista acustica **LV, 4,** 241, 243
Crusta 6
Cuticula 6, 19
— dentis 119, 123
Cuticularsäume 20
Cutislamelle des Urwirbels, Bindegewebsentwicklung aus 27
Cytoplasma 2
Cytozentrum 5

D.

Darmbindegewebe, Entwicklung des 27
Darm, Blut- und Lymphgefässe des 143
Darmdrüsen 115, 138, 141, **XXVIII,**
Darmdrüsenzellen **II, 3** [5
Darm, einschichtiges Zylinderepithel des **I, 20**
— lymphatische Bildungen des
— Nerven des 143 [141
— -rohr 115, 138
Dehiszenz 26
Deiterssche Zellen 48
Dendrit 45
— Ursprung und Verzweigung des 47
Dentin 117, 119, 122
— -bildung 122
— zementgrenze der Zähne **XX,**
Deutoplasma 2 [3, 119
Diaster, Dispirem s. unter Dy.
Dickdarm 141, **XXVIII, 2**
— -drüsen 141, **XXVIII, 5**
Diplosoma 6, 11, 12
Disci articulares 65
Discs der Muskelfasern 40
Doppelkörnchen (Diplosoma) 6

Digitized by Google

Dotterkörner der Eizelle 2, 7, 8
Drüsen, acinöse 23
— alveoläre 23, 25
— Ausführungsgang der 23. 25
— Bau der 22, 26
— dehiszierende 26
— echte und unechte 26
— einzellige 20
— einzelne 23
— -endkammern 18, 20, 23, **II, 1**
— — Wandung der 26
— -epithel, einschichtiges 18
— Formen der 23, 25
— gallertartiges Interstitialgewebe in 28
— gemischte, der Mundhöhle 123
— geschlossene 23
— — Sekretentleerung der 26
— -lumina 26
— mit innerer Sekretion 26
— offene 23
— — Sekretentleerung der 26
— retikuläre 25
— -sekrete, zellige 2
— Sekretgranula der 6
— seröse, der Mundhöhle 123
— tubuloalveoläre 23, 25
— tubulöse (tubuläre) 23, 25
— -zellen **II**
— — Funktion der 20
— — Protoplasmabau der 3
— zusammengesetzte 23
Ductulus efferentis testis **XLI, 3,**
Ductus biliferi 146, 149 [183
— choledochus 149
— cochlearis 243, **LIII, 7**
— cysticus 149
— deferens **XL, 1, XLI, 4, 5,** 185
— ejaculatorius **XXXVIII, 5,** 173
— hepaticus 149
— pancreaticus **XXX, 8,** 150
— papillaris der Niere 161, 163
— parotideus 128 [166
— semicircularis des Ohres **LV, [1,** 241
— sublingualis maior 129
— submaxillaris 128
— thyreoglossus 160
Dünndarm 138, **XXVII, XXVIII, 1**
— -zotte, Durchschnitt einer 19
Dünnschliffe, Technik der 293
Duodenaldrüsen 139
Duodenum 138, **XXVII, 1, 2, 4**
Dyaster 10, 12, **I, 13**
Dyspirem 10, 12, **I, 14**

E.

Ebnersche Drüsen 125, 128
Eichel des Penis s. Glans
Eierstock 186, **XLII, XLIII**
Eierstock, Sekretion des 26
Eileiter 193, **XLIV, 2, 3, 4**
Eiweissdrüsen der Mundhöhle 123
Eizelle 1
— als freie Zellen 2
— Grösse der 2
Elastica s. Tunica elastica.
Elastin 29
Elastische Fasern 28
— — Färbung der 283
— — Nachweis der 29
Elastisches Gewebe 31
Elementarbestandteile, sekundäre, des Körpers 14
Elementarkörnchen des Blutes 78
Elementarorganismus 1
Endokard 67
Endoneuralscheide 53
Endost 59
Endothel 18, 27
— Entstehung des 28
— des Blutgefässsystems 66
Endphalangen. embryonale, Längsschnitt **IX, 1**
Entkalkungsmethode 292
Eosinophilie 31, 76
— bei Leukocyten 76
Ependymzellen **VI, 10,** 53
Epidermis 201, **XLVII, 1, 2, 4, 5**
Epiglottis 153, **XXXII, 3**
Epikard 67
Epithelarten 17 [Leukocyten 133
Epitheldurchdringung durch
Epithel, einschichtig., kubisches 17
— einschichtig., zylindrisches 17
— -gewebe, embryonale Entstehung des 14, 22
— — Ernährung des 22
— — gefärbtes, durch pigmentierte Bindegewebszellen 31
— — Vorkommen des 15
— — Zusammensetzung des 15
— -körperchen der Glandulae parathyreoideae 161
Epithel, mehrschichtiges u. mehrreihiges 15 [der 15
— -zellen, Aneinanderlagerung
— — Eigenschaften der 15
— — Einrichtungen der 19
— — Einschlüsse in 20
— — pigmenthaltige 31
— — Sekretion der 20
— — Verbindung der 18
Erythroblasten 74, 78, 79
Erythrocyten s. Blutkörperchen, rote
Exkrete, Definition der 20
Exoplasma 6
Externa s. Tunica externa

F.

Fascia linguae 129, **XXIV,** 1
Fasern, elastische, s. unt. elastisch
Fasern (elementare) 6, 7, 14, 27, 28
Femurdiaphyse, embryonale, Querschnitt **VIII, 2**
Fett, Bildung des 20
— Färbung und Lösung des 33
— -gewebe **III, 4,** 33
— — Atrophie des 33
— -träubchen (-läppchen) 33 [33
— -tropfen als Zelleinschluss 20,
— — als Zellkern-Einschluss 4
— — im Sarkoplasma 41
— -säurenadeln 33
— -zellen 6, 33
— — Bildung der 33
— — seröse 33
Fibrillen 6, 7, 14, 27, 28, 42, 43
— -blätter der Herzmuskelfas. 43
— -mantel der Myotomzellen 42
— -netze der Nervenzellen 49
Fibrin des Blutes 74
Fibroblasten **II, 7,** 27, 29, 33
Fibroelastica 59
Filarmasse (der Zelle) 3
Fingerphalangen, embryonale, Längsschnitte **VIII, 3, 4, 5, IX, 1**
Flemmingsche Flüssigkeit, Konservierung durch 271
Flimmerbewegung der Zelle 8.
Flimmer-Epithel, Definition des 17
— — einschichtiges 17
— — geschichtetes **I, 19,** 18
— -epithelien 17
— -haare der Zelle 8, 19, **II, 5**
— -strom der Zelle 8, 19

Digitized by Google

Flügelsehnenzellen 30, 31, **IV, 2**
Follikel der Schilddrüse 160
Formol (Formalin), Konservierung
Fossa navicularis 176 [durch 268
Fossulae tonsillares 132
Fovea centralis **LII, 2,** 229
Foveolae gastricae 135, 137
Frommannsche Linien des Achsenzylinders 52
Fundusdrüsen des Magens **XXVI, [5—8,** 137
Fundus ventriculi, Durchschnitt durch **XXVI, 4**
Funiculus spermaticus **XLI, 6,** 185

G.

Gallenblase **XXIX, 3, 4,** 149
Gallengänge, interlobuläre 146, 149
Gallenkapillaren 146, **XXX, 2, 3**
Gallenpigment 145
Ganglienzellen s. Nervenzellen
Gaumenmandel 132, **XXV, 1**
Gaumensegel 132
— Längsschnitt **XXII, 3, 4**
Gebärmutter 195, **XLV, 1—5**
Gehörgang äusserer **LIII, 5, 6,** 238
Gehörorgan 238
Gehörschnecke **LIII, 7,** 243, **LVI, 1,**
Geisselhaare der Zelle 8 **[2, 3, 4**
Gelenke 65
Gelenkknorpel 59, 65
Gelenklippen 65
Generallamellen der Knochen-
Geruchsorgan 250 [substanz 56
Geschlechtsorgane, männliche 173
— — Anhangsdrüsen der 173
— weibliche 186
Geschlechtszellen als freie Zellen 2
— Grösse der 2
Geschmacksknospen 131, 249
— des Larynx 153
Geschmacksorgan 249
Gewebe, Arten der 15
— Begriff der 14
— embryonale Entstehung der 14
— ursprüngliche Formen der 15
— Zusammensetzung der 1
Gianuzzische Halbmonde 128
Gingiva 116
Gitterfasern der Leberläppchen 146, **XXXI, 1**
Glandula bulbourethralis 173
Glandula ceruminosa **LIII, 6,** 238
— parotis 125, **XXIII, 1, 2**
— sublingualis major 125
— — minor 125
— submaxillaris major 128
— — minor 128, 129
— suprarenalis 198, **XLV, 6, 7,**
— tarsalis 236, **LIII, 2 [XLVI, 1, 2**
— thyreoidea 160
Glandulae buccales 129
— clausae 23
— duodenales 139
— evehentes 23 [137
— gastricae propriae **XXVI, 8,**
— intestinales 138
— labiales 117, 129
— lacrimales **LII, 5, 6,** 237
— linguales anteriores 129
— molares 129
— olfactoriae 153
— parathyreoideae 161
— praeputiales 175
— pyloricae 137
— salivares 128
— sebaceae 211, **XLIX, 4**
— sudoriferae 211, **XLIX, 7—10**
— tartaricae 122
— thyreoideae accessoriae 161
— uterinae 195, **XLV, 3**
Glans penis 175
Glaskörper 233
Gliafasern 54
Gliazellen 53
Globin 78 **[XXXVI, 3**
Glomerulus der Niere 161, 165,
— -kapsel der Niere 165
Glomus carotideum 79
— coccygeum 79
Glutin 28
Glykogenkörner der Leber 145
Golgis Silberimprägnation 286
Golgische Silberimprägnation 54
— Zellen 48
Graafscher Follikel **XLII, 5, 6,** 187
Granula als Vorstufe des Magensaftes 138
— (der Zelle) 2, 3, 6, 7, 21
— -theorie 3
Granulationen, basophile, der Mastzellen 77
— eosinophile 31, 76
— — bei Leukocyten 76, 79
Granulationen, neutrophile, bei Leukocyten 76
Grundlamellen der Knochensubstanz 56
Grundphalanx, embryonale, Längsschnitt **VIII, 3**
Grundsubstanz 14

H.

Haarbalgdrüsen 211, **XLIX, 4**
Haare 205, **XLVII, 8, XLVIII**
— Entwicklung der 208
Haargefässe s. Kapillaren
Haar-wechsel 208
— -wurzel **XLVII, 8,** 205 **XLVIII, 1, 2, 4,**
— — -scheide, äussere 207
— — — innere 205
Haematin 78
Haematoidinkristalle 78
Haematopoiese s. Blutbildung
Haematoxylinfärbung von Präpa-
Haemin 78 [raten 279
Haemochromogen 78
Haemoglobin 74, 78
Haemokonien 78
Haemoleukocyten 77, 79
Harnblase 169, **XXXVII, 4, 5,** 171
— Drüsen in der 171
— im leeren und gedehnten Zustand 169
— Muskulatur der 171
Harnkanälchen 161
Harnleiter 161, 169, **XXXVII, 1, 2**
— -mündung 171
Harn-organe 161
— -röhre, männliche 169, **XXXVIII, 3, 4, XXXIX, 5,** 175
— — weibliche 169, 171
— -wege, ableitende 169
— — — Blutgefässe der 171
— — — Nerven der 171
Hauptzellen der Fundusdrüsen 137
Häutchen, elementare 14
Haut, äussere 201, **XLVII, 1—7**
— -drüsen 211, **XLIX, 4**
Hautbindegewebe, Entstehung des
Hauttalg, Bildung des 20 [27
Haverssche Kanäle 55
— Lamellen 55
Hemiganglien der Papillae vallatae
Henlesche Scheide 53 [132

Digitized by Google

Henlesche Schleife der Niere 161,
Hepar **XXIX, 1, 2,** 145 [165
Herz 66
— -klappen 67
— -muskelfasern, unvollkommen ausgebildete 44
— muskelzellen, Grenze zweier
— -muskulatur 43 [**IV, 11**
— — Längsschnitt durch **IV,** [**10, 11**
— — Querschnitt durch Papillarmuskel **IV, 9**
— -oberfläche, Ueberzug der 67
— -vorhof, Muskulatur des 44
— -wand, Häute der 67
Hoden 176, **XL**
— Blutgefässe des 183
— -epithel, sezernierendes 177
— interstitielles Gewebe des 176
— -kanälchen, gewundene 176, 177, **XL, 3—8**
— läppchen 176, **XL, 2**
— Lymphkapillaren des 183
— Nerven des 183
— -parenchym 176
— -zellen, interstitielle 176 [**I, 1**
— -zwischengewebe, Zellen des
Hornhaut des Auges 214, **LI, 7—8**
— -zellen, fixe, des Auges 31, **III, 3**
Hornsubstanz, Bildung der 20
Howshipsche Lakunen 64
Hyalinknorpel **III, 6,** 34

I.

Jejunum 138, **XXVII, 3**
Interalveolarseptum 159
Interanuläre Segmente der Nervenfaser 52
Inter-filarsubstanz (der Zelle) 3
— -globularräume des Dentins 119
— -granularsubstanz (der Zelle) 3
— -muskuläre Enden 42
— -stitialgewebe 29
— -stitiallamellen der Knochensubstanz 56
— -stitielle Körnchen des Sarkoplasma 41
— -zellularbrücken 19, 39
— -zellularsubstanzen 14
— — flüssige 73
Intestinum crassum 141, **XXVIII, 2**
Intestinum tenue 138, **XXVII, XXVIII, 1**
Intima s. Tunica intima
Intramuraler Teil des Harnleiters
Iris 219, **LI, 3** [169
Isotropie der Muskelfibrillen 40

K.

Kaliumbichromatessigsäure, Konservierung durch 270
— -formol, Konservierung durch 270
— -osmiumsäure, Konservierung durch 271
Kalksalze der Knochengrundsubstanz 36
Kapillaren 65, 66, 73, **X, 9, 10**
— binnenzellige sekretorische 21, 22
— zwischenzellige sekretorische
Kardiadrüsen 135 [21, 22
Karminfärbung von Präparaten 278
Karotidendrüse 79
Karyokinese 8, 9, 10
Karyolyse 135
Kavernöses Gewebe der Corpora cavernosa penis 175
Kehlkopf 153, **XXXII, 1—3**
— -drüsen 153
— -knorpel 155
— Verknöcherung der 35
Keratinbildung 20
Keratohyalin als Zelleinschluss 20
Kerckringsche Falten 139
Kern s. Zellkern
Kernkörperchen 3, 4
Kinocilien 20
Kittlinien der Knochenlamellen 57
Kittsubstanz 14, 18
Kittsubstanzen, Darstell. von 286
Klasmatocyten 30
Knäueldrüsen 25, 211, **XLIX,**
Knochenapposition 63 [**7—10**
Knochenauflösung s. Knochenresorption
Knochen, Bestandteile der 55
— -bildner s. Osteoblasten
— Blutgefässe der 59
— -entwicklung **VIII, IX,** 61
— -fibrillen 36, 37
— -gewebe 36, **IV, I**
— — (Knochengrundsubstanz), Bildung von 63
Knochengewebe, Entwicklung des
— — lamellöses 37 [28, 37
— -grundsubstanz 36
— -haut s. Periost
— -höhlen 36, 37
— -kanälchen 37
— -kapsel 37
— -körperchen 37
— -mark, gelbes 59
— — rotes 59, **XI, 20**
— — — als Erythrocytenbildungsstätte 79
— — -zellen, indifferente 79
— -nähte 65
— Nerven des 59
— -resorption **IX, 5—8,** 64
— -substanz, kompakte 55
— — spongiöse 55
— -zellen 37
Knorpel 59
— Bindegewebs- **III, 7,** 36
— elastischer **III, 8,** 36
— -formen 34
— — Uebergang ineinander 36
— -gewebe 34
— — Entstehung des 27
— -haut 35
— -höhlen 35
— hyaliner **III, 6,** 34
— -kapsel 35, 36
— -leim 35
— -platten der Bronchen 157
— Verkalkung und Verknöche-
— vesikulärer 34 [rung von 35
— -zellen 34
Kohlenstaubablagerung der Lunge und Lymphdrüsen 159
Kolbenhals des Zahnschmelzorgans 122
Kollagenes Gewebe 28
Kollaterale des Neuriten 47
Kontraktile Zellen 39, 40
Konvolut der Harnkanälchen 165
Kopfkappe des Samenfadens 181
Kopulation der reifenden Spermien 182
Korbzellen 26
Körnchen s. Granula
Krausesche Querlinie 40
Kristalle als Zellkerneinschluss 4
Kristalloide der Hodenkanalzellen 176

Digitized by Google

Kristalloide der Hodenzwischenzellen 176
— als Zelleinschluss 7, 20
Kupffersche Sternzellen 146
Kurzstrahler der Neuroglia **VI, 7, 8,** 54

L.

Labdrüsen 137
Labium maius 198
— minus **XLVI, 5,** 198
Labra glenoidalia 65
Lacunae urethrales 176
Lamina muscularis mucosae der Darmschleimhaut 115
Langerhanssche Zellinseln 150
Langstrahler der Neuroglia **VI, 9, 10,** 54
Larynx 153 [faser 52
Lateinische Kreuze an der Nerven-
Leber **XXIX, 1, 2,** 145, **XXX, 1, 2, 3, XXXI, 1** [147
— Ausführungsgangsystem der
— embryonale, als Erythrocytenbildungsstätte 79
— -läppchen 145
— — Schema des 147
— Lymphgefässe der 149
— Nerven der 149
— -zellbalken 145, 147
Lederhaut 203, **XLVII, 7**
Leim 28, 35
Lemnoblasten 53
Lens crystallina **LI, 5,** 232
Leukocyten 75, **XI, 5—18**
— Entstehung der 78, 79
— als freie Zellen 2, 19
— eosinophile (acidophile) 76, **XI, [14—16**
— Epitheldurchdringung der Gaumenmandel mit 133
— granulierte 76, 77
— Grösse der 2
— grosse mononukleäre 76
— Hauptgruppen der 76
— neutrophile polymorphkernige [76, **XI, 17—18**
Lieberkühnsche Drüsen 138
Lingua 129
Linin 3, 4, 5
Linse **LI, 5,** 232
Lippe, Durchschnitt **XXII, 1, 2**
Lippen 116
— -drüsen 117, 129
— -rot 116
Littresche Drüsen 176
Lobuli glandulae thyreoideae 160
— hepatis 145
— testis 176
Lubarschsche Kristalle 176
Luftröhre 155, **XXXIII, 2, 3**
Lunge **XXXI, 2—4,** 157, **XXXIV, 5,**
— Blutgefässe der 159 [6
— Lymphgefässe der 160
Lungenläppchen 159
Lungennerven 160
Lungenparenchym 159
Lungenstroma 159
Lymphatisches Gewebe, Stützgewebe des 34
Lymphdrüse, Bindegewebszellkern der **I, 2**
— Keimzentrumzellen **I, 3, 4, 5**
— als Leukocytenbildg.-Stätte 79
Lymphdrüsen, regionäre, d. Lunge [159
Lymphgefässe, Injektionstechnik der 293
Lymphocyten 76, 77, **XI, 6—7**

M.

Macula acustica **LV, 3,** 241, 243
— flava der Stimmbänder 155
Magen 116, 135
— Blut- und Lymphgefässe des
— -drüsen 135, **XXVI, 8** [143
— -fundus, binnenzellige Sekretkapillaren des 22
— -grübchen 135
— Nerven des 143
— -oberfläche, Epithel der 135
— -saft 137
— -schleimhaut, Durchschnitt durch **XXVI, 3, 4**
— -wand, Durchschnitt durch **XXVI, 1, 2**
Malpighische Körperchen 161, 163,
Mantelfasern bei Mitose 11 [167
Margarinkristalle 33
Mark, gelbes 59
— -raum im Knochen 63
— -scheide des Achsenzylinders
— -scheidenfärbung 284 [49, 51
Mastdarm 141, **XXVIII, 3**
Mastleukocyten 77
Mastzellen 77
— — (Mastbindegewebszell.) **II,**
Mauthnersche Scheide 52 [**10,** 30
Meatus acusticus externus 235,
Media s. Tunica media [**LIII, 5, 6**
Mediastinum testis 176
Medulla ossium 59
Medullarrohr und -platte, embryo- [nale 44
Megaloblasten 78
Megalokaryocyten 4
Meibomsche Drüse 236, **LIII, 2**
Membrana elastica laryngis 153
Membranen, gefensterte 29
Mesenchym, Struktur des 27
— und Gewebsdifferenzierung 15, 27
— -zellen als Vorläufer der Blutzellen 78
Mesoblastsomit s. Urwirbel
Metakarpalknochen, embryonaler, Längsschnitt **IX, 2, 3**
Metakinese 10, 11, **I, 12**
Metaphase der Mitose 9, 10, 11
Metaplastischer Typus 64
Metazoen, Bau der 1
Methylenblaufärbung, vitale 289
Mikroskope 251
Mikroskop, Gebrauch des 258
Mikroskopie, Hülfsinstrumente 262
Mikroskopische Präparate, Einbetten der 273
— Einschliessen gefärbter 290
— Färben der 277
— Herstellung und Untersuchung von 263
— Isoliermethodik bei 292
— Konservierung durch Flüssigkeiten 266
— — durch Wärme 265
— Nachbehandlung konservierter 272
— Schneiden konservierter 272
Mikroskopisches Messen 260
— Zeichnen 261
Mikroskopische Technik 251
Mikrosomen 3, 20
— der Harnkanälchen 165
Mikrotomtechnik 273
Milchdrüsen 25, 212, **XLIX, 5, 6**
— zahnanlage **XXI, 4—6,** 122

Digitized by Google

Milchzellen, Funktion der 20
Milz als Leukocytenbildungs-
Mitochondrien 7 [stätte 79
— -körper 7
— — der Spermatiden 180
Mitom 3
Mitotische Zellteilung 8, 9, 10, 13
Mittelohr 239 [I, 3, 4, 5
Mittelphalanx, embryonale, Längsschnitt **VIII, 4,** 5
Mittelscheibe der quergestreiften Muskelfasern 40
Molarzahn, Längsschliff **XX, 1, 3, 4**
Monaster 10, 11, **I, 3, 4, 5, 10, 11**
Mucin, Entstehung des 21
Mucinogengranula 21
Müllersche Flüssigkeit, Konservierung durch 267
— mit Formol, Konservierung durch 268
Mund-bucht 117
— -drüsen 116, 123
— -höhle 116
— — gemischte Drüsen der 128
— — geschichtetes Plattenepithel der **I, 16**
— — rein muköse Drüsen der 123, 128
— — seröse Drüsen der 125, **XXIII**
— -schleimhaut, geschichtete Epithelkörper der 122
— -speicheldrüsen **XXIII,** 123
Musculus sphincter urethrae membranaceae 173
Muskel-Bewegung der Zelle 8
Muskelfasern 39
— chemische Zerbrechung
— glatte 39, **V, 1, 2** [der 40
— — in Drüsen 26
— helle 41
— quergestreifte 40
— — Bestandteile der 40
— — des Herzens 43
— — intermusk. Enden der 42
— — Masse der 42
— — Kerne der 40, 41
— — sarkoplasmaarme **IV, 4,** 41
— — — -reiche **IV, 5, 6,** 41, 43
Muskelfasern, quergestreifte, Sehnenenden der 41, 42
— — Verzweigungen der **IV, 8,** 42
— — Vorkommen der 42
— rote 41
— trübe 41
— weisse 41
Muskel-fibrillen **IV, 7,** 39, 40
— -gewebe 37, **IV, V, 1, 2**
— — embryonale Entwicklung des 15, 40, 42
— — Formen des 39
— — willkürliches und unwillkürliches 39, 42
— -kontraktionsfähigkeit 37
— -primitivbündel 40
— -säulchen der quergestreiften Muskelfasern 41, 43
— -zellen 39
Mutterstern bei Mitose 11
Mutterzellen 1
Myelin 51
— -formation der Nervenfaser 52
Myokard 67
Myotomzellen, embryonale 40, 42
Myeloblasten 87

N.

Nackenband, elastische Fasern des
Nägel 209, **XLIX, 1—3** [31, **IV, 3**
Nase, Nebenhöhlen der 151
Nasenhöhle 151
Nasenschleimhaut, geschichtetes Flimmerepithel der **I, 19**
Nasenwand **XXXIV, 1**
Nebenhoden, **XL, 1,** 183, **XLI, 1, 2**
Nebenkern der Spermatiden 180
— der Zellen 7
Nebenniere 198, **XLV, 6, 7, XLVI,**
Nebenschilddrüsen 161 **[1, 2**
Neoplastischer Typus 64
Nerven-Bündel 105
— cerebrospinale 105
— -einheit s. Neuron
— -endausbreitung s. Telodendrion.
— -endigungen, freie intraepitheliale **XVIII, 1,** 111
— — motorische 109
— — peripherische 109
— — sensible 109, 111
Nerven-fasern 44, 45, 48, 49
— — allgemeiner Bau der 51
— — Auswachsen der 45
— — Gruppen der 49
— — markhaltige **V, 8, 9,** 49, **VI, 5, 6,** 51
— — — der Grosshirnrinde 97
— — — der Kleinhirnrinde 103
— — — der periph. Nerven 105
— — marklose **V, 10,** 49, 51
— -fortsatz 45
— -gewebe 44, **V, 3—11, VI**
— — Bestandteile des 44
— — embryonale Entstehung des 14, 44
— -grau 49 [
— -kittsubstanz s. Neuroglia
— -mark 51
— peripherische 105, **XVII, 4, 5**
— -stützsubstanz s. Neuroglia
— sympathische 105
— -system 91
— — peripherisches 105
— — zentrales 91
— -zellen 44, 45, **V, 3—11**
— — Ausläufer (-fortsätze) der 45
— — Binnennetz der 49
— — bipolare 45, 47
— — Einschlüsse der 49
— — Grösse der 2
— — Hauptbestandteile der 48
— — Hauptformen der 47
— — kanalartige Bildungen in 49
— — Leib der 48
— — monoaxone 47
— — motorische, der Rückenmarksvordersäule 92
— — multipolare 45, **V, 3,** 47, 48
— — Pigmentkörnchen in 49
— — polyaxone 47
— — Protoplasma der 49
— — unipolare 45, 47
Nervi nervorum 107
Nervus opticus 231, **L, 3, 4, LI, 1**
Netz, grosses, einschichtiges Plattenepithel des **I, 17**
— -haut 223, **LII, 1—3**
— — Bauschema der 225
— — Pigmentepithel der **I, 18**
— -knorpel **III, 8,** 36
Neurilemm 49, 52
Neurit 45, 47
— Kollaterale des 45

Digitized by Google

Neuroblasten 44
Neuroepithel der Nasenschleimhaut 153
— -schicht der Retina 227
Neurofibrillen 48, **VI, 1—2**
— Darstellung von 287
Neuroglia **V, 11,** 53
— Entstehung der 44
— -färbung 285
— des Kleinhirns 103
— des Rückenmarks 93
— -zellen s. Gliazellen
Neurokeratin 52
Neuron (Neurodendron) 44
— Reizübertragung vom einen zum andern 45
— Zusammensetzung des 45
Neuroplasma 49, 51
Nieren 161, **XXXV, XXXVI**
— Bauschema der 162, 163
— -becken 161, 169 [**1, 2**
— Blutgefässe der 166, **XXXVI,**
— interstitielles Bindegewebe der 166
— -kelche 161, 169, **XXXVII, 3**
— -körperchen 161, 163
— -läppchen 167
— Lymphgefässe der 167
— -mark 161, **XXXV, 4,** 166, 167
— Nervenfasern der 169
— -papille 161, 166, **XXXVII, 3**
— -parenchym 161, 166, **XXXV, 4**
— -rinde 161, **XXXV, 2, 5** [167
— Venen der 167
Nisslsche Granulationen **V, 7**
— Körper 48
Nisslsche Körper, Färbung von 288
Noduli lymphatici aggregati 82, 141
— — lienis 83
— — solitarii 82, 141
Normoblasten 78
Nucleus 4
— dorsalis des Rückenmarks 92
Nuclein und Nucleinsäure im Zell- Nucleolen 3, 4 [kern 5
— Auflösung der 9
— Wiederbildung der 12

O.

Oberhaut 201, **XLVII, 1, 2, 4, 5**
Oberlippe, Durchschnitt **XXII, 1**
Odontoblasten 117, 122
Odontoblasten, isolierte **XIX, 6**
Oesophagus 133, **XXV, 3—5**
Ohr, äusseres 238
— inneres 241
Ohrschmalzdrüsen 25
Ohrspeicheldrüse 125, **XXIII, 1, 2**
Ohrtrompete 239, **LIV, 1—3**
Optische Lösung der Bindegewebsfasern 28
Ora serrata **LII, 3,** 230
Organon spirale **LVI, 3, 4,** 243, 245,
Orificium ureteris 171 [246
Osmiumsäure, Konservierung durch 270
Ossifikation, endochondrale 61
— perichondrale 61, 63
— periostale 61
Osteoblasten 37, 63
Osteoklasten 61
Ovarium 186, **XLII, XLIII**

P.

Palpebrae 235, **LIII, 1, 3**
Panethsche Zellen **II, 3,** 139
Pankreas **XXX, 4—7,** 149
— Bauschema des 150
— Sekretkapillaren des 22
— -zellen 150
Papilla nervi optici 231, 232
Papillae circumvallatae 129
— conicae 129
— filiformes 129, **XXIV, 1,** 131
— foliatae 129, **XXIV, 3,** 131
— fungiformes 129, **XXIV, 1,** 131
— vallatae 129, **XXIV, 2,** 131
Papillarmuskel des Herzens, Querschnitt durch **IV, 9**
Papillen, Definition der 129
— des Larynx 153
— der Zunge 129
Paraffineinbettung mikroskopischer Präparate 274
Paraffin, Mikrotomschnitte von 276
— -schnitte, Aufklebemethode
Paraganglien 109 [der 277
Paramitom 3
Paranuclein im Zellkern 5
Paraplasma (Paraplasten) 2, 7
Parenchym, myeloisches und lymphatisches 79 [155
Paries cartilagineus der Trachea
— membranaceus d. Trachea 155
Parotis 125, **XXIII, 1, 2**
Pars caeca retinae 231
— cartilaginea der Ohrtrompete 239, **LIV, 3** [5, 176
— cavernosa urethrae **XXXIX,**
— convoluta der Harnkanälchen [161, 165
— — der Nierenrinde 161
— membranacea der männlichen Urethra **XXXVIII, 3, 4,** 176
— optica retinae 223
— ossea der Ohrtrompete 239, **LIV, 1, 2**
— prostatica der Urethra 175
— radiata der Nierenrinde 163
— recta der Nierenrinde 161
Pellicula 6
Pelvis renalis 169
Penis **XXXIX, 4,** 175
— Arterien des 175
— -haut 175
Pepsin des Magens 137
Perichondrium 35, 61
Perimysium 67, 88
Perineurium 105
Periost 57
Peritonaeum 151
Peyersche Haufen 141
Pflasterepithel s. Plattenepithel
Pfortader 146
Phagocyten 8
Phalanges, embryonale, Längsschnitte **VIII, 3, 4, 5, IX, 1**
Pharynx 133
Pia mater 104 [159
Pigmentablagerungen in der Lunge
Pigment als Zelleinschluss 20
— als Zellkerneinschluss 4
— -epithel **I, 18**
— Form des 6
Pigmentiertes Bindegewebe 31 [49
Pigmentkörnchen in Nervenzellen
Pikrin-Sublimat, Konservierung durch 269
Pili 205, **XLVII, 8, XLVIII**
Plasma 2
— -zellen **II, 7, 8,** 30, 77, 88
Plasmodium 13
Plastin im Zellkern 5
Plastosomen 8, 21
Platinchloridosmiumessigsäure, Konservierung durch 271

Digitized by Google

Plattenepithel, einschichtiges **I, [17,** 17
— geschichtetes **I, 16,** 17, 19
Pleura pulmonalis 159
— visceralis 160
Plexus chorioideus 104 [143
— myentericus 109, **XVIII, 5,** 116,
— submucosus 109, **XVIII, 4,** 116, [145
Plicae circulares des Dünndarms
Polfelder bei Mitose 10 [139
Polstrahlungen der Centrosomen
Polykaryocyten 4, 61, 88 [11
Polymorphe Zellen der Grosshirnrinde 97 [bildung 77, 78
Polyphyletische Theorie der Blut-
Prädentin 123
Präkapillaren s. Arterien, kleinste
Prämolarzahn, Kronenlängsschliff
Praeputium 175 **[XX, 2**
Praespermatiden 179
Processus vermiformis **XXVIII, 4,**
Prophase der Mitose 9, 10 [143
Prostata **XXXVIII, 1, 2,** 173
— -drüsen, verlagerte 171
— -sekret 180
— -steine 173
Protoplasma 2, 3
— -fortsätze der Nervenzellen 45
— und Zellkern, Wechselbeziehungen 5
Protozoen, Bau der 1
Pseudoarkaden der Nierenarterien
Pseudopodien 8 [166
Pseudounipolare Nervenzellen 108
Pulmo **XXXI, 2—4,** 157, **XXXIV,**
Pulmonalkreislauf 160 **[5, 6**
Pulpa dentis 117
— -höhle der Zähne 117
Purkinjesche Fäden 44
— Zellen **VI, 4,** 99
Pyknotische Kerne der Blutbestandteile 77, 78
Pylorusdrüsen 137
Pylorusregion, Durchschnitte durch **XXVI, 1—3**
Pyramidenbahnen des Gehirns, Rückenmarksende der 93
— des Rückenmarks 95
Pyramidenzellen **VI, 1—2, 3**
— der Grosshirnrinde 95, 96, 97
Pyrenin im Zellkern 5

R.

Rachenmandel 133
Radkerne 30
Ranviersche Schnürringe 52
Rectum 141, **XXVIII, 3**
Reflexbündel des Rückenmarks 92, 93
Regenbogenhaut 219, **LI,** 3
Regio olfactoria der Nasenschleimhaut 153, **XXXIV, 2, 4**
— respiratoria d. Nasenschleimhaut 151, **XXXIV, 1, 3**
— vestibularis d. Nasenschleimhaut 151
Reifungsteilungen bei der Spermatogenese 179
Reizleitungssystem des Herzens 44
Renes 161
Resorcinfuchsinfärbung von Präparaten 283
Respirationsorgane 151
Respiratorisches Epithel 157, 158
Rete testis 177, 183
Reticulumzelle **I, 2**
Retina 223, **LII, 1—3**
— Bauschema der 225
Retziussche Zellen 97
Riechnerv 51
Riechschleimhaut, Durchschnitt
Riechzellen 153 [250
Riesenpyramidenzellen 97
Riesenzellen des Knochenmarks **XI, 21—22,** 86, 88
Riffzellen 19
Rindenzellen, grosse, s. Korbzellen
— kleine, der Kleinhirnrinde 101
Rippenknorpel 59
Röhrenknochen, Fibrillen des **VII,**
— Längsschliff 57 **[2, 3, 4,**
— Querschliff 56
— Querschnitt **VII, 1**
Rolandosche Substanz 92, 93
Rückenmark 91, **XIV**
— -häute 104
— -hinterstrang 95 [des 2
— multipolare Vorderhornzellen
— des Neugeborenen, Querschnitt **VI, 10**
— -seitenstranggrundbündel 95
— -substanz, weisse 91, 93
— verlängertes 95 **[V, 7**
— -vordersäule, Nervenzelle des
Rückenmark-vorderstrang 95
— -Wurzelfasern, hintere 51
— -Wurzelfasern, sensible, Verlauf der 93

S.

Sacculus 241
Saftlücken 81
Salpetersäure, Konservierung durch 271
Salzsäure des Magens 137
Samen 180
— -bildung 177, 179, 180
— -bildungswelle 183
— -blase **XXXIX, 1—3,** 185
— -fäden 177, **XL, 10**
— — abnorme 182
— — als freie Zellen 2
— — Bauschema der 181
— — Bildung der 180, 182
— -flüssigkeit 180
— Grösse der 2
— -kanälchen 176
— -leiter **XL, 1, XLI, 4, 5,** 185
— — -ampulle **XXXIX, 1,** 185
— -mutterzellen 177
— -strang **XLI, 6,** 185
— -wege, ableitende 183
— -zellen 179
Sammelröhren der Niere 166
Sanguis s. Blut
Sarcous elements der Muskelfibrillen 40
Sarkolemma 40, 41, 43
Sarkoplasma 40, 41, 43 **[VII, 5**
Schädelknochen, Nahtstelle eines
Schaltlamellen der Knochensubstanz 57
Schaltstück der Harnkanälchen 163, 166
Schaltstücke des Pankreas 150
— und -stiftchen der Herzmuskelzellen **IV, 11,** 43
Schamlippe, grosse 198
— kleine **XLVI, 5,** 198
Scheide 197, **XLVI, 3—4**
Scheidenzellen als Neurilemmursprung 53
Scheinreduktion der Chromosomen 179
Schilddrüse **XXXIII, 4,** 160
— Blutgefässe der 161

Digitized by Google

Schilddrüsenläppchen 160
Schilddrüsenschläuche 160
Schlagadern s. Arterien
Schleifenscheitel des Nierenmarks 163
Schleimdrüsen der männlichen Urethra 176
— der Mundhöhle 123, 128
— der Speiseröhre 135
— drüsen der weiblichen Urethra 171
Schleimentstehung 21
Schleimsekretion 21
Schlundkopf 133
Schlussleisten der Kittsubstanz 18,
Schmeckbecher 249 [19, **II,** 6
Schmelz der Zähne 117, **XX, 4,** 119
— -bildner 123
— -dentingrenze der Zähne **XX,**
— -leiste 121 [**2,** 119
— -membran 123
— -oberhäutchen 119
— -organ 122
— -prismen (-fasern) 119, 123
— -pulpa 122
— -zellen, innere und äussere 122, 123
Schmidt-Lantermansche Einkerbungen **VI, 5,** 52
Schneckengang **LIII, 7,** 243, **LVI**
Schwannsche Scheide 49, 52
Schwanzfaden des Samenfadens 180, 181, 182
Schweissdrüsen 211, **XLIX, 7—10**
Schwellkörper des Penis 175
Sehnen 89
— -bündel 89
— — sekundäre 91
— -Querschnitt **XIII 3, 4**
— -scheiden 91
— -spindeln 91, **XVIII, 6,** 113
— -zellen 89
Sehnerv **L, 3, 4, LI, 1,** 231
Sehnervenpapille 231, 232
Sehorgan 214
Sekrete, Definition der 20
— zellige 26
Sekretion, innere 26
Sekret-granula des Dünndarmepithels 139
— -kapillaren 21, 22
— — interzelluläre, der Cowperschen Drüse 173
Sekret-kapillaren, interzelluläre der Leber 146
— — — der Mundhöhle 123, 128,
— — — des Pankreas 150 [129
— -körnchen (-tropfen, -granula) 6, 7, 21
— -röhren der Parotis 125
— — der Submaxillaris 128
— -zellen des Hodens 177
Sekundär-knötchen s. Lymphknötchen
— -papillen (der Zunge) 129
Semilunarklappen 67
Septula testis 176
Septum penis 175
Serosa s. Tunica
Seröses Epithel der Pleura 160
Sertolische Zellen 176, 177, 182
Sexualorgane, s. Geschlechtsorgane
Sezernierende Zellen 20, 21
Sharpeysche Fasern 37, 57, **VII, 5,** 64
Silberfärbung 286
Silberlunge **XXXI, 4**
Silbernerv **VI, 6**
Sinusmembran der Milzsinus 85
Sinus prostaticus 173
— urogenitalis 175
Skelet, embryonales 35
— -system 55
Sklerotom des Urwirbels, Bindesubstanz-Entwicklung aus 27
Sohlenplatte der motorischen Nervenendigungen 111
Solitäre Knötchen des Darms 141
— des Larynx 153
Spangarosche Kristalle 176
Speicheldrüsen 123, 125
— mono- und polystomatische
Speichelröhren 125, 128 [128
Speiseröhre 133, **XXV, 3—5**
Sperma 180
Spermatiden 179, 180
Spermatoblasten 177, 182
Spermatogenese 177, 178, 179, 180
— Schema der 180
Spermatogonien 176, 177, 179
Spermatosomen 177
Spermatozoen 177, **XL, 10**
— abnorme 182
— Bauschema der 181
— Bildung der 180, 182
Spermatocyten 177, 179
— -teilungen 179
Spermien 177, 180
Speziallamellen s. Haverssche
Sphincter urethrae 173
— vesicae internus 173
Spinalganglien **XVII, 1,** 107
Spinalganglion, Nervenzellen des **V, 4—6**
Spindelfigur, achromatische, bei Mitose 11, 12
Spiralmembran des Samenfadens
Spirem 9, 10 [181
Splanchnopleura, Bindegewebsentwicklung aus 27
— Herzmuskelentwicklg. aus 44
Spongioblasten 44, 54
Stäbchenstruktur der Harnkanälchen 165, 166
Stachelzellen 19
Stammfasern des Rückenmarks
Steissdrüse 79 [92, 93
Stereocilien 20, **II, 6**
Sternzellen, Kupffersche 146
Stimmbänder, falsche 155
— wahre 153
Stimmlippe, wahre **XXXIII, 1**
Stomata der Lymphgefässe 81
Strahlenbändchen 233
Strangzellen des Rückenmarks 92
Stratum cinereum der Kleinhirnrinde 99
— dentatum der Haut 201, **XLVII, 4**
— fibrosum der Gelenkknorpel 65
— gangliosum der Kleinhirnrinde 99
— granulosum der Haut 203, **XLVII, 5**
— granulosum der Kleinhirnrinde
— synoviale 65 [99, 102
— zonale des Rückenmarks 92
Stützgewebe **II, III, IV—26**
— s. auch Bindesubstanzgewebe
— -zellen der Regio olfactoria 153
— — der Samenkanälchen 177
Subarachnoidealraum 105
Subduralraum 105
Sublimat, Konservierung durch
Sublingualis s. Glandula [268
Submaxillaris s. Glandula

Digitized by Google

Submucosa s. Tunica
Subserosa s. Tunica
Substantia adamantina 119
— corticalis der Niere 161
— eburnea 37, 117
— gelatinosa des Rückenmarks
— grisea centralis 93 [92, 93
— medullaris der Niere 161
— ossea 36
— — der Zähne 119
— — compacta 55
— — spongiosa 55
— reticularis alba 97
Superradiäres Flechtwerk der Grosshirnrinde 97
Suturae 65
Symphysen 65
Symplasma 13
Synapsis bei der Spermatogenese
Synarthrosen 64 [179
Synchondrosen 65
— Zusammensetzung der 35
Syncytium 13
Syndesmosen 65
Synovial-falten 65
— -zotten 65

T.

Taeniae coli 141
Talgdrüsen 25, 211, **XLIX, 4**
— des Praeputiums 175
— Funktion der 20
Tangentialfasern der Grosshirnrinde 97
Taschenbänder 155
Tast-körperchen **XVIII, 2,** 112
— — der Haut **XLVII, 7,** 204
— -meniscus (-scheibe) 111, 112
— -zellen 111
— -zellen, zusammengesetzte 111
Teichmannsche Kristalle 78
Tela subcutanea 204
Telae chorioidei 104
Telodendrion 45, 47, 53
Telophase der Mitose 9, 10, 12, **I, 15**
Tendines 89
Terminalkörperchen sensibler
Testis 176, **XL** [Nerven 111.
Thrombocyten s. Blutplättchen.
Thymusdrüse 86
— des Neugeborenen **XII, 5—6**
— -rest des Erwachsenen **XII, 7**
Thymuszellen, kleine 86
Thysonsche Drüsen 175
Tigroidschollen s. Nisslsche Körp.
Tochter-kernbildung bei Mitose 12
— -knäuel bei Mitose 12
— -sternfigur bei Mitose 11
Tomessche Fasern 122
— Körnerschicht 119 [zelle 123
Tomesscher Fortsatz der Schmelz-
Tonsilla palatina 132, **XXV, 1**
— pharyngea 133
Tonsillarbucht, Schleimhaut einer
Trabeculae lienis 83 **[XXV, 2**
Trabekel der Lymphdrüsen 81
Trachea 155, **XXXIII, 2, 3**
Tractus centrales der Thymus 87
Tränen-apparat 237
— -drüsen **LII,, 5, 6,** 237
Transformationstheorie der Thymus 86
Trophospongium 49
Tuba auditiva (Eustachii) 239
— uterina 193, **XLIV, 2, 3, 4**
Tubuli contorti der Niere 161, **[XXXV, 3,** 165
— der Schilddrüse 160
— recti des Hodens 177, 183
— renis 161 **[XL, 3—8**
— seminiferi contorti 176, 177,
Tubuloalveoläre Drüsen der männlichen Urethra 176
— — der Nasenschleimhaut 151
— — der Prostata 173
— — der Trachea und Bronchen [155
Tunica albuginea des Corpus cavernosum urethrae 175
— — des Hodens 176
— — der Milz 83
— — des Penis 175
— elastic. extern. d. Adventitia 69
— externa (adventitia der Blutgefässe 68, 72, 73
— — bulbi 214
— interna der Blutgefässe 68.
— — bulbi 223
— intima der Venen 72
— media (muscularis) der Blutgefässe 68, 72
— — bulbi 218
— mucosa des Darmrohrs 115
— — linguae 129
Tunica muscularis des Darmrohrs
— — des Dünndarms 139 [116
— — der Gallenblase 149
— — des Magens 138
— — der Speiseröhre 133
— propria der Bronchen 157
— — der Darmschleimhaut 115
— — des Dünndarms 138, 139
— — der Gallenblase 149
— — der interlobulären Gallengänge 149
— — des Kehlkopfes 153
— — des Magens 135
— — der Regio olfactoria 153
— — der Speiseröhre 133
— serosa des Darms 116
— — der Gallenblase 149
— — des Magens 138
— submucosa d. Darmrohrs 115
— — des Dünndarms 139
— — des Magens 138
— — der Mundhöhle 116
— — der Speiseröhre 135
— — der Zunge 129
— subserosa des Darms 116
— vaginalis propria des Hodens [176

U.

Uebergangsepithel 18, **II, 4**
— der ableitenden Harnwege 169
Ueberosmiumsäure, Konservierung durch 270
Ungues 209, **XLIX, 1—3**
Unterhautgewebe 204
Unterkieferspeicheldrüse 125, **XXIII, 5, 6,** 128
Unterzungenspeicheldrüsen 125, **XXIII, 3, 4,** 128
Ureter 161, 169, **XXXVII, 1, 2**
— -mündung 171
Urethra s. Harnröhre
Ursamenzellen 177
Ursegment s. Urwirbel
Ursprungskegel des Neuriten 46
Urwirbel, Bindesubstanzentwicklung aus dem 27
— Muskelentwicklung a. dem 42
Uterindrüsen 25, 195, **XLV, 3**
Uterus 195, **XLV, 1—5**
— masculinus 173
Utriculus 241
Uvea 218

Digitized by Google

V.

Vacuolen, juxtanukleäre 30
Vagina 197, **XLVI, 3—4**
Vasa afferentes der Nieren 167
— afferentia der Lymphe 81
— capillaria s. Kapillaren
— efferentes der Nieren 167
— efferentia der Lymphe 81
— sanguinea 68
— vasorum 69, 71
Vater-Pacinische Körperchen 91, 112, **XIX, 1—2**
— Lamellenkörperchen 65
Velum palatinum 132
— — Längsschnitt **XXII, 3, 4**
Vena centralis der Leber 146
— dorsalis penis 175
— femoralis **X, 8,**
— hepatica 146
— portae 146
— sublobularis der Leber 146
Venae arciformes der Nieren 167
— bronchiales 160
— emissariae des Penis 175
— interlobulares der Leber 146,
— — der Nieren 167 [149
Vene, muskelstarke **X, 7,** 71
Venen 66, 71, **X, 7, 8**
— -blut der Milz 85
— Einteilung der 71
— -klappen 72
Ventriculus s. Magen
— laryngis 153
Ventrikelendokard 67
Venulae rectae der Nieren 167
— stellatae der Nieren 167
Verbindungsfäden bei Mitose 12
Verdauungsorgane 115
Vererbungsträger 7, 13
Vergoldungsmethode 288
Verhornung von Epithel 20
Verkalkung von Knorpel 35
Verknöcherung von Knorpel 35
Vesica fellea 149
— urinaria 169, 171, **XXXVII, 4, 5**
Vesicula seminalis **XXXIX, 1—3,**
Vibrissae 151 [185
Vicq d'Azyrscher Streifen 99
Villi intestinales 138
— synoviales 65
Viszerale Seitenplatte s. Splanchnopleura
Volkmannsche Kanäle 57
Vorderarmknochen, embryonaler, Querschnitt **VIII, 1**
Vorhaut des Penis 175
Vorknorpelstadium 28

W.

Wagnersche Körperchen 112
Wanderzellen 8, 19, **II, 7,** 31, 33, [75, 76
Weisse Substanz des Rücken-
Whartonsche Sulze 28 [marks 91
Wimperhaare der Epithelzellen 19
Wimpern **LIII, 3,** 235
Wundernetz, arterielles, der Niere 165, 167
Wurmfortsatz **XXVIII, 4,** 143

Z.

Zahnanlage, embryonale **XXI, 3**
Zahnbein 117
— -gewebe 37
Zähne 117
— bleibende, Bildung der 122, 123
Zahn-entwicklung **XXI,** 121
— -fasern 117, 119, 123
— -fleisch 116
— -krone, Bildung der 123
— — Längsschliff **XX, 2, 4**
Zahnkugeln 119
Zahnleiste 121, 123
Zahnpapille 122
Zahnpulpa 117, 123
Zahnröhrchen (-kanälchen) 117,
Zahnsäckchen 122 [119
Zahnwurzel, Querschliff **XIX, 5**
Zelle, Absterben der 13
— Bauschema der 3
— Bestandteile der 6, **I, 1**
— Bewegungsvorgänge der 8
— deutoplasmatische Bestand-
— Entstehung der 1 [teile der 7
— Ersatz der 14
— Fixierung der 2
— Formen der 1
— Fortpflanzungserscheinungen
— freie 2 [der 8
— Fremdkörperaufnahme der 8
— Funktion der 1, 5
— Grösse der 2
— Hauptbestandteile der 2
— Körnchen der 2, 3, 6
Zelle, Lebensdauer der 13
— Lebenserscheinungen der 8
— mehrkernige, Entstehung d. 13
— Namensherleitung der 1
— Sekretionserscheinungen der 8
— Teilung der 1
Zelleib 2
Zelleinschlüsse 2
Zellgrenzen, Darstellung von 286
Zellhaufen, intertubuläre, des
Zellkern 2, 4 [Pankreas 150
— Auflösung des 9
— Gerüst des 4
— Knäuelstadium des 9, **I, 7, 8**
— Membran des 3, 4, 5
— pyknotischer 13
— Saft des 4
— -teilung, amitotische 9
— — mitotische 9
— und Protoplasma, Wechsel-
Zell-membran 6 [beziehungen 5
— -nebenkern 7
— -teilung, amitotische (direkte) 8
— — Formen der 8
— — mitotische (indirekte) 9
— — — Stadien der **I, 6—15**
— — ungleichmässige 13
Zelloidin, Mikrotomschnitte von
Zelloidineinbettung mikro- [276
skopischer Präparate 273
Zellstränge der Leber 145
Zellulipetale und -fugale Fortsätze von Nervenzellen 47
Zellwaben 3
Zementdentingrenze der Zähne **XX, 3,** 319
Zement der Zähne 117, 119, 121,
— der Zahnwurzel 37 [123
Zenkersche Flüssigkeit, Konservierung durch 269
Zentral-arterie i. Milzkörperchen 85
— -kanal des Rückenmarks 93
— -körperchen (der Zelle) 2, 5
— -nervensystem 91
— — Blutgefässe des 104
— — Hüllen des 104
— — Lymphräume des 105
— -spindel bei Mitose 11
Zerrissene Zellen der Spinalgang-
Zirbel 104 [lien 108
Zona fasciculata der Nebenniere **XLVI, 2,** 199

Digitized by Google

Zona spongiosa des Rückenmarks
Zonula ciliaris (Zinnii) 233 [92
Zotten, Definition der 129
— des Dünndarms 138, **XXVIII, 1**
Zottenraum, zentraler (achsialer) der Dünndarmzotten 139
Zugfasern bei Mitose 11
Zunge 129, **XXIV**
— Eiweissdrüsen der 128
— lymphatische Bildung. der 131
Zungenbälge **XXV, 4,** 131
Zungendrüsen, Ebnersche 125, 128
Zungenmuskulatur, quergestreifte 129
Zunge, papillärer und tonsillärer Teil 129
Zwischen-körper bei Mitose 12
— -scheibe der quergestreiften Muskelfasern 40
Zwischenzellen des Hodens 176, **XL, 9**
Zylinderepithel, einschichtig. **I, 20,**
— flimmerndes **II, 5** [19, **II, 5**
— geschichtetes 17
Zylinderzellen 1
Zylindrokonische Segmente der Nervenfaser 52
Zymogenkörnchen 21
Zymogenkörner des Pankreas 149

Digitized by Google

Digitized by Google

J. F. LEHMANN's Verlag in MÜNCHEN.

Lehmann's medizinische Handatlanten

nebst kurzgefassten Lehrbüchern.

Herausgegeben von:

†Prof. Dr. **O. v. Bollinger**,
Prof. Dr. **G. Brühl**,
Prof. Dr. **H. Dürck**,
†Dr. **E. Golebiewski**,
Prof. Dr. **R. Grashey**,
Dr. **Frz. M. Groedel**,
Dr. **L. Grünwald**,
Prof. Dr. **A. Gurwitsch**,
Prof. Dr. **O. Haab**,
Doz. Dr. **R. Hecker**,
Prof. Dr. **H. Helferich**,
Zahnarzt **E. Herbst** D. D. S.,
†Prof. Dr. **A. Hoffa**,
†Prof. Dr. **E. von Hofmann**,
Prof. Dr. **Chr. Jakob**,
Prof. Dr. **A. Jesionek**,
Prof. Dr. **K. B. Lehmann**,
Doz. Dr. **A. Lüning**,
Prof. Dr. **G. Marwedel**,
†Prof. Dr. **F. Mracek**,
Prof. Dr. **R. O. Neumann**,
Doz. Dr. **G. Preiswerk**,
Prof. Dr. **G. Puppe**,
Doz. Dr. **O. Schäffer**,
Doz. Dr. **W. Schulthess**,
Prof. Dr. **O. Schultze**,
Prof. Dr. **W. Seiffer**,
Prof. Dr. **J. Sobotta**,
Prof. Dr. **Steyrer**,
Prof. Dr. **H. Strauss**,
Prof. Dr. **G. Sultan**,
Doz. Dr. **J. Trumpp**,
Prof. Dr. **W. Weygandt**,
Dr. **Franz Wohlauer**,
Prof. Dr. **O. Zuckerkandl** u. a. m.

Bücher von hohem, wissenschaftl. Werte, in bester Ausstattung, zu billigem Preise.

Urteile der Presse:

Korrespondenzblatt für Schweizer Aerzte: An der Spitze der Unternehmen, welche neben knappem Text die Anschauung durch gute Bilder zu fördern bestrebt sind, stehen die Lehmannschen Handatlanten, und der Umstand, dass diese Bücher so verbreitet sind, zeigt, dass Verlag und Redaktion den richtigen Weg gewählt haben.

Wiener medizinische Wochenschrift: Sowohl der praktische Arzt als der Student empfinden gewiss vielfach das Bedürfnis, die Schilderung des Krankheitsbildes durch gute, bildliche Darstellung ergänzt zu sehen. Diesem allgemeinen Bedürfnisse entsprechen die bisherigen Atlanten und Bildwerke wegen ihrer sehr erheblichen Anschaffungskosten nicht. Das Unternehmen des Verlegers verdient daher alle Anerkennung. Ist es doch selbst bei eifrigem Studium kaum möglich, aus der wörtlichen Beschreibung der Krankheitsbilder sich allein eine klare Vorstellung von den krankhaften Veränderungen zu machen. Der Verleger ist somit zu der gewiss guten Idee zu beglückwünschen ebenso glücklich war die Wahl der Fachmänner, unter deren Aegide die bisherigen Atlanten erschienen sind.

Therapeutische Monatshefte: Es ist entschieden als ein glücklicher Gedanke des Verlegers zu bezeichnen, das, was in der Medizin bildlich darzustellen ist, in Form von Handatlanten zu bringen, die infolge ihres ausserordentlich niedrigen Preises jedermann leicht zugänglich sind.

Von Lehmanns medizinischen Handatlanten sind Uebersetzungen in 13 verschiedenen Sprachen erschienen, und zwar in:

Bengali, Dänisch, Englisch, Französisch, Japanisch, Italienisch, Holländisch, Madjarisch, Rumänisch, Russisch, Schwedisch, Spanisch, Tschechisch.

Digitized by Google

J. F. LEHMANN's Verlag in MÜNCHEN.

Lehmann's medizinische Handatlanten.

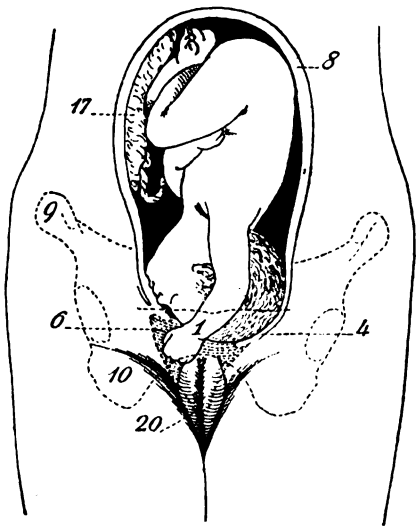

Band I.

Atlas und Grundriss der Lehre vom Geburtsakt und der operativen Geburtshilfe

von Dr. **O. Schäffer,** Privatdozent an der Universität Heidelberg.

Mit 16 bunten Tafeln nach Originalen von Maler A. Schmitson und 139 Abbildungen.

5. erweiterte Auflage. — Preis gebunden ***Mk. 8.—.***

Die Deutsche medizin. Wochenschrift schreibt am 25. X. 1900 in Nr. 43: Der Atlas in der vorliegenden Form ist gleich wertvoll für den Anfänger, wie für den praktischen Arzt. Für jenen, weil er die einzelnen Phasen der anfangs so schwer verständlichen Geburtsvorgänge in gedrängter Kürze klar vor Augen führt, für diesen, weil ihm die Möglichkeit gegeben ist, im konkreten Fall sich schnell über Indikation und Technik der in Frage kommenden Operation zu unterrichten. Geradezu prachtvoll findet Ref. die Technik des Kaiserschnitts illustriert. Der Atlas verdient warme Anerkennung und Empfehlung.

Band II. **Geburtshilfliche Diagnostik und Therapie.**

Von Dr. **O. Schäffer,** Privatdoz. a. d. Univ. Heidelberg.

Mit 160 meist farbigen Abbildungen auf Tafeln nach Originalen von den Malern A. Schmitson und C. Krapf und zahlreichen Textillustrationen.

2. vollständig umgearbeitete und erweiterte Auflage.

Preis gebunden ***Mk. 12.—.***

Band III. **Atlas und Grundriss der Gynäkologie.**

Von Dr. **O. Schäffer,** Privatdoz. a. d. Univ. Heidelberg.

Mit 90 farbigen Tafeln, 65 Textillustrationen und reichem Text.

2. vollständig umgearbeitete und erweiterte Auflage.

Preis gebunden ***Mk. 14.—.***

Band XXVIII.

Atlas und Grundriss der Gynäkologischen Operationslehre.

Von Dr. **O. Schäffer,** Privatdozent an der Universität Heidelberg.

Mit 42 farbigen Tafeln und 21 zum Teil farbigen Textabbildungen nach Originalen von Maler A. Schmitson.

Preis gebunden ***Mk. 12.—.***

Obgleich wir bei den Lehmannschen Handatlanten die vorzügliche, mit allen Behelfen der Technik durchgeführte bildliche Darstellung schon gewöhnt sind, wird das vorliegende Werk, das ein graphisch schwerer darstellbares Gebiet behandelt, dennoch besondere Ueberraschung bereiten. In seinen farbigen Tafeln leistet es alles, was man vom technischen, künstlerischen und vom fachwissenschaftlichen Standpunkt aus verlangen kann. Inhaltlich sind nicht nur die sogenannten typischen Operationen der gynäkologischen Kurse behandelt; ich erwähne von anderen Eingriffen z. B. nur die Colpotomia anterior und posterior, die Vaginofixation, die retroperitoneale Stielversorgung nach Chrobak. Lebendige Anschauung, Leichen- und Phantomübung werden durch den vorliegenden Atlas in glücklichster Weise eine Ergänzung finden.

Wiener medizin. Presse No. 34 vom 28. VIII. 1903.

Digitized by Google

J. F. LEHMANN's Verlag in MÜNCHEN.

Lehmann's medizinische Handatlanten.

Band IV.

Atlas und Grundriss

der

Krankheiten der Mundhöhle, des Rachens und der Nase.

Von **Dr. L. Grünwald** in München.

Zweite vollständig umgearbeitete und erweiterte Auflage.

Mit 42 farbigen Tafeln und 39 Textabbildungen.

Preis gut gebunden Mk. **12.**—

„Therapeutische Monatshefte": . . . Die gesamte Ausstattung des Buches ist so vortrefflich, dass man sich über seinen geringen Preis wundern muss. Wir empfehlen jedem Arzt und Studierenden seine Anschaffung.

„Vereinsblatt der pfälz. Aerzte": Im Verhältnis zu der 1. bildet die 2. Auflage einen recht stattlichen Band. Die Tafeln sind zum grössten Teil neu bearbeitet und bedeutend vermehrt. Wir möchten ganz besonders die reiche Auswahl und glückliche Wiedergabe der luetischen Erkrankungen der Mundhöhle, des Rachens und der Nase hervorheben und als einen Hauptvorzug des Werkes die wohlgelungenen mikroskopischen Tafeln bezeichnen, die wir für ein richtiges Studium nicht missen möchten. — Der Text gibt ganze, kurz gefasste Krankheitsgeschichten mit den wichtigsten Notizen, wodurch die ganze Darstellung des Stoffes gewinnt. — Ein alphabetisches Schlagwortregister gestattet rascheste Orientierung. — Auch die neue Auflage entspricht sämtlichen Anforderungen und wird ihre zahlreichen Freunde finden.

Band XIV.

Grundriss der Kehlkopfkrankheiten

und Atlas der Laryngoskopie.

Von **Dr. L. Grünwald,** Bad Reichenhall-München.

Zweite vermehrte und verbesserte Auflage.

Mit 112 farbigen Abbildungen auf 47 Tafeln und 26 schwarzen Abbildungen im Text.

Preis gut gebunden Mk. **10.**—

„Deutsche medizin. Wochenschrift": . . . Der Student wird sich bald davon überzeugen, dass er sich wohl nirgendwo so schnell und so gründlich wie in diesem Buch Aufklärung verschaffen kann. Für den Fachmann ist es geradezu ein Genuss, den knappen und exakten Darstellungen Grünwalds zu folgen.

Die Therapie der Kehlkopftuberkulose

mit besonderer Rücksicht auf den

galvanokaustischen Tiefenstich und äussere Eingriffe.

Von **Dr. L. Grünwald,** Bad Reichenhall-München.

147 Seiten gr. 8° mit 9 farbigen Abbildungen auf 4 Tafeln und 3 schwarzen Figuren im Text.

Preis geheftet Mk. **5.**—, gebunden Mk. **6.**—

Digitized by Google

J. F. LEHMANN's Verlag in MÜNCHEN.

Lehmann's medizinische Handatlanten.

Band V.

Atlas und Grundriss der **Hautkrankheiten**

von

Hofrat Professor Dr. **Franz Mracek** in Wien.

Nach des Verfassers Tod bearbeitet von Professor Dr. **Alb. Jesionek** in Giessen.

Dritte, bedeutend erweiterte Auflage.

Mit 109 farbigen Tafeln und 96 schwarzen Abbildungen.

Preis gut gebunden Mk. 18.—

Dermatitis herpetiformis Duhring.

Aus dem *„Jahrbuch über Leistungen und Fortschritte auf dem Gebiete der physikalischen Medizin“ (Ueber die 2. Auflage)*: . . . Der Text ist klar und leicht verständlich, die Tafeln von wunderbarer Ausführung; das ganze Werk ein richtiges Kunstwerk, das jeder Arzt haben sollte.

Sclerosis labii superioris.

Band VI.

Atlas der Syphilis und der venerischen Krankheiten

mit einem

Grundriss d. Pathologie u. Therapie derselben

Von Hofrat Professor Dr. **Franz Mracek** in Wien.

Zweite, vollständig umgearbeitete und vermehrte Auflage.

Mit 81 farbigen Tafeln nach Originalaquarellen von Maler A. Schmitson und 26 schwarzen Abbildungen.

Preis gut gebunden Mk. 16.—

14 schwarze Abbildungen hinzugefügt. Die neuen Forschungsergebnisse sind bei der Darstellung der Syphilis weitgehend berücksichtigt; auch in den übrigen Kapiteln ist die Schilderung dem neuesten Stande der Wissenschaft entsprechend. Ausserordentlich anerkennenswert ist die Klarheit und Uebersichtlichkeit des kurz gefassten, aber alles Wesentliche bringenden Textes. Sowohl die farbigen wie die schwarzen Bilder sind ausgezeichnet und geben eine selten vollständige und sehr reichhaltige Illustration der venerischen Krankheiten. So wird der Wunsch der Verlagsbuchhandlung, dass die neue Auflage der Verfasser mit grösstem Eifer bestrebt war, den höchsten Anforderungen der Wissenschaft gemäss auszugestalten, recht vielen ein schönes Vermächtnis des Verstorbenen sein möge, sich gewiss erfüllen. Ein würdiges Denkmal ist es, das der zu früh der Wissenschaft Entrissene sich gesetzt hat!

Der hochverdiente Verfasser, der in diesem Werke seine grosse Erfahrung auf dem Gebiete der Geschlechtskrankheiten in Wort und Bild niedergelegt hat, ist gerade, als er im Begriffe war, die neue Auflage zum Abschluss zu bringen, dahingegangen. Aber er hat den Text selbst noch durchgearbeitet und zu den alten Bildern 10 neue farbige Tafeln zu-

„Dermatologische Zeitschrift.“

Digitized by Google

J. F. LEHMANN's Verlag in MÜNCHEN.

Lehmann's medizinische Handatlanten.

Band XVIII, VII, XXXI.

las und Grundriss der gesamten Augenheilkunde.

Band I (Handatlanten Band XVIII).

tlas der äusserlich sichtbaren Erkrankungen des Auges

st Grundriss ihrer Pathologie und Therapie von Professor **Dr. O. Haab** in Zürich

Vierte vermehrte und verbesserte **Auflage.**

86 farbigen Abbildungen auf 46 Tafeln nach Aquarellen von Maler Johann Fink und 21 schwarzen Abbildungen im Text.

Preis gebunden **Mk. 10.—.**

Wiener klinische Wochenschrift: Der Atlas hat ja bisher von Seiten so ungeteilte Anerkennung gefunden, dass es überflüssig ist, etwas zu seinem Lobe zu sagen.

Band II (Handatlanten Band VII).

Atlas und Grundriss

der

phthalmoskopie und ophthalmoskop. Diagnostik.

Von Professor **Dr. O. Haab,**

Direktor der Augenklinik in Zürich.

Fünfte, verbesserte **Auflage.**

lit 151 farbigen und 7 schwarzen Abbildungen.

Preis gebunden **Mk. 12.—.**

Monatsblätter für Augenheilkunde: Es muss mit besonderer reude begrüsst werden, dass die Haab'sche „Ophthalmoskopie" eine so eite Verbreitung gefunden hat. Zunächst deshalb, weil diese Verbreitung entisch ist mit einer wesentlichen Verbesserung der ophthalmoskopischen usbildung eines grossen Teiles der heranwachsenden Aerzte; denn es t kein Zweifel, dass alle diejenigen, welche dies Buch kaufen, der Sache it ganz anders verständnisvollem Interesse folgen und später treu bleiben, s diejenigen, welche nichts derart besitzen. . . .

Nach vorn durchgebrochenes Sarkom der Chorioidea.

Band III (Handatlanten Band XXXI).

Atlas und Grundriss der Lehre von den Augenoperationen

von Professor **Dr. O. Haab** in Zürich.

Mit 30 farbigen Tafeln und 154 schwarzen Abbildungen von Maler J. Fink. Preis gebunden **Mk. 10.—.**

„Zentralblatt für innere Medizin". Dieses Werk des bekannten klinischen Lehrers und Ophthalmologen steht unter den gegenwärtigen Augenoperationslehren zweifellos an erster Stelle. . . .

Eine vorzügliche Ergänzung zu Band II bildet das:

Skizzenbuch

zur Einzeichnung von Augenspiegel-Bildern.

Von **Dr. O. Haab,** Professor an der Universität und Direktor der Augenklinik in Zürich.

2. Auflage. Preis in Mappe **Mk. 3.—.**

Jeder Käufer des Haab'schen Atlas' wird auch gern das Skizzenbuch erwerben da er in diesem mit geringer Mühe alle Fälle, die er in seiner Praxis zu untersuchen hat, naturgetreu darstellen kann.

Digitized by Google

Lehmann's medizinische Handatlanten.

Band V.

Atlas und Grundriss
der
Hautkrankheiten

von

Hofrat Professor Dr. **Franz Mracek** in Wien.

Nach des Verfassers Tod bearbeitet von
Professor Dr. **Alb. Jesionek** in Giessen.

Dritte, bedeutend erweiterte Auflage.

Mit 109 farbigen Tafeln und 96 schwarzen Abbildungen.

Preis gut gebunden Mk. 18.—

Aus dem *„Jahrbuch über Leistungen und Fortschritte auf dem Gebiete der physikalischen Medizin" (Ueber die 2. Auflage)*: . . . Der Text ist klar und leicht verständlich, die Tafeln von wunderbarer Ausführung; das ganze Werk ein richtiges Kunstwerk, das jeder Arzt haben sollte.

Dermatitis herpetiformis Duhring.

Band VI.

Atlas der Syphilis
und der venerischen Krankheiten

mit einem

Grundriss d. Pathologie u. Therapie derselben.

Von Hofrat Professor Dr. **Franz Mracek** in Wien.

Zweite, vollständig umgearbeitete und vermehrte Auflage.

Mit 81 farbigen Tafeln nach Originalaquarellen von Maler A. Schmitson und 26 schwarzen Abbildungen.

Preis gut gebunden Mk. 16.—

Sclerosis labii superioris.

Der hochverdiente Verfasser, der in diesem Werke seine grosse Erfahrung auf dem Gebiete der Geschlechtskrankheiten in Wort und Bild niedergelegt hat, ist gerade, als er im Begriffe war, die neue Auflage zum Abschluss zu bringen, dahingegangen. Aber er hat den Text selbst noch durchgearbeitet und zu den alten Bildern 10 neue farbige Tafeln und 14 schwarze Abbildungen hinzugefügt. Die neuen Forschungsergebnisse sind bei der Darstellung der Syphilis weitgehend berücksichtigt; auch in den übrigen Kapiteln ist die Schilderung dem neuesten Stande der Wissenschaft entsprechend. Ausserordentlich anerkennenswert ist die Klarheit und Uebersichtlichkeit des kurz gefassten, aber alles Wesentliche bringenden Textes. Sowohl die farbigen wie die schwarzen Bilder sind ausgezeichnet und geben eine selten vollständige und sehr reichhaltige Illustration der venerischen Krankheiten. So wird der Wunsch der Verlagsbuchhandlung, dass die neue Auflage, die der Verfasser mit grösstem Eifer bestrebt war, den höchsten Anforderungen der Wissenschaft gemäss auszugestalten, recht vielen ein schönes Vermächtnis des Verstorbenen sein möge, sich gewiss erfüllen. Ein würdiges Denkmal ist es, das der zu früh der Wissenschaft Entrissene sich gesetzt hat!

„Dermatologische Zeitschrift."

Digitized by Google

Lehmann's medizinische Handatlanten.

Band XVIII, VII, XXXI.

Atlas und Grundriss der gesamten Augenheilkunde.

Band I (Handatlanten Band XVIII).

Atlas der äusserlich sichtbaren Erkrankungen des Auges

nebst Grundriss ihrer Pathologie und Therapie von Professor **Dr. O. Haab** in Zürich

Vierte vermehrte und verbesserte **Auflage.**

Mit 86 farbigen Abbildungen auf 46 Tafeln nach Aquarellen von Maler Johann Fink und 21 schwarzen Abbildungen im Text.

Preis gebunden **Mk. 10.—.**

Wiener klinische Wochenschrift: Der Atlas hat ja bisher von allen Seiten so ungeteilte Anerkennung gefunden, dass es überflüssig ist, noch etwas zu seinem Lobe zu sagen.

Band II (Handatlanten Band VII).

Atlas und Grundriss

der

Ophthalmoskopie und ophthalmoskop. Diagnostik.

Von Professor **Dr. O. Haab,**

Direktor der Augenklinik in Zürich.

Fünfte, verbesserte **Auflage.**

Mit 151 farbigen und 7 schwarzen Abbildungen.

Preis gebunden **Mk. 12.—.**

Monatsblätter für Augenheilkunde: Es muss mit besonderer Freude begrüsst werden, dass die Haab'sche „Ophthalmoskopie" eine so weite Verbreitung gefunden hat. Zunächst deshalb, weil diese Verbreitung identisch ist mit einer wesentlichen Verbesserung der ophthalmoskopischen Ausbildung eines grossen Teiles der heranwachsenden Aerzte; denn es ist kein Zweifel, dass alle diejenigen, welche dies Buch kaufen, der Sache mit ganz anders verständnisvollem Interesse folgen und später treu bleiben, als diejenigen, welche nichts derart besitzen. . . .

Nach vorn durchgebrochenes Sarkom der Chorioidea.

Band III (Handatlanten Band XXXI).

Atlas und Grundriss der Lehre von den Augenoperationen

von Professor **Dr. O. Haab** in Zürich.

Mit 30 farbigen Tafeln und 154 schwarzen Abbildungen von Maler J. Fink. Preis gebunden **Mk. 10.—.**

„Zentralblatt für innere Medizin". Dieses Werk des bekannten klinischen Lehrers und Ophthalmologen steht unter den gegenwärtigen Augenoperationslehren zweifellos an erster Stelle. . . .

Eine vorzügliche Ergänzung zu Band II bildet das:

Skizzenbuch

zur Einzeichnung von Augenspiegel-Bildern.

Von **Dr. O. Haab,** Professor an der Universität und Direktor der Augenklinik in Zürich.

2. Auflage. Preis in Mappe **Mk. 3.—.**

Jeder Käufer des Haab'schen Atlas' wird auch gern das Skizzenbuch erwerben da er in diesem mit geringer Mühe alle Fälle, die er in seiner Praxis zu untersuchen hat, naturgetreu darstellen kann.

Digitized by Google

J. F. LEHMANN's Verlag in MÜNCHEN.

Lehmann's medizinische Handatlanten.

Band VIII.

Atlas und Grundriss der traumatischen Frakturen und Luxationen

von **Professor Dr. H. Helferich in Kiel.**

Mit 64 farbigen und 14 schwarzen Tafeln und 316 Text-Abbildungen nach Original-Zeichnungen von Maler Bruno Keilitz. — **Achte, verbesserte und vermehrte Auflage.**

Preis gebunden Mk. 14.—

Der Grundriss genügt in vollstem Masse seinem Zweck, ein **praktisches** Hilfsbuch zu sein, das die Behandlung der Frakturen und Luxationen besonders dadurch erleichtert, dass es den Praktiker schnell und präzise über die anatomischen Verhältnisse orientiert. Trotz der Erweiterung des Inhaltes hat der Autor an seinem Prinzip festgehalten, vor allem **bildliches** Material zu liefern und von Text nur soviel zu bringen, als für die Erklärung unbedingt notwendig ist. Dadurch ist mit Glück erreicht worden, dass die umfangreiche Materie in einem verhältnismässig nicht zu starken Band bewältigt worden ist . . . . .

Es ist sicher anzunehmen, dass auch die neue Auflage alsbald in der Hand aller Studierenden, für die sie eine angenehme Ergänzung für den klinischen Unterricht bedeutet, und der praktischen Aerzte sein wird, für die der Atlas ein unentbehrlicher Ratgeber ist, der auch bei schwierigen Fragen der Diagnose nicht versagt.

Klinisch-therapeutische Wochenschrift Nr. 43, 24. Okt. 1910.

Band XVI.

Atlas und Grundriss der Chirurgischen Operationslehre

von Professor Dr. Otto Zuckerkandl, Wien.

Vierte, vermehrte und verbesserte Auflage.

Mit 45 farbigen Tafeln und 356 Abbildungen im Texte.

Preis gebunden Mk. 12.—

Das Bildermaterial in der neuen Auflage ist wieder stark vermehrt worden; 50 vorzügliche Abbildungen wurden neu aufgenommen, viele alte Bilder durch neue ersetzt.

„Wiener klinische Wochenschrift“: . . . . Unter den einschlägigen chirurgischen Atlanten gebührt dem Zuckerkandlschen eine allererste Stelle durch die Naturtreue der vortrefflichen Abbildungen, ihre richtige Auswahl und die Klarheit des auf das Wesentliche bedachten Textes. Er ist in hohem Grade geeignet, das Verständnis für die operative Chirurgie zu fördern und bildet eine sehr wertvolle Ergänzung des an der Klinik und im Operationskurs erworbenen Wissens und Könnens. Seine grosse Verbreitung ist eine wohlverdiente.

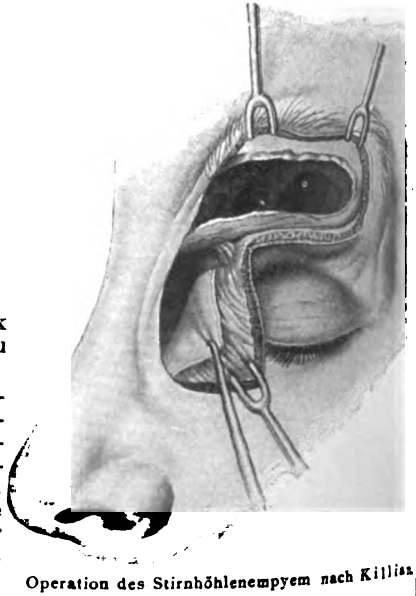

Operation des Stirnhöhlenempyem nach Killian.

Digitized by Google

Lehmann's medizinische Handatlanten.

Band IX.

Atlas des gesunden und kranken Nervensystems

nebst **Grundriss der Anatomie, Pathologie und Therapie** desselben

von Professor **Dr. Christfried Jakob,**

Vorstand des patholog. Institutes für Gehirn- und Geisteskrankheiten an der Universität Buenos-Ayres, s. Z. I. Assistent der medizinischen Klinik in Erlangen.

Mit einer Vorrede von **Prof. Dr. Ad. v. Strümpell,** Direktor der medizinischen Klinik in Erlangen.

Zweite, vollständig umgearbeitete Auflage.

Mit 105 farbigen und 120 schwarzen Abbildungen, sowie 284 Seiten Text und zahlreichen Textillustrationen.

Preis gebunden **Mk. 14.—.**

Münchener mediz. Wochenschrift: Die zweite Auflage dieses Buches ist nicht nur eine erweiterte, sondern vor allem eine verbesserte. Die Tafeln des neuen Atlas heben sich durch ihre naturgetreue Wiedergabe der Farben und der Struktur in vorteilhafter Weise von den Tafeln der 1. Auflage ab. . . Auch der Text hat manche Verbesserungen und Erweiterungen erfahren. — *Der Referent hat in den letzten Jahren die 1. Auflage stets als Nachschlagebuch während der Sprechstunden benützt und immer die gewünschte Auskunft erhalten.* *v. Hoesslin-Neuwittelsbach.*

Professor Dr. Ad. von Strümpell schreibt in seiner Vorrede zu dem vorliegenden Bande: „Jeder unbefangene Beurteiler wird, wie ich glaube, gleich mir den Eindruck gewinnen, dass die Abbildungen alles leisten, was man von ihnen erwarten darf. Sie geben die tatsächlichen Verhältnisse in deutlicher und anschaulicher Weise wieder und berücksichtigen in grosser Vollkommenheit fast alle die zahlreichen und wichtigen Ergebnisse, zu denen das Studium des Nervensystems in den letzten Jahrzehnten geführt hat. Dem Studierenden, sowie dem mit diesem Zweige der medizinischen Wissenschaft noch nicht näher vertrauten praktischen Arzt ist somit die Gelegenheit geboten, sich mit Hilfe des vorliegenden Atlasses verhältnismässig leicht ein klares Bild von dem jetzigen Standpunkte der gesamten Neurologie zu machen."

Band XXIX.

Atlas und Grundriss der Allgemeinen Diagnostik und Therapie der Nervenkrankheiten

von **Dr. W. Seiffer,**

Professor an der Universität und Oberarzt an der Nervenklinik der Kgl. Charité, Berlin.

Mit 26 farbigen Tafeln nach Originalen von Maler **G. Hammerschmidt** und Maler **M. Landsberg** und 264 Textabbildungen.

Preis gut gebunden ***Mk. 12.—.***

. . . Die mit freigebigster Hand gespendeten Abbildungen entstammen zum grössten Teil der Charité. Sie stellen durchweg die interessantesten Typen dar. Wenn das Buch nichts weiter bieten würde, müsste es schon einzig in seiner Art genannt werden. Die Hauptaufgabe, an der Hand dieser Figuren einen streng wissenschaftlichen und dabei doch leicht flüssigen und ansprechenden Text herzustellen, hat der bekannte Verfasser mit nicht zu übertreffender Geschicklichkeit gelöst . . Das Werk ist unter den Augen unseres Altmeisters Jolly entstanden und hat seinen Beifall gefunden; es wird jedem Freude bereiten, der es in die Hand nimmt.

„Deutsche Medizinal-Zeitung" Berlin.

Digitized by Google

J. F. LEHMANN's Verlag in MÜNCHEN.

Lehmann's medizinische Handatlanten.

Band X.

Atlas und Grundriss der Bakteriologie

und

Lehrbuch der speziellen bakteriolog. Diagnostik.

Von Professor Dr. **K. B. Lehmann** und Professor Dr. med. et phil. **R. O. Neumann**

in Würzburg in Giessen.

Band I: Atlas mit za. 700 farbigen Abbildungen auf 79 Tafeln;

Band II: Text 730 Seiten mit 30 Bildern.

Fünfte vermehrte und verbesserte Auflage. — Preis der zwei Bände gebunden Mk. 20.—.

Münchener mediz. Wochenschrift: Sämtliche Tafeln sind mit ausserordentlicher Sorgfalt und so naturgetreu ausgeführt, dass sie ein glänzendes Zeugnis von der feinen Beobachtungsgabe sowohl, als auch von der künstlerisch geschulten Hand des Autors ablegen.

Bei der Vorzüglichkeit der Ausführung und der Reichhaltigkeit der abgebildeten Arten ist der Atlas ein wertvolles Hilfsmittel für die Diagnostik, namentlich für das Arbeiten im bakteriologischen Laboratorium, indem es auch dem Anfänger leicht gelingen wird, nach demselben die verschiedenen Arten zu bestimmen. Von besonderem Interesse sind in dem 1. Teil die Kapitel über die Systematik und die Abgrenzung der Arten der Spaltpilze. Die vom Verfasser hier entwickelten Anschauungen über die Variabilität und den Artbegriff der Spaltpilze mögen freilich bei solchen, welche an ein starres, schablonenhaftes System sich weniger auf Grund eigener objektiver Forschung, als vielmehr durch eine auf der Zeitströmung und unerschütterlichem Autoritätsglauben begründete Voreingenommenheit gewöhnt haben, schweres Bedenken erregen. Allein die Lehmannschen Anschauungen entsprechen vollkommen der Wirklichkeit und es werden dieselben gewiss die Anerkennung aller vorurteilslosen Forscher finden. — —

Prof. Dr. Hauser.

Band XI/XII.

Atlas und Grundriss der patholog. Anatomie.

Von Obermedizinalrat Professor **Dr. O. v. Bollinger.**

Mit 135 farbigen Tafeln nach Originalen von Maler A. Schmitson und 68 Textabbildungen.

Zweite, stark vermehrte Auflage.

Preis jedes Bandes gebunden Mk. **12.—.**

Zentralblatt für innere Medizin. Auch wer weit in seiner Kunst vorgeschritten ist, wird das Buch gern zur Hand nehmen und an der lebendigen Wiedergabe der anatomischen Bilder, sowie an der durchsichtigen Klarheit des begleitenden Textes seine helle Freude haben. — Bollinger ist von der richtigen Voraussetzung ausgegangen, dass nur die farbige Nachbildung eine annähernde Vorstellung von der natürlichen Erscheinungsform der Präparate geben kann, und er hat deshalb die Mehrzahl seiner bildlichen Darstellungen in natürlichen Farben wiedergegeben. Zu der einfachen Zeichnung griff er nur, wo es sich im wesentlichen um die Darstellungen von Formen handelte. Bei der Auswahl der Präparate hat ihn der feine Instinkt des gewiegten akademischen Lehrers geleitet, so dass nichts Wesentliches vergessen, das Werk aber auch durch Nebensächlichkeiten nicht unnötig beschwert ist. Die gleichen Vorzüge zeichnen den begleitenden Text aus. In knapper, ungemein durchsichtiger und fliessender Darstellung ziehen die Bilder der pathologischen Anatomie an unseren Augen vorüber, geistvoll beleuchtet von eindringender physiopathologischer Erkenntnis.

Die zweite Auflage ist wesentlich vermehrt und verbessert. 12 farbige Tafeln und 14 Textillustrationen sind neu hinzugekommen und mehrere Tafeln der ersten Auflage sind durch bessere ersetzt Auch an den Text hat B. seine feilende Hand angelegt, so dass das Werk in tadelloser Verfassung an die Oeffentlichkeit tritt. Die warme Aufnahme, welche die erste Auflage erfuhr, und welche schon nach so kurzer Zeit eine neue erforderlich machte, ist begründet in der geschickten Art, wie durch das Werk von B. einem tief gefühlten Bedürfnisse abgeholfen wurde.

Unverricht (Magdeburg).

Digitized by Google

J. F. LEHMANN's Verlag in MÜNCHEN.

Lehmann's medizinische Handatlanten.

Band XIII.

Atlas und Grundriss der Verbandlehre

für Studierende und Aerzte

von **Dr. Albert Hoffa,**
a. o. Professor an der Universität Berlin,
Geh. Medizinalrat, Direktor der Universitäts-Poliklinik
für orthopädische Chirurgie.

Nach des Verfassers Tod bearbeitet
von
Privatdozent **Dr. Rudolf Grashey,** München.

Heftpflasterverband bei kindlichem Nabelbruch.

Vierte, wesentlich vermehrte Auflage,
mit 170 Tafeln und 134 Textabbildungen.

Preis gut gebunden Mk. 10.—.

Deutsche medizin. Wochenschrift:
. . . Wir können das Buch nach jeder Richtung hin aufs wärmste empfehlen. Es ist mit seinen künstlerisch ausgeführten Tafeln und mit seinem knapp gefassten, leicht verständlichen Texte ein ausgezeichneter Führer für die Studierenden, ein vortreffliches Nachschlagebuch für den praktischen Arzt.

Deutsche Aerztezeitung, Berlin: Dieses Buch bildet den 13. Band der rühmlichst bekannten Lehmannschen medizin. Handatlanten und teilt alle die an diesen billigen Prachtwerken längst von der gesamten medizinischen Welt geschätzten Vorzüge. Es gibt zunächst die einfachen Verbände, die Binden- und Tücherverbände, behandelt dann die Wundverbände, demonstriert die Lagerungsverbände, die verschiedenen Arten der Kontentivverbände in den beiden Gruppen der Schienen und der erhärtenden Verbände und schliesst mit den Zug- und Druckverbänden. Sämtliche Formen sind durch vorzügliche Abbildungen illustriert.

Atlas und Grundriss der inneren Diagnostik.

Von Professor **Dr. Steyrer** und Professor **Dr. Strauss** in Berlin.

Mit zirka 70 farbigen Tafeln. Preis zirka **Mk. 14.—.**

Erscheint im Frühjahr 1911.

Digitized by Google

J. F. LEHMANN's Verlag in MÜNCHEN.

Lehmann's medizinische Handatlanten.

Band XVII.

Atlas und Grundriss der Gerichtlichen Medizin

unter Benutzung von

E. v. Hofmann's Atlas der Gerichtlichen Medizin

herausgegeben von

Dr. Georg Puppe, Professor der Gerichtlichen Medizin in Königsberg i. Pr.

46 Bogen Text mit 70 vielfarbigen Tafeln nach Originalen von Maler A. Schmitson und 204 schwarzen Abbildungen.

Preis in 2 Bänden gebunden **M. 20.—**

Berliner klinische Wochenschrift: „Puppe hat den bewährten Hofmannschen Atlas in veränderter Gestalt herausgegeben. Zu dem ursprünglichen Atlas hat er einen Grundriss der gerichtlichen Medizin geschrieben. Aus einem Bande sind deren zwei mit zusammen 692 Seiten geworden. Die Zahl der farbigen Tafeln ist von 56 auf 70, diejenige der schwarzen Abbildungen von 193 auf 204 gestiegen. Zu begrüssen ist die Aufnahme der neueren Methoden der Identitätsbestimmungen am Lebenden, der Anthropometrie und der Daktyloskopie, sowie des Anhanges: Die gerichtsärztliche Untersuchung von Wohnungen. . . . "

Besonders sei darauf hingewiesen, dass Verf. auch die in das Gebiet der gerichtlichen Medizin gehörenden Kapitel der versicherungsrechtlichen Medizin voll berücksichtigt.

Der Text gruppiert sich folgendermassen: Gerichtsärztliche Technik — Körperverletzungen — Der gewaltsame Tod (allgemeiner und spezieller Teil) — Geschlechtliche Verhältnisse — Die Untersuchung des Gesundheitszustandes und der Körperbeschaffenheit ohne vorhergegangene Körperverletzung (Anhang: gerichtsärztliche Untersuchung von Wohnungen) — Zurechnungsfähigkeit.

Band XIX.

Atlas und Grundriss der Unfallheilkunde

sowie der

Nachkrankheiten der Unfallverletzungen.

Von **Dr. Ed. Golebiewski** in **Berlin.**

Mit 40 farbigen Tafeln, nach Originalen von Maler **J. Fink** und 141 schwarzen Abbildungen.

Preis gebunden Mk. 15.—

Berliner klinische Wochenschrift: Die rühmlichst bekannte Lehmannsche Atlantensammlung ist durch dieses ausgezeichnete Werk wieder um ein wertvolles Glied vermehrt. Verfasser meint in der Vorrede mit Recht, dass es eine bisher noch bestehende Lücke in der medizinischen Literatur ausfülle. Der Text des Buches, das auf einer 13jährigen Erfahrung aus 5245 eigenen Beobachtungen des Verfassers basiert, ist in der Weise angeordnet, dass nach einer die bei der Unfallheilkunde vorkommenden Begriffe erläuternden Einleitung die Verletzungen zunächst in einem allgemeinen, darauf in einem speziellen Teile abgehandelt werden. 40 farbige, von Künstlerhand hergestellte Abbildungen mannigfachster Verletzungen und ihrer Folgezustände, sowie 141 sonstige bildliche Darstellungen, meist Röntgen-Aufnahmen aus Verfassers Institut, illustrieren in anschaulichster Weise das im Text Gesagte. — Der Atlas wird für jeden Arzt, der sich mit Unfallkunde zu beschäftigen hat, ein sehr erwünschter und unentbehrlicher Ratgeber sein; auch nichtärztliche Personen, die in der Unfallversicherung tätig sind, werden wertvolle Fingerzeige daraus entnehmen können.

Digitized by Google

J. F. LEHMANN's Verlag in MÜNCHEN.

Lehmann's medizinische Handatlanten.

Band XXII.

Atlas und Grundriss
der
Allgemeinen pathologischen Histologie
von

Professor **Dr. Hermann Dürck** in München.

Mit 77 vielfarbigen lithographischen und 31 zum Teil zweifarbigen Buchdruck-Tafeln nach Originalen von Maler K. Dirr und Universitätszeichner C. Krapf.

Preis gebunden **Mk. 20.—**

Durch die farbenprächtigen Abbildungen dieses Werkes fühlt sich jeder, der es betrachtet, vor ein Mikroskop versetzt, durch das er meisterhaft hergestellte, frisch und schön gefärbte Schnitte betrachtet.

Jeder Tafel steht voran eine knappe, klare Erläuterung der einzelnen Bilder, während sich darunter ein fortlaufender Text befindet, aus dem alles Wissenswerte über die entsprechende Krankheit und über die allgemeinen Krankheitsursachen kurz aber klar zu ersehen ist.

Das Werk wird vielen Gelegenheit geben, sich die Bilder aus der Studienzeit wieder in das Gedächtnis zurückzurufen. Vielen wird es auch eine willkommene Ergänzung der Lehrbücher der allgemeinen und der eingehenderen Lehre von den Krankheiten sein, deren Abbildungen grösstenteils nicht so sprechende Naturtreue besitzen, weil sie meist zu Lehrzwecken entweder zeichnerisch vereinfacht oder aus mehreren Bildern zusammengestellt sind.

D. hat die Abbildungen mit grossem Verständnis und glücklichem Griffe ausgewählt und für ihre naturgetreue Wiedergabe durch einen berufenen Zeichner, sowie durch sorgfältigen Abdruck Sorge getragen . . .

Schmidt's Jahrbücher der gesamten Medizin.

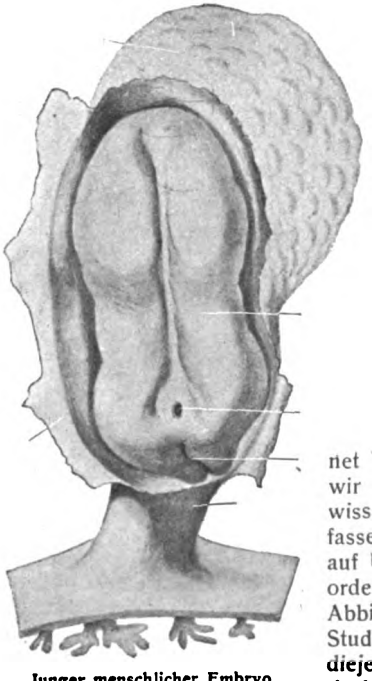

Junger menschlicher Embryo (plastische Rekonstruktion).

Band XXXV.

Atlas und Grundriss der Embryologie der Wirbeltiere und des Menschen.

Von

Professor **Dr. A. Gurwitsch,** St. Petersburg.

22 Bogen Text, mit 143 vielfarbigen Abbildungen auf 59 Tafeln und 186 schwarzen Abbildungen im Text.

Preis gut gebunden **Mk. 12.—**

Deutsche medizin. Presse: In klarer, zusammenfassender Form zeichnet Verfasser auf der Basis der vergleichenden Anatomie dasjenige, was wir von der Entwicklungsgeschichte der Säugetiere und des Menschen wissen. Auf Theorien, auf Streitfragen in der Embryologie geht der Verfasser darum nur mit wenigen Worten ein, wobei er allerdings eigene, auf Untersuchungen gestützte Ansichten eingehend hervorhebt. Ausserordentlich instruktiv sind die überaus zahlreichen, sehr schönen und klaren Abbildungen. Das Buch eignet sich vornehmlich als Repetitorium für Studenten und für Aerzte, insbesondere aber empfehlenswert ist es für diejenigen Aerzte, die sich mit Embryologie früher nur wenig befasst haben; sie können daraus die Entwicklungsgeschichte schnell nnd leicht erlernen.

Digitized by Google

J. F. LEHMANN's Verlag in MÜNCHEN.

Lehmann's medizinische Handatlanten.

Band XXIII.

Atlas und Grundriss
der
orthopädischen Chirurgie
von
Dr. W. Lüning und Dr. W. Schulthess,

Privatdozenten in Zürich.

Mit 16 farbigen Tafeln und 366 schwarzen Textabbildungen. Preis gebunden **Mk. 16.–.**

Das Erscheinen dieses Werkes ist um so mehr mit Freude zu begrüssen, als es bisher an einem knapp gefassten, nur das Wesentliche bietenden Grundriss auf dem zu berechtigter wissenschaftlicher Selbstständigkeit gediehenen Gebiete der orthopädischen Chirurgie gefehlt hat. Die Verfasser haben es in äusserst geschickter Weise verstanden, eine Auswahl unter der Fülle des Wissenswerten zu treffen, und zwar so, dass praktisch wichtiges eingehend behandelt, seltenere Affektionen dagegen nur der Vollständigkeit halber angeführt worden sind. — Eingeteilt ist das Buch in einen allgemeinen und speziellen Teil. Der allgemeine zerfällt in drei Unterabteilungen: „Die Besprechung der kongenitalen und der erworbenen Deformitäten, ihre Behandlung in grossen Zügen" und einen Anhang: „Die technischen Gruppen der Behandlungsmethoden", nämlich Gymnastik, maschinelle Gymnastik, operative Orthopädie und Portativapparate und Verbände.

Hoffa-Würzburg. **Deutsche medizinische Wochenschrift.**

Band XXIV.

Atlas und Grundriss der Ohrenheilkunde

Unter Mitwirkung von Hofrat Professor **Dr. A. Politzer** in Wien,
herausgegeben von Privatdozent **Dr. Gustav Brühl,** Ohrenarzt in Berlin.

Zweite umgearbeitete und erweiterte Auflage.

Mit 265 farbigen Abbildungen auf 47 Tafeln und 163 Textabbildungen nach Originalen der Maler **G. Hammerschmidt, M. Landsberg** und **A. Schmitson.**

Preis gut gebunden **Mk. 12.—.**

Die **Deutsche Medizinal-Zeitung, Berlin,** schreibt: Es ist ganz begreiflich, dass die erste Auflage dieses vortrefflichen Werkes schon in französischer, englischer und russischer Uebersetzung erschienen ist. Ist es doch geradezu wunderbar, welche Fülle des Wissenswerten in klarer, übersichtlicher Anordnung, illustriert mit ausgezeichneten Abbildungen und erläutert durch eine umfassende, aber sehr prägnante Beschreibung, hier dem Arzt und Studierenden für einen geringen Preis geboten wird. Es ist ein vortreffliches Repetitorium für jeden, der sich der Ohrenheilkunde widmet, und kann dem Studierenden zur Einführung, aber auch dem praktischen Arzt zur Belehrung und als Nachschlagewerk in gleich hohem Masse empfohlen werden.

Digitized by Google

Lehmann's medizinische Handatlanten.

Band XXV.

Atlas und Grundriss der Unterleibsbrüche.

Von

Professor **Dr. Georg Sultan, Berlin.**

Mit 36 farbigen Tafeln und 83 schwarzen Textabbildungen.

Preis gebunden **Mk. 10.—**

Wiener medizinische Presse: Der 25. Band der rühmlichst bekannten Lehmannschen Handatlanten ist diesmal einem der wichtigsten Kapitel der praktischen Chirurgie, der Lehre von den Unterleibsbrüchen, gewidmet. Sowohl die farbigen Tafeln, als auch die schwarzen Figuren sind von einer Naturtreue und einer Genauigkeit in der Ausführung, die nichts zu wünschen übrig lässt. Der erläuternde Text ist knapp, genügt aber vollauf, um den Leser über die wichtigsten Kapitel der Herniologie genau zu informieren. Im allgemeinen Teile ist auch ein Abschnitt über die Begutachtung von Unterleibsbrüchen in der Unfallspraxis enthalten. — Das Buch, dessen Ausführung eine vorzügliche ist, kann bestens empfohlen werden.

Band XXXII.

Atlas und Grundriss

der

Kinderheilkunde

von

Dr. R. Hecker und **Dr. J. Trumpp**

Privatdozenten an der Universität München.

30 Bogen 8°. Mit 48 farb. Tafeln und 144 schwarzen Textabbildungen.

Preis gut gebunden **Mk. 16.—**

„Medizinisch-chirurgisches Zentralblatt": Lehmanns Handatlanten haben eine ebenso originelle wie schätzenswerte Bereicherung erfahren. . . . . Mit dem fortschreitenden Studium des Werkes wuchs aber unsere freudige Ueberraschung, die zur aufrichtigen Bewunderung der Autoren sowohl, als des Verlages sich steigerte, welche in Anlage und Ausführung ein Werk schufen, das als unerreicht bezeichnet werden kann. Von einem näheren Eingehen auf die Vorzüge und Schönheiten des Buches kann ich füglich absehen. Wird es doch bald in der Bibliothek keines Arztes mehr fehlen.

„Wiener klinische Wochenschrift": . . . Der Text kann als ein ausgezeichnetes Repetitorium der Kinderheilkunde bezeichnet werden. Die Verfasser haben bei vollständiger Berücksichtigung der neuesten Ergebnisse auf dem Gebiete der Pädiatrie jedes Krankheitsbild sowohl in bezug auf Symptome und Verlauf, als auch auf Diagnose und Therapie kurz und übersichtlich dargestellt.

„Archiv für Kinderheilkunde": . . . Die Verfasser können sich dem befriedigenden Gefühl hingeben, das Beste geschaffen zu haben, was es bisher in dieser Art gibt.

Ausgesprochenes infantiles Myxoedem.

Digitized by Google

Lehmann's medizinische Handatlanten.

Band XXVII. Atlas und Grundriss der Psychiatrie

von Dr. phil. et med. **Wilhelm Weygandt,** Professor der Psychiatrie an der Universität Würzburg.

43 Bogen Text, 24 farbige Tafeln nach Originalen von Maler **Joh. Fink** und Maler **W. Freytag,** 276 Textabbildungen und eine Anstaltenkarte.

Preis gut gebunden Mk. 16.—.

Aus Urteilen:

Da das Werk nicht nur eine höchst lehrreiche bildliche Darstellung gibt, sondern auch durch eine vortreffliche klinische Abhandlung über das gesamte Gebiet der Psychiatrie ein vollständiges Lehrbuch bildet, kann man ihm eine sehr günstige Aufnahme voraussagen.

Zeitschrift für Medizinalbeamte.

Das Werk verdient unsere volle Anerkennung. *Zeitschrift für Psychologie.*

Das Buch kommt einem dringenden Bedürfnis des Praktikers entgegen, für den es geradezu unentbehrlich ist.

Medizin.-chirurg. Zentralblatt.

Katatoniker mit Katalepsie.

Band XXVI. Atlas und Grundriss der Zahnärztlichen Orthopädie

von Zahnarzt **Emil Herbst,** D. D. S. in Bremen.

XX und 404 Seiten 8° mit 3 vielfarbigen lithographischen Tafeln und 438 zum Teil farbigen Abbildungen.

Preis gut gebunden Mk. 14.—.

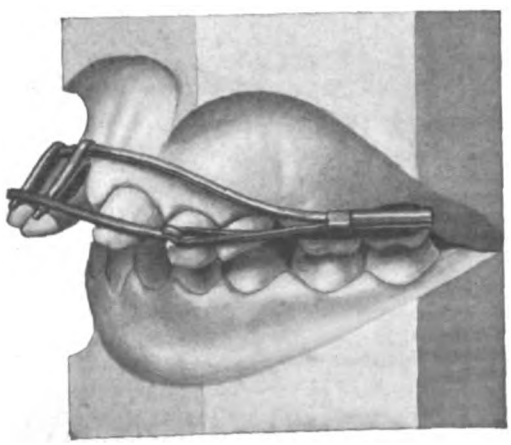

Apparat zur Behandlung der Vorderzähne bei Prognathie.

Die Orthodontie ist ein Zweig der praktischen Zahnheilkunde, welcher erst in jüngster Zeit stark bearbeitet und ausgebaut wird. Die Regulierung von schiefstehenden Zähnen und anormalen Bissarten geschieht nicht allein aus kosmetischen Gründen, sondern im Interesse des Kauaktes, der Sprache, der Nasenatmung und des Schutzes der Zähne gegen Karies. Herbst teilt den Stoff in der Weise ein, dass er zunächst die Propädeutik eingehend bespricht und dann die Behandlung der Anomalien an zahlreichen Einzelfällen erklärt. Der Behandlung der Nasenstenose und der Narbendehnung nach Verletzungen oder Operationen an den Kiefern sind besondere Kapitel gewidmet. Die zahlreichen Abbildungen erleichtern das Verständnis der beschriebenen Fälle, sodass dieses Buch wertvolle Anregungen für den Praktiker enthält.

Deutsche mediz. Wochenschrift.

Digitized by Google

Lehmann's medizinische Atlanten.

Band XXX.

Lehrbuch und Atlas der

Zahnheilkunde

mit Einschluss der Mundkrankheiten

von

Dr. med. et phil. Gustav Preiswerk,

Lektor an der Universität Basel.

Zweite, verbesserte und vermehrte Auflage.

Mit 50 vielfarb. Tafeln u. 141 Textabbildungen.

Preis gut gebunden Mk. 14.—.

Zeitschrift für Zahnärztl. Orthopädie. Dieses Buch bildet eine wertvolle und notwendige Ergänzung der vorhandenen zahnärztlichen Lehrbücher. Denn es verfügt über eine grosse Anzahl der prächtigsten Abbildungen, die hinsichtlich Ausführung und Auswahl als mustergültig zu bezeichnen sind. Das vom Lehmannschen Verlag wohl zuerst im grossen durchgeführte Prinzip, das Wort durch das Bild zu ergänzen, bietet gerade für die Zahnheilkunde, die so viel sinnliche Beobachtung erfordert, die allergrössten Vorteile. Aber auch über den Text ist nur Lobenswertes zu berichten. Er ist leicht, aber doch gründlich geschrieben, berücksichtigt eingehend das Historische und übersieht auch das Neueste nicht. Angenehm berührt, dass die theoretischen Gebiete wie etwa Anatomie sofort zu den praktischen Problemen in Beziehung gesetzt werden, dass z. B. anatomische Besonderheiten sofort in ihrer Bedeutung für pathologische Prozesse gewürdigt werden. Das prägt sich dann um vieles leichter ein. Auf die normale und die pathologische Histologie ist besonderer Wert gelegt. Abbildungen, die an die Klarheit mikroskopischer Bilder heranreichen, sind in grosser Auswahl vorhanden. Wir wünschen dem Buche eine grosse Verbreitung.

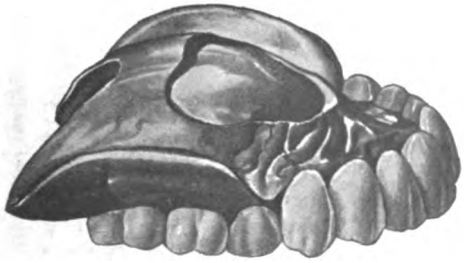

Band XXXIII.

Lehrbuch und Atlas der

Zahnärztlichen Technik

von **Dr. med. et phil. Gustav Preiswerk,**

Lektor an der Universität Basel.

Mit 21 vielfarb. Tafeln u. 362 schwarzen u. farbigen Abbildungen.

Preis gut gebunden Mk. 14.—.

Prager medizin. Wochenschrift: Das uneingeschränkte Lob, das vor drei Jahren an dieser Stelle dem Lehrbuch und Atlas der Zahnheilkunde des gleichen Autors aus demselben Verlage gespendet wurde, gebührt in gleichem Masse dem vorliegenden Bande über zahnärztliche Technik. Soweit es überhaupt möglich ist, eine so eminent praktische Disziplin in Büchern zu lehren, ist dies P. voll und ganz gelungen. Da das Buch keine technischen Kenntnisse voraussetzt, ist es besonders Aerzten, die sich der Zahnheilkunde widmen wollen, oder jenen praktischen Aerzten, die sich für unser Spezialfach interessieren, wärmstens zu empfehlen. Aber auch der eigentliche Zahnarzt, der sein Fach schon beherrscht, wird daraus sehr viel noch lernen können, weil der Autor eigene und fremde Erfahrungen eingehend erörtert . . . .

Die Zahnkunst, Breslau: . . . Was aber dem Werke einen ganz besonderen Wert verleiht, das sind die geradezu wundervollen bunten Illustrationen, die hier technische Arbeiten in einer Vollendung veranschaulichen, wie wir sie bisher noch niemals sahen. Es ist eben das neue Preiswerksche Buch wieder ein Beweis, mit welcher Sorglalt und Liebe der Lehmannsche Verlag seine Werke ausstattet . . .

Digitized by Google

J. F. LEHMANN's Verlag in MÜNCHEN.

Lehmann's medizinische Handatlanten.

Band XXXIV.

Grundriss und Atlas der Allgemeinen Chirurgie

von Professor **Dr. Georg Marwedel.**

Mit 30 farbigen Tafeln und 171 Textabbildungen nach Originalen von Maler Arthur Schmitson.

Preis gut gebunden **Mk. 12.—.**

Ohne je in den Fehler der kurzen Kompendien zu verfallen, die oft in dem Bestreben kurz zu sein, allzu knapp sind und wichtige Punkte flüchtig berühren oder schematisieren, hat Marwedel in knapper, aber überaus klarer und lichtvoller Weise das gesamte Gebiet der allgemeinen Chirurgie dargelegt und alles Wissenswerte, alle erprobten Neuerungen und Fortschritte der Chirurgie, besonders aber auch, soweit sie das Interesse des Chirurgen beanspruchen, die Bakteriologie und Serumtherapie berücksichtigt. – Es dürfte kaum ein Buch existieren, das z. B. in so knapper und dabei klarer Weise Asepsis und Antisepsis, Vorbereitung zur Operation usw. bespricht, oder in so wenigen Worten so übersichtlich und lehrreich Nerven- und Lokalanästhesie auseinandersetzt. Gut gelungene Bilder, sowohl einzelner Erkrankungen oder Handgriffe, als auch mikroskopischer Präparate und eine Reihe schöner farbiger Tafeln unterstützen das Verständnis der Lektüre wesentlich. So sei das Werk nochmals dem Kreise der Studierenden und praktischen Aerzte warm empfohlen.

Medizinische Blätter, Wien.

Band XXXVI und XXXVII.

Grundriss und Atlas der Speziellen Chirurgie

von Professor **Dr. Georg Sultan** in Berlin.

Band I: Mit 40 vielfarb. Tafeln und 218 zum Teil zwei- und dreifarbigen Textabbildungen nach Originalen von Maler Arthur Schmitson. Text: 29 Bogen 8°.

Preis gut gebunden Mk. 16.—.

Band II: Mit 40 vielfarb. Tafeln und 261 zum Teil zwei- und dreifarbigen Textabbildungen nach Originalen von Maler Arthur Schmitson. Text: 39 Bogen 8°.

Preis gut gebunden Mk. 16.—.

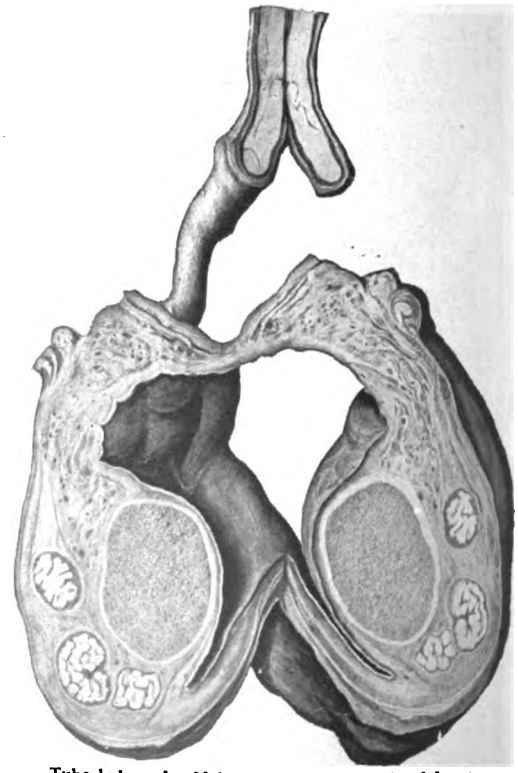

Tuberkulose des Nebenhodens und des Vas deferens.

Das anlässlich des Erscheinens des ersten Bandes an dieser Stelle besprochene Werk liegt nunmehr vollendet vor. Der zweite Band enthält die Chirurgie der Bauchdecken, des Magendarmkanals, der Gallenwege, des Pancreas, der Milz, des Urogenitaltractus, des Beckens und die gesamte Extremitätenchirurgie. Die Mehrzahl der Abbildungen entstammt dem Krankenmaterial des Verfassers; einzelne Präparate und Bilder stammen aus den Sammlungen von Hildebrand, Nauwerck, Braun und Gutzeit.

Die Gesamtanlage des Buches muss als durchaus gelungen bezeichnet werden. Die von Kunstmaler Schmitson hergestellten Abbildungen lassen weder an Naturtreue, noch an künstlerischer Vollendung etwas zu wünschen übrig. Der begleitende Text ist trotz der durch die ganze Anlage, welche den Schwerpunkt in die Abbildungen verlegt, gebotenen Kürze überaus klar und instruktiv. *Die weitgehende Berücksichtigung der kleinen Chirurgie (Unguis incarnatus, Punctio abdominis, Phimose usw.) sowie des grossen und wichtigen Gebietes der Frakturen und Luxationen macht das Werk zu einem ebenso wertvollen Führer und Berater für den ärztlichen Praktiker, wie zu einer ausgezeichneten Unterstützung für den klinischen Unterricht.*

Berliner klinische Wochenschrift.

Digitized by Google

J. F. LEHMANN's Verlag in MÜNCHEN.

Lehmann's medizinische Atlanten.

Neue Folge in Quartformat. Band V.

Atlas typischer Röntgenbilder vom normalen Menschen

ausgewählt und erklärt nach chirurgisch-praktischen Gesichtspunkten, mit Berücksichtigung der Varietäten und Fehlerquellen, sowie der Aufnahmetechnik.

Von Privatdoz. **Dr. med. Rud. Grashey,** Assist.-Arzt der k. chirurg. Klinik zu München.

Mit 97 Tafelbildern (Autotypien) in Originalgrösse und 42 Konturzeichnungen (davon 11 als Ueberdruck), ferner 14 schematischen Figuren im Einleitungstext.

Preis gut gebunden ***Mk. 16.—.***

Nur eines soll hier hervorgehoben werden, nämlich, dass die **Bilder alle ohne Ausnahme tadellos** genannt werden können. Keine Aufnahme könnte schärfer, klarer und deutlicher gemacht werden, als sie Verfasser angefertigt hat. Der Atlas gibt durchweg ein glänzendes Bild, wie weit schon jetzt die Technik der Röntgenphotographie gediehen ist, aber er legt auch ein ebenso glänzendes Zeugnis ab für den Bienenfleiss des Verfassers. Die vornehme Ausstattung des Atlas, die stets klare Darstellung, die vorzügliche Reproduktion lassen das Studium des Werkes zu einem hohen Genuss werden. *(Deutsche Aerzte-Zeitung.) Goldstein-Berlin.*

Band VI.

Atlas chirurgisch-pathologischer Röntgenbilder

mit 240 autotypischen, 105 photographischen Bildern, 66 Skizzen und erläuterndem Text.

Von Privatdozent **Dr. Rudolf Grashey,** Assistenzarzt der k. chirurg. Klinik zu München.

Preis gut gebunden ***Mk. 22.—.***

Eine gewaltige Summe von Arbeit liegt dem prächtigen Werk zugrunde. Sie wird belohnt werden durch den bewundernden und uneingeschränkten Dank aller Fachgenossen gegenüber dessen Verfasser wie auch dem Verlag, der für die Ausstattung grosse Opfer gebracht hat.

(Zentralbl. f. Orthopädie.) Vulpius-Heidelberg.

Band VII.

Atlas und Grundriss der

Röntgendiagnostik in der inneren Medizin.

Bearbeitet von

Professor **Dr. Beck,** New-York. — Professor **Dr. Brauer,** Marburg. — **Dr. Franz M. Groedel,** Bad Nauheim. — **Dr. Georg Fedor Haenisch,** Hamburg. — Professor **Dr. Friedrich Jamin,** Erlangen. — **Dr. Alban Koehler,** Wiesbaden. — Professor **Dr. Paul Krause,** Jena. — Professor **Dr. Gustav Spiess,** Frankfurt a. M. — Privatdozent **Dr. med. et phil. Anton Steyrer,** Berlin.

Herausgegeben von **Dr. med. Franz M. Groedel.**

Mit 297 Abbildungen auf 12 photographischen und 44 autotypischen Tafeln und mit 114 Textabbildungen.

Preis gut gebunden ***Mk. 24.—.***

Inhalt: **Die spezielle Röntgentechnik des Internisten. — Die Untersuchung der Respirationsorgane.** Obere Luftwege. Normales Thoraxbild. Zwerchfell und Atmung. Trachea. Mediastinaltumoren. Bronchialerkrankungen. Tuberkulose. Pneumonie und übrige Lungenerkrankungen. Pleuraerkrankungen. — **Die Untersuchung der Zirkulationsorgane.** Die Erkrankungen des Perikards. Herz. Gefässerkrankungen. — **Die Untersuchung des Verdauungstraktus.** Oesophagus. Magen-Darmkanal. Leber- und Gallenblase. — **Die Röntgenuntersuchung des uropoetischen Systems. — Die Röntgendiagnose der Erkrankungen des Skeletts.** — Literaturverzeichnis. Register.

Zentralblatt für innere Medizin: . . . Bewährte Mitarbeiter, unter denen wir die besten Namen finden, haben bereitwillig ihr Wissen und Können in den Dienst des Unternehmens gestellt, und so ist ein Werk zustande gekommen, das als eine bedeutsame Erscheinung auf diesem Gebiete betrachtet werden muss. Alles was der Internist braucht, ist in dem Grundriss eingehend auseinandergesetzt, insbesondere ist der Technik ein grosses Kapitel gewidmet, und für diejenigen, welche sich für ein besonderes Gebiet interessieren und auf demselben wissenschaftlich weiter arbeiten wollen, gibt ein Literaturverzeichnis von zwei Druckbogen einen zuverlässigen und erschöpfenden Führer. *Unverricht (Magdeburg).*

Digitized by Google

Lehmann's medizinische Atlanten. Neue Folge in Quartformat.

Band VIII:

Für Amtsärzte, Krankenhäuser und Sanatorien nahezu unentbehrlich:

Atlas und Lehrbuch der HYGIENE

mit besonderer Berücksichtigung der Städte-Hygiene.

In Verbindung mit hervorragenden Fachmännern herausgegeben von

Professor Dr. W. Prausnitz,

Vorstand des hygienischen Instituts der Universität Graz.

Inhaltsverzeichnis:

Vorwort, Einleitung. — **Aufgabe der Bauordnungen,** Professor Dr. W. Prausnitz, Graz. **Oeffentliche Strassen, Plätze und Anlagen,** Ingenieur H. Stillkrauth, München. **Planliche Darstellung von Hochbauten,** Oberingenieur R. Kloss, Graz. **Baustoffe und Baugefüge,** Professor E. von Mecenseffy, München. **Entwurf, Ausführung und Benützung von Hochbauten,** Professor Dr. H. Hammerl und Oberingenieur R. Kloss, Graz. **Familienhäuser-Kolonien, Gartenstädte,** Architekt C. Ebert, München. **Arbeiterwohnungen (Kleinwohnungen),** Professor Dr. W. Prausnitz, Graz. **Wasserversorgung,** Professor Dr. Ph. Forchheimer, Graz. **Lüftung und Heizung, Bade-Einrichtungen, Dampfwäscherei,** Dipl.-Ingenieur H. Recknagel, München. **Beleuchtung,** Stadtrat H. Metzger, Bromberg. **Abfallstoffe und ihre Beseitigung,** Oberingenieur A. Kleinschroth, München. **Müll-Beseitigung und -Verwertung,** Stadtrat H. Metzger, Bromberg. **Entstaubungsapparate,** Stadtrat H. Metzger, Bromberg. **Die Hygiene des Schulgebäudes,** I. Stadtbaumeister Hennig, Dresden. **Schulbänke,** Privatdoz. Dr. A. Wittek, Graz. **Krankenhäuser,** Baurat A. G. Stradal, Wien. **Tuberkuloseheilstätten und Erholungsstätten,** Professor Dr. Th. Pfeiffer, Graz. **Baracken,** Professor Dr. Th. Pfeiffer, Graz. **Rettungswesen und Krankentransport,** Seesanitätsarzt Dr. M. Kaiser, Triest. **Desinfektion,** Professor Dr. P. Th. Müller, Graz. **Bestattungsanlagen,** Professor Dr. A. Lode, Innsbruck. **Schlacht- und Viehhöfe,** Obermedizinalrat Professor Dr. R. Edelmann, Dresden. **Markthallen,** Stadtbau-Inspektor Dr. Ing. H. Küster, Breslau.

700 S. Text in 4°. Mit 818 Abbild., darunt. 4 farb. Tafeln. — ***Preis gut geb. Mk. 28.–.***

Der Verfasser hebt in seinem Vorwort mit Recht hervor, dass die moderne Hygiene zahlreicher technischer Hilfsmittel bedarf, und dass es sowohl den Aerzten daran mangelt, sich derartige technische Hilfsmittel verschaffen zu können, als auch dem Bausachverständigen, die Wünsche der Aerzte bezüglich ihrer baulichen Einrichtungen zu erfahren. Die bestehende Lücke soll nun dieses Buch ausfüllen, und es füllt sie in der Tat aus. In erster Linie sind wohl für die Auswahl der Stoffe grossstädtische Bedürfnisse massgebend gewesen, indes werden die aufgestellten Lehren auch für kleinere Städte und das Land teils direkt, teils indirekt nutzbar zu machen sein. Eine Reihe von Mitarbeitern, zum Teil bekannte Autoritäten, hat der Verfasser um sich versammelt und dadurch jedes Kapitel einem wirklich zuständigen Fachmann anvertrauen können; dabei ist die Darstellung durchaus einheitlich. 818 ausgezeichnet klare, zum Teil hervorragend schöne und durchweg lehrreiche Abbildungen schmücken das ziemlich umfangreiche, im Quartformat hergestellte Buch. Es liegt hier eine wirkliche Bereicherung unserer medizinischen Literatur vor, welche das Nachschlagen in anderen Büchern und Zeitschriften mit einem Schlage unnötig macht. Das Buch wendet sich auch keineswegs an den Hygieniker allein, sondern erscheint gerade deshalb so wertvoll, weil es jedem Arzte, ja dem medizinischen Laien, die Grundforderungen der Hygiene in äusserst leichtfasslicher, interessanter Form einprägt. Wir können dem Buche nur die wärmste Empfehlung auf den Weg geben.

„Zentralblatt für innere Medizin".

Digitized by Google

216 C

Digitized by Google

Digitized by Google

Digitized by Google

Digitized by Google

U.C. BERKELEY LIBRARIES
C026151470

Digitized by Google

Digitized by Google